2022
16+
ТОМ 13 Volume
Выпуск 6 Issue

Педиатр

Научно-практический журнал для врачей
https://journals.eco-vector.com/pediatr

Редакционная коллегия

Дмитрий Олегович Иванов (главный редактор) — доктор медицинских наук, проф., ректор ФГБОУ ВО «СПбГПМУ» МЗ РФ (Санкт-Петербург).

Р.А. Насыров (зам. гл. редактора) — доктор медицинских наук, проф. ФГБОУ ВО «СПбГПМУ» МЗ РФ (Санкт-Петербург).

Ю.С. Александрович (зам. гл. редактора) — доктор медицинских наук, проф. ФГБОУ ВО «СПбГПМУ» МЗ РФ (Санкт-Петербург).

А.Г. Васильев (ведущий редактор) — доктор медицинских наук, проф. ФГБОУ ВО «СПбГПМУ» МЗ РФ (Санкт-Петербург).

М.А. Пахомова (технический редактор) — ФГБОУ ВО «СПбГПМУ» МЗ РФ (Санкт-Петербург).

В.А. Аверин — доктор психологических наук, проф. ФГБОУ ВО «СПбГПМУ» МЗ РФ (Санкт-Петербург).

В.Г. Арсентьев — доктор медицинских наук, доцент. ФГБВОУ ВО «Военно-медицинская академия им. С.М. Кирова» МО РФ (Санкт-Петербург).

В.Г. Баиров — доктор медицинских наук, проф. ФГБУ «СЗФМИЦ им. В.А. Алмазова» (Санкт-Петербург).

А.А. Баранов — академик РАН, доктор медицинских наук, проф., директор ФГБУ «Научный центр здоровья детей» (Москва).

Д. Венто — доцент (Италия).

А.В. Губин — доктор медицинских наук, проф., директор ФГБУ «НМИЦ ТО им. Н.Н. Приорова» МЗ РФ (Москва).

В.А. Илюхина — доктор биологических наук, проф. Институт мозга человека им. Н.П. Бехтеревой РАН (Санкт-Петербург).

Е.Н. Имянитов — член-корреспондент РАН, доктор медицинских наук, проф. ФГБОУ ВО «СПбГПМУ» МЗ РФ (Санкт-Петербург).

Е.А. Корниенко — доктор медицинских наук, проф. ФГБОУ ВО «СПбГПМУ» МЗ РФ (Санкт-Петербург).

Е.И. Краснощекова — доктор биологических наук. ФГБУ ВПО «СПбГУ» (Санкт-Петербург).

Л.С. Намазова-Баранова — академик РАН, доктор медицинских наук, проф. Российский национальный исследовательский медицинский университет им. Н.И. Пирогова (Москва).

В.И. Орел — доктор медицинских наук, проф. ФГБОУ ВО «СПбГПМУ» МЗ РФ (Санкт-Петербург).

И.Б. Осипов — доктор медицинских наук, проф. ФГБОУ ВО «СПбГПМУ» МЗ РФ (Санкт-Петербург).

В.Н. Панферов — доктор психологических наук, проф. РГПУ им. А.И. Герцена (Санкт-Петербург).

С.Т. Посохова — доктор психологических наук, проф. ФГБУ ВПО «СПбГУ» (Санкт-Петербург).

Н.В. Скрипченко — доктор медицинских наук, проф. ФГБУ ДНКЦИБ ФМБА России (Санкт-Петербург).

Editorial Board

Dmitry O. Ivanov (Head Editor) – Prof., MD, PhD (medicine), Rector. St. Petersburg State Pediatric Medical University (Saint Petersburg, Russia).

R.A. Nasyrov (Deputy Head Editor) – Prof., MD, PhD (medicine). St. Petersburg State Pediatric Medical University (Saint Petersburg, Russia).

Yu.S. Alexandrovich (Deputy Head Editor) – Prof., MD, PhD (medicine). St. Petersburg State Pediatric Medical University (Saint Petersburg, Russia).

A.G. Vasiliev (Leading Editor) – Prof., MD, PhD (medicine). St. Petersburg State Pediatric Medical University (Saint Petersburg, Russia).

M.A. Pakhomova – Technical Editor. St. Petersburg State Pediatric Medical University (Saint Petersburg, Russia).

V.A. Averin – Prof., PhD (psychology). St. Petersburg State Pediatric Medical University (Saint Petersburg, Russia).

V.G. Arsentiev — Associate Prof., PhD (medicine). Kirov Military Medical Academy (Saint Petersburg, Russia).

V.G. Bairov – Prof., MD, PhD (medicine). Almazov National Medical Research Center (Saint Petersburg, Russia).

A.A. Baranov – Member of RAS, Prof., MD, PhD (medicine), Director of Federal State Budget Institution "Science Center of Children's Health" (Moscow, Russia).

G. Vento – Assoc. Prof. MD, PhD (medicine) (Italy).

A.V. Gubin – Prof., MD, PhD (medicine), Director. N.N. Priorov National Medical Research Center of Traumatology and Orthopedics (Moscow, Russia).

V.A. Ilukhina – Prof., PhD (biology), Institute of the Human Brain N.P. Bekhtereva (Saint Petersburg, Russia).

E.N. Imyanitov – Member by Correspondence of RAS, Prof., MD, PhD (medicine). St. Petersburg State Pediatric Medical University (Saint Petersburg, Russia).

E.A. Kornienko – Prof., MD, PhD (medicine). St. Petersburg State Pediatric Medical University (Saint Petersburg, Russia).

E.I. Krasnoshekova — PhD (biology). Saint Petersburg State University (Saint Petersburg, Russia).

L.S. Namazova-Baranova – Member of RAS, Prof., MD, PhD (medicine). Pirogov Russian National Research Medical University (Moscow, Russia).

V.I. Oryol – Prof., MD, PhD (medicine). St. Petersburg State Pediatric Medical University (Saint Petersburg, Russia).

I.B. Osipov – Prof., MD, PhD (medicine). St. Petersburg State Pediatric Medical University (Saint Petersburg, Russia).

V.N. Panferov – Prof., PhD (psychology). RSPU A.I. Gertsen (Saint Petersburg, Russia).

S.T. Posokhova – Prof., PhD (psychology). Saint Petersburg State University (Saint Petersburg, Russia).

N.V. Skripchenko – Prof., MD, PhD (medicine). Children's scientific clinical center of infectious diseases (Saint Petersburg, Russia).

Рецензируемый научно-практический журнал
ПЕДИАТР
Pediatrician (St. Petersburg)
Основан в 2010 году в Санкт-Петербурге
ISSN 2079-7850
eISSN 2587-6252
Key title: Pediatr (Saint Petersburg)
Abbreviated key title: Pediatr (St.-Peterbg.)

Выходит 6 раз в год
Учредители: ФГБОУ ВО «Санкт-Петербургский государственный педиатрический медицинский университет» Минздрава России,
ООО «Эко-Вектор»

Журнал зарегистрирован Федеральной службой по надзору в сфере связи, информационных технологий и массовых коммуникаций (Роскомнадзор)
ПИ № ФС77-69634 от 05 мая 2017 г.

Подписка на печатную версию: Объединенный каталог «Пресса России» https://www.pressa-rf.ru
подписной индекс
70479 — на полугодие
81557 — на год

Журнал реферируется РЖ ВИНИТИ

Журнал входит в Перечень рецензируемых научных изданий, в которых должны быть опубликованы основные научные результаты диссертаций на соискание ученой степени кандидата наук, на соискание ученой степени доктора наук. Включен в RSCI*.

Издатель, учредитель:
ООО «Эко-Вектор»
Щепин Е.В. (генеральный директор)
Репьева Н.Н. (выпускающий редактор)
Смирнова И.В. (корректор)
Еленин В.А. (верстка)

Адрес редакции: Литовская ул., 2,
Санкт-Петербург, 194100;
тел: (812) 784-97-51, e-mail: nl@eco-vector.com

Address for correspondence:
2, Litovskaya St., St. Petersburg, 194100,
Russia. Tel/Fax: +7 (812) 784-97-51.

Проект реализован при финансовой поддержке Комитета по науке и высшей школе Правительства Санкт-Петербурга

Формат 60 × 90/8. Усл.-печ. л. 20,75.
Тираж 500 экз. Цена свободная.
Оригинал-макет изготовлен
ООО «Эко-Вектор»

ООО «Типография Экспресс В2В».
191180, Санкт-Петербург,
наб. реки Фонтанки, д. 104, лит. А, пом. 3Н, оф. 1.
Тел.: +7(812) 646-33-77. Заказ № 3-1004-lv.
Подписано в печать 30.12.2022
Выход в свет 11.01.2023

Полное или частичное воспроизведение материалов, содержащихся в настоящем издании, допускается только с письменного разрешения редакции.

Ссылка на журнал «Педиатр» обязательна.

* Постановление Правительства РФ от 20 марта 2021 г. № 426, вступившее в силу с 01.08.2021, об изменениях, которые вносятся в акты Правительства РФ: 1. В положении о присуждении ученых степеней, утвержденном постановлением Правительства РФ от 24.09.2013 г. «О порядке присуждения ученых степеней» ... а) пункт 11 дополнить абзацами следующего содержания: «К публикациям, в которых излагаются основные научные результаты диссертации, в рецензируемых изданиях приравниваются публикации ... в научных изданиях, индексируемых в наукометрической базе данных Russian Science Citation Index (RSCI)».

В.Н. Тимченко — доктор медицинских наук, проф. ФГБОУ ВО «СПбГПМУ» МЗ РФ (Санкт-Петербург).

А.Д. Харазова — доктор биологических наук, проф., зав. кафедрой. ФГБУ ВПО «СПбГУ» (Санкт-Петербург).

В.Г. Часныk — доктор медицинских наук, проф. ФГБОУ ВО «СПбГПМУ» МЗ РФ (Санкт-Петербург).

Редакционный совет

Г. Алиев — доктор биологических наук, проф., президент и исполнительный директор «Галли», Международный биомедицинский научно-исследовательский институт (Сан-Антонио, Техас, США).

Ф. Бистони — проф. Госпиталь Санта-Мария-Делла-Мизерикордия, Университет Перуджи (Перуджа, Италия).

В.В. Бржеский — доктор медицинских наук, проф. ФГБОУ ВО «СПбГПМУ» МЗ РФ (Санкт-Петербург).

Е.М. Булатова — доктор медицинских наук, проф. ФГБОУ ВО «СПбГПМУ» МЗ РФ (Санкт-Петербург).

И.А. Горьковая — доктор психологических наук, проф. ФГБОУ ВО «СПбГПМУ» МЗ РФ (Санкт-Петербург).

А. Гром — профессор, отделение ревматологии. Детский госпиталь (Цинцинати, США).

В.И. Гузева — доктор медицинских наук, проф. ФГБОУ ВО «СПбГПМУ» МЗ РФ (Санкт-Петербург).

М.Д. Дидур — доктор медицинских наук, проф., врио директора. Институт мозга человека им. Н.П. Бехтеревой РАН (Санкт-Петербург).

П.Дж.Дж. Зауер — проф. Университетский медицинский центр в Детском госпитале Беатрисы (Нидерланды).

Э.В. Земцовский — доктор медицинских наук, проф. ФГБУ «СЗФМИЦ им. В.А. Алмазова» МЗ РФ (Санкт-Петербург).

Н.Р. Карелина — доктор медицинских наук, проф. ФГБОУ ВО «СПбГПМУ» МЗ РФ (Санкт-Петербург).

Д.С. Коростовцев — доктор медицинских наук, проф. ФГБОУ ВО «СПбГПМУ» МЗ РФ (Санкт-Петербург).

Ю.В. Лобзин — академик РАН, доктор медицинских наук, проф., директор. ФГБУ ДНКЦИБ ФМБА России (Санкт-Петербург).

С.А. Лытаев — доктор медицинских наук, проф. ФГБОУ ВО «СПбГПМУ» МЗ РФ (Санкт-Петербург).

Г.Л. Микиртичан — доктор медицинских наук, проф. ФГБОУ ВО «СПбГПМУ» МЗ РФ (Санкт-Петербург).

А.В. Микляева — доктор психологических наук, доцент. РГПУ им. А.И. Герцена (Санкт-Петербург).

Ю.В. Наточин — академик РАН, доктор медицинских наук, проф. Институт эволюционной физиологии и биохимии им. И.М. Сеченова РАН (Санкт-Петербург).

С. Нехай — проф., Университет Говарда (США).

Г.А. Новик — доктор медицинских наук, проф. ФГБОУ ВО «СПбГПМУ» МЗ РФ (Санкт-Петербург).

А.Б. Пальчик — доктор медицинских наук, проф. ФГБОУ ВО «СПбГПМУ» МЗ РФ (Санкт-Петербург).

Ф.П. Романюк — доктор медицинских наук, проф. СЗГМУ им. И.И. Мечникова МЗ РФ (Санкт-Петербург).

Н.Д. Савенкова — доктор медицинских наук, проф. ФГБОУ ВО «СПбГПМУ» МЗ РФ (Санкт-Петербург).

А.С. Симаходский — доктор медицинских наук, проф. ПСПбГПМУ им. акад. И.П. Павлова (Санкт-Петербург).

И.Г. Солдатова — доктор медицинских наук, проф. Российский национальный исследовательский медицинский университет им. Н.И. Пирогова (Москва).

С.Л. Соловьева — доктор психологических наук, проф. СЗГМУ им. И.И. Мечникова МЗ РФ (Санкт-Петербург).

М.В. Столярова — доктор биологических наук, доцент. ФГБОУ ВО «СПбГПМУ» МЗ РФ (Санкт-Петербург).

Г.А. Суслова — доктор медицинских наук, проф. ФГБОУ ВО «СПбГПМУ» МЗ РФ (Санкт-Петербург).

Н. Татевиан — проф. Центр медицинских наук Техасского университета (Хьюстон, США).

Н.П. Шабалов — доктор медицинских наук, проф. ФГБВОУ ВО «Военно-медицинская академия им. С.М. Кирова» МО РФ (Санкт-Петербург).

В.К. Юрьев — доктор медицинских наук, проф. ФГБОУ ВО «СПбГПМУ» МЗ РФ (Санкт-Петербург).

V.N. Timchenko – Prof., MD, PhD (medicine). St. Petersburg State Pediatric Medical University (Saint Petersburg, Russia).

A.D. Harazova – Prof., PhD (biology). Saint Petersburg State University (Saint Petersburg, Russia)

V.G. Chasnyk – Prof., MD, PhD (medicine). St. Petersburg State Pediatric Medical University (Saint Petersburg, Russia).

Editorial Council

G. Aliev – Prof., PhD (biology), President and CEO "GALLY"
International Biomedical Research Institute Inc. (San Antonio, TX, USA)

F. Bistoni – Prof., MD, PhD. University of Perugia (Perugia, Italy).

V.V. Brzhesky – Prof., MD, PhD (medicine). St. Petersburg State Pediatric Medical University (Saint Petersburg, Russia).

E.M. Bulatova – Prof., MD, PhD (medicine). St. Petersburg State Pediatric Medical University (Saint Petersburg, Russia).

I.A. Gorkovaya — Prof., PhD (psychology). St. Petersburg State Pediatric Medical University (Saint Petersburg, Russia).

A. Grom – Prof., MD, PhD (medicine), Division of Rheumatology. Children's Hospital Medical Center (Cincinnati, USA).

V.I. Guzeva – Prof., MD, PhD (medicine). St. Petersburg State Pediatric Medical University (Saint Petersburg, Russia).

M.D. Didur – Prof., PhD (medicine), Acting Director. Institute of the Human Brain N.P. Bekhtereva (Saint Petersburg, Russia).

P.J.J. Sauer – Prof., MD, PhD. Beatrix Children's Hospital, University Medical Center (Netherlands).

E.V. Zemtsovsky – Prof., PhD (medicine). Almazov National Medical Research Center (Saint Petersburg, Russia).

N.R. Karelina – Prof., MD, PhD (medicine). St. Petersburg State Pediatric Medical University (Saint Petersburg, Russia).

D.S. Korostovtsev – Prof., MD, PhD (medicine). St. Petersburg State Pediatric Medical University (Saint Petersburg, Russia).

Yu.V. Lobzin – Member of RAS, Prof., MD, PhD (medicine), director of Children's Scientific Clinical Center of Infectious Diseases (Saint Petersburg, Russia).

S.A. Lytaev – Prof., MD, PhD (medicine). St. Petersburg State Pediatric Medical University (Saint Petersburg, Russia).

G.L. Mikirtichan – Prof., MD, PhD (medicine). St. Petersburg State Pediatric Medical University (Saint Petersburg, Russia).

A.V. Mikliaeva – Associate Prof., PhD (psychology). RSPU A.I. Gertsen (Saint Petersburg, Russia).

Yu.V. Natochin – Member of RAS, Prof., MD, PhD (medicine). Sechenov Institute of Evolutionary Physiology and Biochemistry RAS (Saint Petersburg, Russia).

S. Nekhai – Prof., MD, PhD. Howard University (USA).

G.A. Novik – Prof., MD, PhD (medicine). St. Petersburg State Pediatric Medical University (Saint Petersburg, Russia).

A.B. Pal'chik – Prof., MD, PhD (medicine). St. Petersburg State Pediatric Medical University (Saint Petersburg, Russia).

F.P. Romaniuk — Prof., PhD (medicine), North-Western State Medical University named after I.I. Mechnikov (Saint Petersburg, Russia).

N.D. Savenkova – Prof., MD, PhD (medicine). St. Petersburg State Pediatric Medical University (Saint Petersburg, Russia).

A.S. Simakhodskiy – Prof., PhD (medicine). Pavlov First Saint Petersburg State Medical University (Saint Petersburg, Russia).

I.G. Soldatova – Prof., MD, PhD (medicine). Pirogov Russian National Research Medical University (Moscow, Russia).

S.L. Solovieva – Prof., PhD (psychology). North-Western State Medical University named after I.I. Mechnikov (Saint Petersburg, Russia).

M.V. Stolyarova – Associate Prof., MD, PhD (biology). St. Petersburg State Pediatric Medical University (Saint Petersburg, Russia).

G.A. Suslova – Prof., MD, PhD (medicine). St. Petersburg State Pediatric Medical University (Saint Petersburg, Russia).

N. Tatevian – Prof., MD, PhD, University of Texas Health Sciences Center (Houston, USA).

N.P. Shabalov — Prof., PhD (medicine). Kirov Military Medical Academy (Saint Petersburg, Russia).

V.K. Yuryev – Prof., MD, PhD (medicine). St. Petersburg State Pediatric Medical University (Saint Petersburg, Russia).

◆ ПЕРЕДОВАЯ СТАТЬЯ

В.Ф. Беженарь, Л.А. Иванова, Д.О. Иванов, О.Л. Красногорская
Околоплодные воды — маркер состояния плода. Так ли это? 5

◆ ОРИГИНАЛЬНЫЕ СТАТЬИ

С.Б. Калядин, Л.Н. Кострыкина, Ж.Н. Терентьева, О.А. Федоров, М.А. Пахомова
Неординарные симптомы железодефицитной анемии (2 клинических наблюдения) 17

Ю.А. Яровая, М.Э. Лозовская, Ю.А. Побежимова, Е.Б. Васильева, Л.В. Клочкова, Г.А. Степанов, Н.Д. Шибакова
Изменения органов брюшной полости у детей с туберкулезной инфекцией, выявляемые с помощью ультразвуковой диагностики 25

А.П. Трашков, Т.Д. Гаглоева, А.И. Будько, А.Н. Петровский, О.И. Тимаева, Н.В. Цыган, А.А. Станжевский, А.Г. Васильев, Д.Н. Майстренко, К.А. Сергунова, Д.С. Сысоев, С.В. Шатик, Д.О. Антуганов, А.Л. Коневега
Анализ противоопухолевой активности радиофармацевтического лекарственного препарата на основе биспецифических антител к элементам опухоль-ассоциированной стромы и изотопа лютеция 177 35

Н.В. Томчик, Н.С. Парамонова, Л.В. Аржанович, А.И. Кизелевич
Анализ распространенности артериальной гипертензии в детской популяции г. Гродно в доковидный и в период пандемии, вызванной вирусом SARS-CoV-2..... 45

В.В. Петухова, А.Ю. Мушкин, М.М. Костик, Т.И. Виноградова
Влияние однократного введения памидроната на интактную кость в условиях экспериментальной модели лечения туберкулезного остита 55

Т.Д. Гаглоева, А.П. Трашков, А.И. Будько, Ю.А. Левкова, А.Н. Петровский, А.Б. Черепов, Н.В. Цыган, В.Г. Антонов, М.А. Пахомова
Синергичный нейротоксический и паранеопластический неврологический синдром при химиотерапии цисплатином по поводу трансплантированной экспериментальной лимфомы у крыс 63

◆ ОБЗОРЫ

И.А. Горланов, Л.М. Леина, И.Р. Милявская, О.К. Минеева, С.Ю. Куликова, К.В. Артамонов
Эпидермальные невусы и синдромы эпидермальных невусов в практике педиатра (обзор литературы) 73

В.П.Ганапольский, П.В.Агафонов, В.О.Матыцин
Влияние пептидных биорегуляторов на резистентность крыс к холодо-стрессорному фактору 85

◆ EDITORIAL

V.F. Bezhenar, L.A. Ivanova, D.O. Ivanov, O.L. Krasnogorskaya
Amniotic fluid is a marker of the condition of the fetus. Is it so? 5

◆ ORIGINAL STUDIES

S.B. Kalyadin, L.N. Kostryukina, Ja.N. Terenteva, O.A. Fedorov, M.A. Pahomova
Unusual symptoms of iron deficiency anemia (2 clinical observations) 17

Yu.A. Yarovaya, M.E. Lozovskaya, Yu.A. Pobezhimova, E.B. Vasilieva, L.V. Klochkova, G.A .Stepanov, N.D. Shibakova
Changes of abdominal organs in children with tuberculosis infection detected by ultrasound diagnostics 25

A.P. Trashkov, T.D. Gagloeva, A.I. Budko, A.N. Petrovskiy, O.I. Timaeva, N.V. Tsygan, A.A. Stanzhevsky, A.G. Vasiliev, D.N. Maistrenko, Ch.A. Sergunova, D.S. Sysoev, S.V. Shatic, D.O. Antuganov, A.L. Konevega
Anti-tumor activity of radiopharmaceutical medication based on biospecific antibodies to tumor-associated stroma elements and ^{177}lutecium 35

N.V. Tomchyk, N.S. Paramonova, L.V. Arzanovich, A.I. Kizelevich
Analysis of the prevalence of arterial hypertension in the child population of the city of Grodno in the pre-covid and during the SARS-CoV-2 pandemic period..... 45

V.V. Petukhova, A.Yu. Mushkin, M.M. Kostik, T.I. Vinogradova
Effects of a single introduction of pamidronate on intact bone under the conditions of the experimental model of the treatment of tuberculosis ostitis 55

T.D. Gagloeva, A.P. Trashkov, A.I. Budko, Yu.A. Levkova, A.N. Petrovskiy, A.B. Cherepov, N.V. Tsygan, V.G. Antonov, M.A. Pahomova
Synergic neurotoxic and paraneoplastic neurological syndrome during cysplatin chemotherapy in case of transplanted experimental rat lymphoma 63

◆ REVIEWS

I.A. Gorlanov, L.M. Leina, I.R. Milyavskaya, O.K. Mineeva, L.Yu. Kulikova, K.V. Artamonov
Epidermal nevi and epidermal nevus syndromes in pediatric practice. Review 73

V.P. Ganapolsky, P.V. Agafonov, V.O. Matytsyn
The effect of peptide bioregulators on the resistance of rats to cold-stress factor 85

Н.В. Цыган, А.В. Рябцев, О.С. Сандалова, Р.В. Андреев, А.П. Трашков, А.С. Пелешок, Е.С. Курасов, И.В. Литвиненко
Делирий в кардиохирургии: эпидемиология, особенности патогенеза и профилактики (Обзор) 97

◆ КЛИНИЧЕСКИЙ СЛУЧАЙ

Д.О. Иванов, К.С. Кирьяков, К.В. Пшениснов, И.А. Тесаева, М.У. Насипова, Е.А. Сизаева, А.Т. Габисов
Эндобронхиальное введение сурфактанта у доношенного новорожденного с респираторным дистресс-синдромом (клинический случай) 107

◆ ИЗ ИСТОРИИ МЕДИЦИНЫ

Л.Ю. Артюх, Н.Р. Карелина, О.Л. Красногорская
Открытый артериальный проток (обзор): история, анатомия и физиология функционирующего протока 117

А.П. Пуговкин, В.О. Еркудов
Его называли посланником Бога. К столетию со дня рождения Кристиана Барнарда 131

◆ ИЗ ИСТОРИИ ПЕДИАТРИЧЕСКОГО УНИВЕРСИТЕТА

Л.А. Литвиненко, Н.П. Раменская, Е.Г. Батоцыренова
Биохимия — живой источник новых мыслей в прошлом, настоящем и будущем (к 90-летнему юбилею кафедры биологической химии Санкт-Петербургского государственного педиатрического медицинского университета) 137

И.В. Карпатский, З.С. Матвеева, А.С. Кузьмичев, А.Л. Акинчев, Д.В. Махароблишвили
История кафедры госпитальной хирургии Санкт-Петербургского государственного педиатрического медицинского университета (к 80-летию создания кафедры) 153

◆ ИНФОРМАЦИЯ

Правила для авторов 161

N.V. Tsygan, A.V. Ryabtsev, O.S. Sandalova, R.V. Andreev, A.P. Trashkov, A.S. Peleshok, E.S. Kurasov, I.V. Litvinenko
Delirium in cardiac surgery: epidemiology, pathogenesis and prevention highlights (Review) 97

◆ CLINICAL OBSERVATION

D.O. Ivanov, K.S. Kiriakov, K.V. Pshenisnov, I.A. Tesaeva, M.U. Nasipova, E.A. Sizaeva, Azamat T. Gabisov
Endobronchial surfactant administration in full-term newborn with respiratory distress syndrome 107

◆ HISTORY OF MEDICINE

L.Yu. Artyukh, N.R. Karelina, O.L. Krasnogorskaya
Patent ductus arteriosus (review): history, anatomy and physiology of a functioning duct 117

A.P. Pugovkin, V.O. Erkudov
They called him “the Divine messenger”. To the 100th anniversary of Christiaan N. Barnard 131

◆ HISTORY OF PEDIATRIC UNIVERSITY

L.A. Litvinenko, N.P. Ramenskaya, E.G. Batotsyrenova
Biochemistry is a living source of new ideas in the past, present and future (to the 90th anniversary of the department of biological chemistry St. Petersburg State Pediatric Medical University) 137

I.V. Karpatsky, Z.S. Matveeva, A.S. Kuzmichev, A.L. Akinchev, D.V. Makharoblishvili
History of the hospital surgery department of St. Petersburg State Pediatric Medical University (to the 80th anniversar of the department) 153

◆ INFORMATION

Rules for authors 161

ПЕРЕДОВАЯ СТАТЬЯ

DOI: https://doi.org/10.17816/PED1365-16
Научная статья

ОКОЛОПЛОДНЫЕ ВОДЫ — МАРКЕР СОСТОЯНИЯ ПЛОДА. ТАК ЛИ ЭТО?

© В.Ф. Беженарь [1], Л.А. Иванова [2], Д.О. Иванов [3], О.Л. Красногорская [3]

[1] Первый Санкт-Петербургский государственный медицинский университет им. акад. И.П. Павлова, Санкт-Петербург, Россия;

[2] Военно-медицинская академия им. С.М. Кирова, Санкт-Петербург, Россия;

[3] Санкт-Петербургский государственный педиатрический медицинский университет, Санкт-Петербург, Россия

Для цитирования: Беженарь В.Ф., Иванова Л.А., Иванов Д.О., Красногорская О.Л. Околоплодные воды — маркер состояния плода. Так ли это? // Педиатр. – 2022. – Т. 13. – № 6. – С. 5–16. DOI: https://doi.org/10.17816/PED1365-16

Актуальность. При наличии мекония в околоплодных водах роды обычно относят к группе высокого риска, что ведет к расширению показаний к оперативному родоразрешению. В литературе также есть указания на повышение частоты рождения ребенка в состоянии асфиксии, при преждевременном излитии околоплодных вод.

Цель исследования — определение значимости влияния мекониальной окраски околоплодных вод и длительности безводного промежутка на рождение ребенка в состоянии асфиксии.

Материалы и методы. Проведено ретроспективное исследование двух групп из 12 342 женщин, родоразрешенных в Перинатальном центре Педиатрического университета.

Результаты. Мекониальная окраска околоплодных вод в 2 раза чаще встречалась при наличии гипоксии и в 5 раз чаще — при наличии тяжелой гипоксии плода при доношенной беременности, тогда как при недоношенной беременности ребенок рождался в состоянии асфиксии вне зависимости от цвета околоплодных вод. Преждевременное излитие околоплодных вод встречалось при рождении доношенного ребенка в состоянии асфиксии статистически значимо чаще, хотя длительность безводного промежутка статистически значимых различий в группах не имела.

Заключение. Преждевременное излитие околоплодных вод при рождении недоношенного ребенка различий в группах при наличии и отсутствии асфиксии не имели, однако длительность безводного промежутка была статистически значимо больше у пациенток, родивших детей в состоянии асфиксии. При безводном промежутке 26 ч и более риск рождения ребенка в состоянии асфиксии средней и тяжелой степени увеличивался. Риск восходящего инфицирования последа третьей стадии при преждевременных родах повышался при длительности безводного промежутка более 53 мин, что подтверждает целесообразность назначения антибактериальной терапии при преждевременном излитии околоплодных вод при недоношенной беременности в момент диагностики данного состояния вне зависимости от планируемой акушерской тактики.

Ключевые слова: беременность; младенец, новорожденный; амниотическая жидкость; меконий; асфиксия; гипоксия плода; плацента.

Поступила: 11.10.2022 **Одобрена:** 21.11.2022 **Принята к печати:** 30.12.2022

DOI: https://doi.org/10.17816/PED1365-16
Research Article

AMNIOTIC FLUID IS A MARKER OF THE CONDITION OF THE FETUS. IS IT SO?

© Vitaly F. Bezhenar [1], Lidiia A. Ivanova [2], Dmitry O. Ivanov [3], Olga L. Krasnogorskaya [3]

[1] Academisian I.P. Pavlov First St. Petersburg State Medical University, Saint Petersburg, Russia;
[2] Kirov Military Medical Academy, Saint Petersburg, Russia;
[3] St. Petersburg State Pediatric Medical University, Saint Petersburg, Russia

For citation: Bezhenar VF, Ivanova LA, Ivanov DO, Krasnogorskaya OL. Amniotic fluid is a marker of the condition of the fetus. Is it so? *Pediatrician (St. Petersburg).* 2022;13(6):5–16. DOI: https://doi.org/10.17816/PED1365-16

BACKGROUND: In the presence of meconium in the amniotic fluid, childbirth is usually classified as a high-risk group, which leads to an expansion of indications for operative delivery. Also in the literature there are indications of an increase in the frequency of the birth of a child in a state of asphyxia, with premature rupture of amniotic fluid.

AIM: The aim of this study is to determine the significance of the influence of meconium color of amniotic fluid and the duration of the anhydrous period on the birth of a child in a state of asphyxia.

MATERIALS AND METHODS: A retrospective study was conducted between the two groups in 12,342 women delivered at the Perinatal Center of the Pediatric University.

RESULTS: Meconium coloration of amniotic fluid was 2 times more common in the presence of hypoxia, and 5 times more common in the presence of severe fetal hypoxia during full-term pregnancy, while in premature pregnancy, the child was born in a state of asphyxia, regardless of the color of the amniotic fluid. Premature rupture of amniotic fluid occurred at the birth of a full-term baby in a state of asphyxia statistically significantly more often, although the duration of the anhydrous period did not have statistically significant differences in the groups.

CONCLUSIONS: Premature rupture of amniotic fluid at the birth of a premature baby had no differences in the groups with and without asphyxia, however, the duration of the anhydrous period was statistically significantly longer in patients who gave birth to children in a state of asphyxia. With an anhydrous interval of 26 hours or more, the risk of having a child in a state of moderate and severe asphyxia increased. The risk of ascending infection of the placenta of the third stage during preterm labor increased with an anhydrous interval of more than 53 minutes, which confirms the feasibility of prescribing antibiotic therapy for premature rupture of amniotic fluid during preterm pregnancy at the time of diagnosis of this condition, regardless of the planned obstetric tactics.

Keywords: pregnancy; infant, newborn; amniotic fluid; meconium; asphyxia; fetal hypoxia; placenta.

Received: 11.10.2022 **Revised:** 21.11.2022 **Accepted:** 30.12.2022

АКТУАЛЬНОСТЬ

Один из возможных симптомов внутриутробной гипоксии плода — появление в околоплодных водах мекония. Еще в 1903 г. J. Whitridge Williams [14] впервые отметил, что выход мекония в околоплодные воды является следствием расслабления анального сфинктера на фоне гипоксии. В дальнейшем на фоне гипоксии у плода могут возникать патологические дыхательные движения, которые при наличии в водах мекония могут привести к синдрому мекониальной аспирации. Поэтому при наличии мекония в околоплодных водах роды обычно относят к группе высокого риска, что ведет к расширению показаний к оперативному родоразрешению [13].

В литературе есть указания на тот факт, что определенную роль в генезе рождения ребенка в состоянии асфиксии, перинатальной заболеваемости и смертности играет преждевременное излитие околоплодных вод [12]. Особое значение приобретает дородовое излитие вод при недоношенной беременности, так как именно в этом случае повышается риск преждевременных родов, перинатальной и младенческой заболеваемости и смертности [1, 3, 10]. Преждевременное излитие околоплодных вод — распространенная акушерская патология, встречающаяся в 10–19 % случаев при своевременных родах и в 5–35 % при преждевременных родах [2, 7].

Цель исследования — определение значимости влияния мекониальной окраски околоплодных вод и длительности безводного промежутка на рождение ребенка в состоянии асфиксии.

МАТЕРИАЛЫ И МЕТОДЫ

Проведено ретроспективное исследование в двух группах из 12 342 женщин, родоразрешенных в Перинатальном центре Педиатрического университета (родовспомогательное учреждение третьего уровня). В основную группу вошли 272 (2,2 %) пациентки с асфиксией средней и тяжелой степени (оценка по шкале Апгар на первой минуте 6 баллов и менее) [11]: 82 ребенка (3,3 %) родились в состоянии тяжелой асфиксии, 190 (69,7 %) детей — в состоянии асфиксии средней степени тяжести. В контрольную группу «норма» вошли 12 070 (97,8 %) женщин, родивших детей без асфиксии (с оценкой по шкале Апгар на первой минуте 7 баллов и более). Критерием диагностики асфиксии средней и тяжелой степени служила оценка по шкале Апгар на первой минуте 6 баллов и менее, критерием отсутствия асфиксии при рождении — оценка по шкале Апгар на первой минуте 7 баллов и более. Диагноз асфиксии средней степени тяжести был установлен при оценке по шкале Апгар на первой минуте 4–6 баллов, тяжелой степени — 1–3 балла [11]. Критериями исключения из исследования была многоплодная беременность вне зависимости от ее исходов.

Исследование выполнено с соблюдением этических норм в соответствии с Хельсинкской декларацией Всемирной медицинской ассоциации «Этические принципы проведения научных медицинских исследований с участием человека» и «Правилами клинической практики в Российской Федерации», а также этическими стандартами локального Этического комитета Военно-медицинской академии.

Статистический анализ полученных данных осуществляли с использованием программы Statistica 7 (Statsoft Inc., США). Для определения статистической значимости различий между количественными параметрами использовали критерий Манна – Уитни для независимых групп. Статистическую обработку качественных признаков проводили с использованием следующих критериев: Фишера, χ^2, χ^2 с поправкой Йейтса, расчета отношения шансов (OR). Критерием статистической значимости считалась общепринятая в медицинской статистике величина $p < 0,05$. Качество разрабатываемых в настоящем исследовании бинарных классификаций оценивалось при помощи ROC-кривой. Для количественной оценки ROC-кривой применяли показатель «площадь под ROC-кривой». Чем выше данный показатель, тем выше качество классификации: 0,7–0,8 — хорошее, 0,8–0,9 — очень хорошее, 0,9–1,0 — отличное. При значении показателя 0,5 метод классификации соответствует случайному распределению.

РЕЗУЛЬТАТЫ ИССЛЕДОВАНИЯ

Было проведено сравнение частоты мекониальной окраски околоплодных вод при наличии гипоксии средней и тяжелой степени у доношенных и недоношенных плодов. Результаты исследования представлены в табл. 1 и 2.

Таким образом, мекониальная окраска околоплодных вод в 2 раза чаще встречалась при наличии гипоксии плода и в 5 раз чаще при наличии тяжелой гипоксии при доношенной беременности (различия статистически значимы). При недоношенной беременности ребенок рождался в состоянии асфиксии вне зависимости от наличия или отсутствия выхода мекония в околоплодные воды. Соответственно, дальнейший анализ причин мекониальной окраски околоплодных вод у недоношенных детей не проводился, у доношенных детей была определена зависимость выхода мекония в околоплодные воды в зависимости от наличия

Таблица 1 / Table 1

Мекониальная окраска околоплодных вод при недоношенной беременности (*n* = 680)
Meconium staining of amniotic fluid in preterm pregnancy (*n* = 680)

Показатель / Indicator	Мекониальная окраска околоплодных вод / Meconium color of amniotic fluid (*n* = 30)	Околоплодные воды светлые / Amniotic fluid is light (*n* = 650)	Статистическая значимость / Statistical significance
Гипоксия плода, всего / Fetal hypoxia, total	10 (33,3 %)	190 (29,2 %)	$p > 0,05$
Тяжелая гипоксия / Severe hypoxia	5 (16,6 %)	62 (9,5 %)	$p > 0,05$

Таблица 2 / Table 2

Мекониальная окраска околоплодных вод при доношенной беременности (*n* = 11 662)
Meconium staining of amniotic fluid during full-term pregnancy (*n* = 11,662)

Показатель / Indicator	Мекониальная окраска околоплодных вод / Meconium color of amniotic fluid (*n* = 833)	Околоплодные воды светлые / Amniotic fluid is light (*n* = 10 829)	Статистическая значимость / Statistical significance
Гипоксия плода, всего / Fetal hypoxia, total	11 (1,3 %)	59 (0,6 %)	$p < 0,01$
Тяжелая гипоксия / Severe hypoxia	4 (0,5 %)	10 (0,1 %)	$p < 0,01$

инфекционного поражения последа различного генеза (табл. 3).

Мекониальная окраска околоплодных вод при доношенной беременности статистически значимо чаще сочеталась с восходящим инфицированием всех степеней, герпетическим и уреаплазменным хориодецидуитом, а также с сочетанием восходящего бактериального инфицирования с гематогенным инфицированием последа различными агентами.

Для проведения дальнейшего анализа группа женщин, родоразрешенных в доношенном сроке (*n* = 11 662) были разделены на группы: основную (*n* = 70) — родивших детей в состоянии асфиксии средней и тяжелой степени, и контрольную (*n* = 11 592) — родивших детей без явлений асфиксии.

Преждевременное излитие околоплодных вод встречалось при рождении доношенного ребенка в состоянии асфиксии статистически значимо чаще, хотя длительность безводного промежутка статистически значимых различий в группах не имела (табл. 4). Для определения возможности использования показателя длительности безво-

Таблица 3 / Table 3

Мекониальная окраска околоплодных вод и строение последа при доношенной беременности (*n* = 11 662)
Meconium staining of amniotic fluid and the structure of the placenta during full-term pregnancy (*n* = 11,662)

Показатель / Parameter	Мекониальная окраска околоплодных вод / Meconium color of amniotic fluid (*n* = 833)	Околоплодные воды светлые / Amniotic fluid is light (*n* = 10 829)	Статистическая значимость / Statistical significance
Восходящее инфицирование последа, всего / Ascending infection of placenta, total	437 (52,5 %)	3986 (36,9 %)	$p < 0,0001$
• I стадия / I stage, • II стадия / II stage, • III стадия / III stage	218 (26,2 %) 98 (11,8 %) 121 (14,5 %)	2611 (24,1 %) 842 (7,8 %) 534 (4,9 %)	$\chi^2 = 173,22$ $p < 0,0001$
Хламидийный хориодецидуит / Chlamydial choriodeciduitis	49 (5,9 %)	603 (5,6 %)	$p > 0,05$
Микоплазменный хориодецидуит / Mycoplasma choriodeciduitis	221 (26,5 %)	3136 (29,0 %)	$p > 0,05$
Уреаплазменный хориодецидуит / Ureaplasmic choriodeciduitis	65 (7,8 %)	1187 (11,0 %)	$p < 0,01$

Продолжение таблицы 3 / Table 3 (continued)

Показатель / Parameter	Мекониальная окраска околоплодных вод / Meconium color of amniotic fluid (n = 833)	Околоплодные воды светлые / Amniotic fluid is light (n = 10 829)	Статистическая значимость / Statistical significance
РНК-вирусное инфицирование / RNA viral infection	190 (22,8 %)	2703 (25,0 %)	$p > 0,05$
ДНК-вирусное инфицирование / DNA viral infection	1 (0,1 %)	33 (0,3 %)	$p > 0,05$
Герпетическое инфицирование / Herpetic infection	408 (49,0 %)	4871 (45,0 %)	$p < 0,05$
Хроническая плацентарная недостаточность / Chronic placental insufficiency:			
• компенсированная / compensated	105 (12,6 %)	1645 (15,2 %)	$p > 0,05$
• суб- и декомпенсированная / sub- and decompensated	55 (6,6 %)	705 (6,6 %)	$p > 0,05$
Сочетанное инфицирование последа: / Combined infection of the placenta:			
• нет / no	331 (39,7 %)	5024 (46,4 %)	$\chi^2 = 16,23$ $p < 0,01$
• два агента / two agents	375 (45,1 %)	4453 (41,2 %)	
• три агента / three agents	120 (14,4 %)	1283 (11,9 %)	
• четыре агента и более / four agents or more	7 (0,8 %)	54 (0,5 %)	
Восходящее + герпетическое инфицирование / Ascending + herpetic infection	237 (28,5 %)	2200 (20,3 %)	$p < 0,001$
Восходящее + РНК-вирусное инфицирование / Ascending + RNA viral infection	96 (11,5 %)	918 (8,5 %)	$p < 0,01$
Восходящее + микоплазменное инфицирование / Ascending + mycoplasma infection	89 (10,7 %)	918 (8,5 %)	$p < 0,05$
Восходящее + уреаплазменное инфицирование / Ascending + ureaplasma infection	36 (4,3 %)	297 (2,8 %)	$p < 0,05$
Восходящее + хламидийное инфицирование / Ascending + chlamydial infection	17 (2,0 %)	180 (1,7 %)	$p > 0,05$

Таблица 4 / Table 4

Преждевременное излитие околоплодных вод и длительность безводного промежутка при доношенной беременности (n = 11 662)

Premature rupture of amniotic fluid and the duration of the anhydrous period in full-term pregnancy (n = 11,662)

Показатель / Parameter	Основная группа / Main group (n = 70)	Контрольная группа / Control group (n = 11 592)	Статистическая значимость / Statistical significance
Преждевременное излитие околоплодных вод / Premature rupture of amniotic fluid	45 (64,3 %)	6601 (56,9 %)	$p < 0,05$
Длительность безводного промежутка, мин / Dry period, min	237,9 ± 303,1	284,8 ± 198,0	$p > 0,05$

дного промежутка в прогнозировании рождения доношенного ребенка в состоянии асфиксии был проведен ROC-анализ (рис. 1, табл. 5).

Проведенный ROC-анализ наглядно показывает невозможность использования показателя длительности безводного промежутка для прогнозирования рождения доношенного ребенка в состоянии асфиксии средней и тяжелой степени: прогностическая модель, построенная с использованием показателя длительности безводного промежутка, обладает неудовлетворительным качеством (площадь под кривой 0,5–0,6).

Далее, аналогично, группа женщин, родоразрешенных в недоношенном сроке (n = 680), были разделены на группы: основную (n = 202) — родивших детей в состоянии асфиксии средней

Таблица 5 / Table 5

Площадь под ROC-кривой длительности безводного промежутка у детей, родившихся от доношенной беременности в состоянии асфиксии средней и тяжелой степени и без асфиксии

The area under the ROC-curve of the duration of the anhydrous period in children born from a full-term pregnancy in a state of moderate and severe asphyxia and without asphyxia

Площадь / Square	Стандартная ошибка / Standard error	Асимптотическое значение / Asymptotic value	Асимптотический 95 % доверительный интервал / Asymptotic 95 % confidence interval	
			нижняя граница / lower limit	верхняя граница / upper limit
0,567	0,046	0,155	0,476	0,658

Таблица 6 / Table 6

Преждевременное излитие околоплодных вод и длительность безводного промежутка при недоношенной беременности (n = 680)

Premature rupture of amniotic fluid and the duration of the anhydrous period in preterm pregnancy (n = 680)

Показатель / Parameter	Основная группа / Main group (n = 202)	Контрольная группа / Control group (n = 478)	Статистическая значимость / Statistical significance
Преждевременное излитие околоплодных вод / Premature rupture of amniotic fluid	172 (85,0 %)	413,5 (86,5 %)	$p > 0,05$
Длительность безводного промежутка, мин / Dry period, min	2216,4 ± 8148,1	927,4 ± 5685,4	$p < 0,05$

Таблица 7 / Table 7

Площадь под ROC-кривой длительности безводного промежутка у детей, родившихся преждевременно в состоянии асфиксии средней и тяжелой степени и без асфиксии

The area under the ROC-curve of the duration of the anhydrous interval in children born prematurely, born in a state of moderate and severe asphyxia and without asphyxia

Площадь / Square	Стандартная ошибка / Standard error	Асимптотическое значение / Asymptotic value	Асимптотический 95 % доверительный интервал / Asymptotic 95 % confidence interval	
			нижняя граница / lower limit	верхняя граница / upper limit
0,602	0,040	0,005	0,524	0,680

и тяжелой степени, и контрольную (n = 478) — родивших детей без явлений асфиксии (табл. 6).

Частота преждевременного излития околоплодных вод при недоношенной беременности статистически значимых различий в группах сравнения (при наличии и отсутствии рождения ребенка в состоянии асфиксии) не имела, однако длительность безводного промежутка была статистически значимо больше у пациенток, родивших недоношенных детей в состоянии асфиксии (табл. 6).

Для определения возможности использования показателя длительности безводного промежутка в прогнозировании рождения недоношенного ребенка в состоянии асфиксии был проведен ROC-анализ (рис. 2, табл. 7).

Проведенный ROC-анализ наглядно показывает невысокую информативность показателя длительности безводного промежутка для прогнозирования рождения недоношенного ребенка в состоянии асфиксии средней и тяжелой степени: прогностическая модель, построенная с использованием показателя длительности безводного промежутка, обладает средним качеством модели (площадь под кривой 0,6–0,7).

Соответственно, была поставлена цель определить оптимальный порог отсечения (optimal cut-off value), который нужен, чтобы относить определенное числовое значение длительности безводного промежутка к одному из двух классов: высокому или низкому риску рождения недоношенного ребенка в состоянии асфиксии. Таблица координат ROC-кривой позволяет выбрать сочетание чувствительности — 0,416 (41,6 %), и 1-специфичности — 0,146 (специфичность 0,854 или 85,4 %), которые определяют точку отсечения — 1570 мин (табл. 8).

Из анализа графического представления ROC-кривой оптимальной точкой отсечения является показатель 1570 мин (26 ч 10 мин). То есть оп-

Таблица 8 / Table 8

Часть таблицы координат ROC-кривой для определения «точки отсечения»
Part of the table of coordinates of the ROC-curve for determining the "cut-off point"

Положительное, если больше или равно / Positive, if greater than or equal to	Чувствительность / Sensitivity	1 – Специфичность / 1 – Specificity
9,0000	1,000	1,000
1437,5000	,416	,158
1520,0000	,416	,154
1570,0000	,416	,146
1582,5000	,393	,146
1631,0000	,382	,146
95003,0000	,000	,004
109487,0000	,000	,000

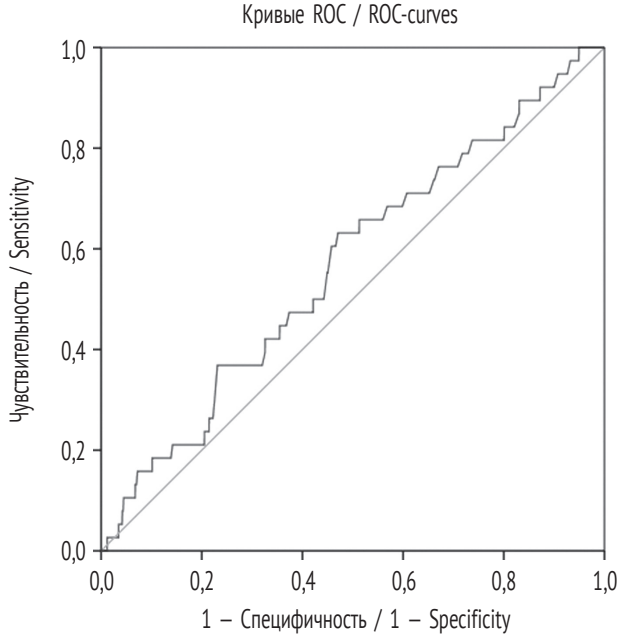

Рис. 1. ROC-кривая длительности безводного промежутка у доношенных детей, родившихся в состоянии асфиксии средней и тяжелой степени и без асфиксии. Диагональные сегменты формируются совпадениями

Fig. 1. ROC-curve of the duration of the anhydrous period in full-term children born in a state of moderate and severe asphyxia and without asphyxia. Diagonal segments are formed by coincidences

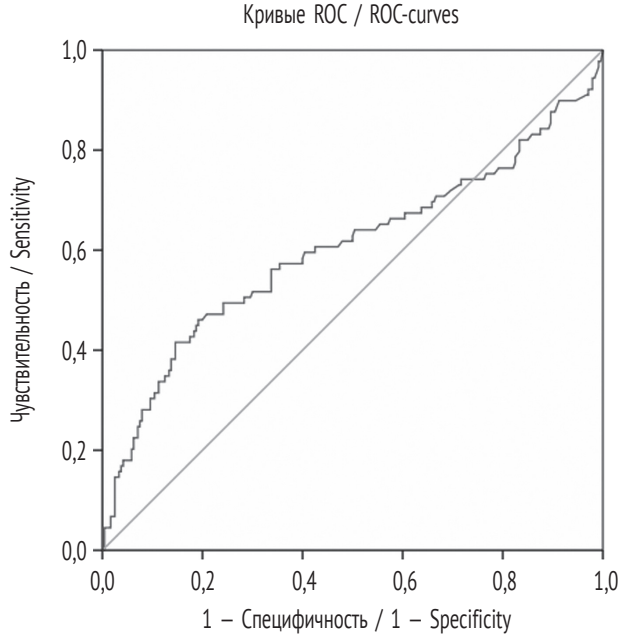

Рис. 2. ROC-кривая длительности безводного промежутка у детей, родившихся преждевременно в состоянии асфиксии средней и тяжелой степени, и без асфиксии. Диагональные сегменты формируются совпадениями

Fig. 2. ROC-curve of the duration of the anhydrous period in children born prematurely in a state of moderate and severe asphyxia and without asphyxia. Diagonal segments are formed by coincidences

тимальная длительность безводного промежутка при недоношенной беременности — 26 ч. После этого времени риск рождения ребенка в состоянии асфиксии средней и тяжелой степени увеличивается. Учитывая среднее прогностическое качество модели за счет высокой специфичности, но низкой чувствительности, данный показатель возможно использовать как дополнительный.

Длительный безводный промежуток традиционно считается фактором риска восходящего инфицирования последа. Длительность безводного промежутка при наличии восходящего инфицирования последа у родильниц после преждевременных и срочных родов представлена в табл. 9 и 10. В первом варианте группировки в основную группу вошли родильницы с восходящим инфицированием последа, в контрольную — без восходящего бактериального инфицирования; во втором варианте в основную группу вошли пациентки с восходящим инфицированием последа третьей

Таблица 9 / Table 9

Длительность безводного промежутка у родильниц с восходящим инфицированием последа после срочных родов
The duration of the anhydrous period in puerperas with ascending infection of the placenta after urgent delivery

Показатель / Parameter	Основная группа / Main group	Контрольная группа / Control group	Статистическая значимость / Statistical significance
Численность групп, *n* / Number of patients, *n*	4427	7235	–
Восходящее инфицирование последа / Ascending infection of the placenta	358,76 ± 345,36	238,93 ± 249,62	$p > 0,05$
Численность групп, *n* / Number of patients, *n*	655	11007	–
Восходящее инфицирование последа третьей стадии / Ascending infection after the third stage	438,16 ± 446,53	238,96 ± 249,97	$p < 0,05$

Таблица 10 / Table 10

Длительность безводного промежутка у родильниц с восходящим инфицированием последа после преждевременных родов
The duration of the anhydrous period in puerperas with ascending infection of the placenta after premature birth

Показатель / Parameter	Основная группа / Main group	Контрольная группа / Control group	Статистическая значимость / Statistical significance
Численность групп, *n* / Number of patients, *n*	321	359	–
Восходящее инфицирование последа / Ascending infection of the placenta	1926,80 ± 7860,71	780,89 ± 5076,71	$p < 0,05$
Численность групп, *n* / Number of patients, *n*	52	628	–
Восходящее инфицирование последа третьей стадии / Ascending infection after the third stage	1532,53 ± 4673,43	778,69 ± 5069,74	$p > 0,05$

Таблица 11 / Table 11

Площадь под ROC-кривой длительности безводного промежутка у родильниц после срочных родов с восходящим инфицированием последа третьей степени
The area under the ROC-curve of the duration of the dry period in puerperas after urgent delivery with afterbirth ascending infection of the third stage

Площадь / Square	Стандартная ошибка / Standard error	Асимптотическое значение / Asymptotic value	Асимптотический 95 % доверительный интервал / Asymptotic 95 % confidence interval	
			нижняя граница / lower limit	верхняя граница / upper limit
0,536	0,011	0,000	0,613	0,658

(плодовой) стадии, в контрольную — без восходящего инфицирования и с восходящим инфицированием первой и второй стадии.

Для определения возможности использования показателя длительности безводного промежутка в прогнозировании рождения доношенного ребенка с инфицированием последа третьей стадии был проведен ROC-анализ (рис. 3, табл. 11).

Проведенный ROC-анализ наглядно демонстрирует невысокую информативность показателя длительности безводного промежутка для прогнозирования восходящего инфицирования последа третьей стадии при срочных родах: прогностическая модель, построенная с использованием показателя длительности безводного промежутка, обладает низким качеством модели (площадь под кривой 0,5–0,6), что делает нецелесообразным использование данного показателя для выработки тактики проведения профилактических и лечебных мероприятий.

Для определения возможности использования показателя длительности безводного промежутка в прогнозировании инфицирования последа третьей стадии при преждевременных родах также был проведен ROC-анализ (рис. 4, табл. 12).

Проведенный ROC-анализ наглядно демонстрирует умеренную информативность показателя длительности безводного промежутка для прогнозирования восходящего инфицирования последа

Таблица 12 / Table 12

Площадь под ROC-кривой длительности безводного промежутка у родильниц с наличием и отсутствием восходящего инфицирования последа третьей стадии после преждевременных родов
The area under the ROC-curve of the duration of the dry period in puerperas with the presence and absence of afterbirth ascending infection of the third stage after preterm birth

Площадь / Square	Стандартная ошибка / Standard error	Асимптотическое значение / Asymptotic value	Асимптотический 95 % доверительный интервал / Asymptotic 95 % confidence interval	
			нижняя граница / lower limit	верхняя граница / upper limit
0,671	0,043	0,000	0,587	0,755

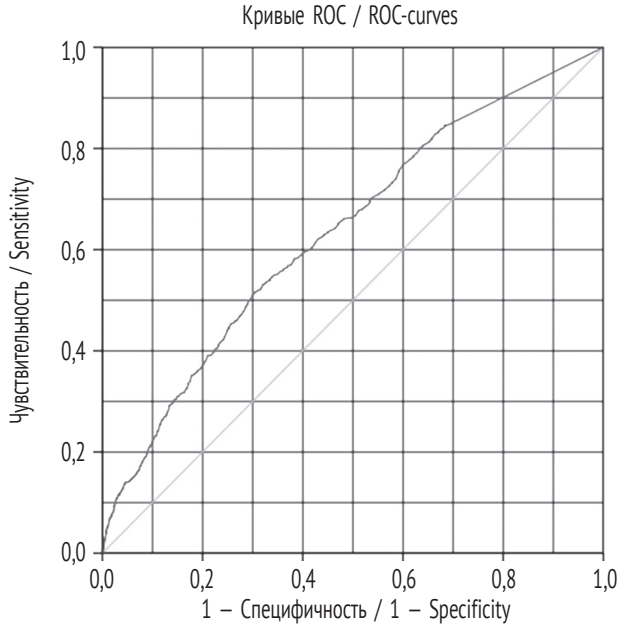

Рис. 3. ROC-кривая длительности безводного промежутка у родильниц после срочных родов с восходящим инфицированием последа третьей степени. Диагональные сегменты формируются совпадениями

Fig. 3. ROC-curve of the duration of the dry period in puerperas after urgent delivery with afterbirth ascending infection of the third degree. Diagonal segments are formed by coincidences

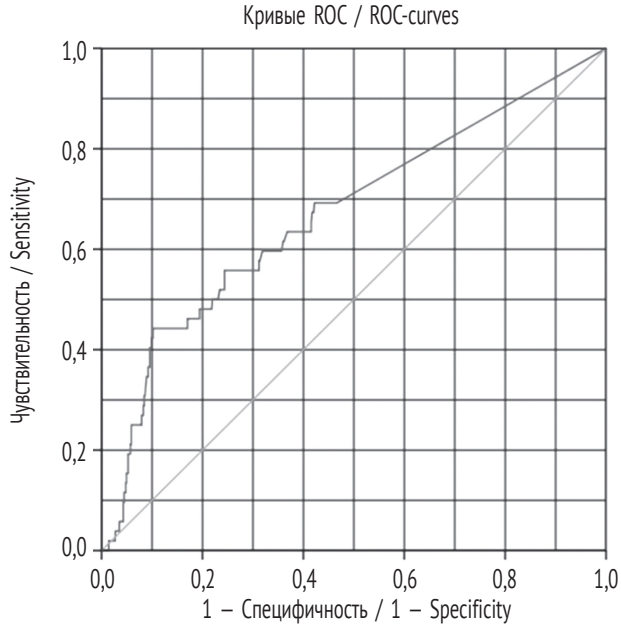

Рис. 4. ROC-кривая длительности безводного промежутка у родильниц с наличием и отсутствием восходящего инфицирования последа третьей стадии после преждевременных родов . Диагональные сегменты формируются совпадениями

Fig. 4. ROC-curve of the duration of the dry period in puerperas with the presence and absence of afterbirth ascending infection of the third stage after preterm labor. Diagonal segments are formed by coincidences

третьей степени: прогностическая модель, построенная с использованием показателя длительности безводного промежутка, обладает средним качеством модели (площадь под кривой 0,6–0,7).

Соответственно, была поставлена цель определить оптимальный порог отсечения (optimal cut-off value), который нужен для того, чтобы относить определенное числовое значение длительности безводного промежутка к одному из двух классов: высокому или низкому риску рождения недоношенного ребенка в состоянии асфиксии. Таблица координат ROC-кривой позволяет выбрать сочетание чувствительности — 0,692 (69,2 %), и 1-специфичности — 0,42 (специфичность 0,58 или 57,8 %), которые определяют точку отсечения — 53 мин (табл. 13).

Таким образом, при анализе риска восходящего инфицирования последа третьей (плодовой) стадии при недоношенной беременности классификация, разработанная с применением ROC-кривой, наглядно показывает, что высокий риск возникает при длительности безводного промежутка более 53 мин, что, учитывая среднее качество модели, делает целесообразным назначение антибактериальных препаратов в момент диагностики преждевременного излития околоплодных вод. Данные исследования подтверждают необходимость проведения антибактериальной терапии всем пациенткам

Таблица 13 / Table 13

Часть таблицы координат ROC-кривой для определения «точки отсечения» показателя длительности безводного промежутка у родильниц с отсутствием и наличием восходящего инфицирования последа третьей стадии после преждевременных родов

Part of the table of coordinates of the ROC-curve for determining the "cut-off point" of the indicator of the duration of the dry interval in puerperas with the absence and presence of afterbirth ascending third- stage infection after preterm birth

Положительное, если больше или равно / Positive, if greater than or equal to	Чувствительность / Sensitivity	1 – Специфичность / 1 – Specificity
–1,0000	1,000	1,000
5,0000	,692	,467
36,0000	,692	,425
44,5000	,692	,424
53,0000	,692	,422
54,5000	,673	,420
57,5000	,673	,417
95003,0000	,000	,002
109487,0000	,000	,000

с преждевременным излитием околоплодных вод при недоношенной беременности, что подтверждает целесообразность принятых клинических рекомендаций [5], несмотря на возражения и рекомендации ряда авторов [4, 6, 8, 9].

ЗАКЛЮЧЕНИЕ

На основании проведенного анализа можно сделать следующие выводы:

1. При недоношенной беременности ребенок рождался в состоянии асфиксии вне зависимости от наличия или отсутствия выхода мекония в околоплодные воды, что, вероятно, связано с более высокой частотой рождения ребенка в асфиксии в целом. То есть мекониальная окраска околоплодных вод при недоношенной беременности не является прогностически значимым показателем для рождения ребенка в состоянии асфиксии.
2. При безводном промежутке 26 ч и более риск рождения доношенного ребенка в состоянии асфиксии средней и тяжелой степени увеличивался. Учитывая среднее прогностическое качество модели за счет высокой специфичности, но низкой чувствительности, данный показатель можно использовать как дополнительный.
3. Риск восходящего инфицирования последа третьей стадии при преждевременных родах повышался при длительности безводного промежутка более 53 мин, что подтверждает целесообразность назначения антибактериальной терапии при преждевременном излитии околоплодных вод при недоношенной беременности в момент диагностики данного состояния вне зависимости от планируемой акушерской тактики.

ДОПОЛНИТЕЛЬНАЯ ИНФОРМАЦИЯ

Вклад авторов. Все авторы внесли существенный вклад в разработку концепции, проведение исследования и подготовку рукописи статьи. Окончательная версия прочитана и одобрена всеми авторами.

Конфликт интересов. Авторы заявляют об отсутствии конфликта интересов, связанных с публикацией данной статьи.

Источник финансирования. Авторы заявляют об отсутствии внешнего финансирования при проведении исследования.

ADDITIONAL INFORMATION

Author contribution. Thereby, all authors made a substantial contribution to the conception of the study, acquisition, analysis, interpretation of data for the work, drafting and revising the article, final approval of the version to be published and agree to be accountable for all aspects of the study.

Competing interests. The authors declare that they have no competing interests.

Funding source. This study was not supported by any external sources of funding.

СПИСОК ЛИТЕРАТУРЫ

1. Ашурова Н.Г., Тошева И.И., Кудратова Д. Состояние готовности родовых путей у рожениц с дородовым разрывом плодных оболочек // Репродуктивная медицина. 2018. № 2(35). С. 32–34.
2. Бекчанова Б.Б. Современное состояние проблемы преждевременного излития околоплодных вод в акушерстве у первобеременных женщин // Авиценна. 2020. № 69. С. 7–9.

3. Ихтиярова Г.А., Тошева И.И., Аслонова М.Ж. Современные методы индукции родов у женщин с отхождением околоплодных вод с внутриутробными инфекциями // Инфекция, иммунитет и фармакология. 2019. № 5. С. 254.
4. Кеда Л.Н., Лискович В.А., Ганчар Е.П., Зверко В.Л. Алгоритм ведения преждевременных родов при преждевременном излитии околоплодных вод // Репродуктивное здоровье. Восточная Европа. 2011. № 6(18). С. 4–10.
5. Преждевременные роды. Клинические рекомендации Министерства здравоохранения Российской Федерации. 2020. 42 с.
6. Кузнецова Е.Е. Ранняя диагностика внутриутробной инфекции и профилактика ее осложнений при преждевременном излитии околоплодных вод: автореферат дис. … канд. мед. наук. Москва. 2014. 24 с.
7. Николаева М.Г., Сердюк Г.В., Григорьева Е.Е. Роль полиморфизма гена ингибитора активатора плазминогена I типа как фактор риска преждевременного разрыва плодных оболочек при доношенной беременности // Бюллетень сибирской медицины. 2013. Т. 12, № 6 С. 43–47.
8. Орлова В.С. Калашникова И.В., Набережнев Ю.И. Подходы к ведению недоношенной беременности при преждевременном излитии околоплодных вод // Научные ведомости Белгородского государственного университета. Серия: Медицина. Фармация. 2010. № 16(87). С. 13–22.
9. Серов В.Н., Дегтярев Д.Н., Шмаков Р.Г., и др. Преждевременный разрыв плодных оболочек (преждевременное излитие вод) // Акушерство и гинекология. 2015. № S5. С. 14–32.
10. Рахматуллаева М.М. Лечение бактериального вагиноза в ранние сроки беременности // Фарматека. 2017. № 12. С. 67–68.
11. Реанимация и стабилизация новорожденных детей в родильном зале: Методическое письмо / под ред. проф. Е.Н. Байбариной. Москва. 2020. 55 с.
12. Тошева И.И., Ашурова Н.Г. Исходы родов у беременных с преждевременным излитием околоплодных вод // Вестник Дагестанской государственной медицинской академии. 2019. № 4(33). С. 34–37.
13. Walsh M.C., Fanaroff J.M. Meconium stained fluid: approach to the mother and the baby // Clin Perinatol. 2007. Vol. 34, No. 4. P. 653–665. DOI: 10.1016/j.clp.2007.10.005
14. Williams J.W. Obstetrics: A Textbook for Use of Students & Practitioners. 1903. 845 p.

REFERENCES

1. Ashurova NG, Tosheva II, Kudratova D. Sostoyaniye gotovnosti rodovykh putei u rozhenits s dorodovym razryvom plodnykh obolochek. *Reproduktivnaya Meditsina*. 2018;(2(35)):32–34. (In Russ.)
2. Bekchanova BB. Current state of the problem of premature outline of nutritive waters in obstetrics in pregnant women. *Avitsenna*. 2020;(69):7–9. (In Russ.)
3. Ikhtiyarova GA, Tosheva II, Aslonova MZh. Induction of labor in women with antenatal death of fetus with rupture of membranes and intrauterine infection. *Infektsiya, immunitet i farmakologiya*. 2019;5:254. (In Russ.)
4. Keda LN, Liskovich VA, Ganchar YeP, Zverko VL. Algoritm vedeniya prezhdevremennykh rodov pri prezhdevremennom izlitii okoloplodnykh vod. *Reproductive Health. Eastern Europe*. 2011;(6(18)):4–10. (In Russ.)
5. Prezhdevremennye rody. Klinicheskie rekomendatsii Ministerstva zdravookhraneniya Rossiiskoi Federatsii. 2020. 42 p. (In Russ.)
6. Kuznetsova EE. Rannyaya diagnostika vnutriutrobnoi infektsii i profilaktika ee oslozhnenii pri prezhdevremennom izlitii okoloplodnykh vod [dissertation abstract]. Moscow. 2014. 24 p. (In Russ.)
7. Nikolayeva MG, Serdyuk GV, Grigor'yeva EE. Role of gene polymorfism of plasminogen activator ingibitor type I as a risk factor for premature rupture of membrane at term pregnancy. *Bulletin of Siberian Medicine*. 2013;12(6):43–47. (In Russ.)
8. Orlova VS, Kalashnikova IV, Naberezhnev YuI. Podkhody k vedeniyu nedonoshennoi beremennosti pri prezhdevremennom izlitii okoloplodnykh vod. *Nauchnye vedomosti Belgorodskogo Gosudarstvennogo Universiteta. Seriya: Meditsina. Farmatsiya*. 2010;(16(87)):13–22. (In Russ.)
9. Serov VN, Degtyarev DN, Shmakov RG, et al. Prezhdevremennyi razryv plodnykh obolochek (prezhdevremennoe izlitie vod). *Obstetrics and Gynecology*. 2015;(S5):14–32. (In Russ.)
10. Rakhmatullayeva MM. Treatment of bacterial vaginosis in early of pregnancy. *Farmateka*. 2017;(12):67–68. (In Russ.)
11. Reanimatsiya i stabilizatsiya novorozhdennykh detei v rodil'nom zale: Metodicheskoe pis'mo / Baibarina EN, editor. Moscow; 2020. 55 p. (In Russ.)
12. Tosheva II, Ashurova NG. Results of rupture of membranes in preterm during pregnancy. *Journal Bulletin of the Dagestan State Medical Academy*. 2019;(4(33)): 34–37. (In Russ.)
13. Walsh MC, Fanaroff JM. Meconium stained fluid: approach to the mother and the baby. *Clin Perinatol*. 2007;34(4):653–665. DOI: 10.1016/j.clp.2007.10.005
14. Williams JW. Obstetrics: A Textbook for Use of Students & Practitioners. 1903. 845 p.

◆ Информация об авторах

Виталий Федорович Беженарь — д-р мед. наук, профессор, заведующий кафедрой акушерства, гинекологии и репродуктологии. ФГБОУ ВО «Первый Санкт-Петербургский государственный медицинский университет им. акад. И.П. Павлова» Минздрава России, Санкт-Петербург, Россия. E-mail: lida.ivanova@gmail.com

**Лидия Алексеевна Иванова* — канд. мед. наук, доцент кафедры акушерства и гинекологии. ФГБВОУ ВО «Военно-медицинская академия им. С.М. Кирова» Министерства обороны России, Санкт-Петербург, Россия. E-mail: lida.ivanova@gmail.com

Дмитрий Олегович Иванов — д-р мед. наук, профессор, главный внештатный специалист-неонатолог Минздрава России, ректор, заведующий кафедрой неонатологии с курсами неврологии и акушерства-гинекологии ФП и ДПО. ФГБОУ ВО «Санкт-Петербургский государственный педиатрический медицинский университет» Минздрава России. E-mail: doivanov@yandex.ru

Ольга Леонидовна Красногорская — канд. мед. наук, доцент кафедры патологической анатомии с курсом судебной медицины, заведующая патолого-анатомическим отделением. ФГБОУ ВО «Санкт-Петербургский государственный педиатрический медицинский университет» Минздрава России, Санкт-Петербург, Россия. E-mail: krasnogorskaya@yandex.ru

◆ Information about the authors

Vitaly F. Bezhenar — MD, PhD, Dr. Sci. (Med.), Professor, Head, Department of Obstetrics, Gynecology and Reproductology. Academician I.P. Pavlov First St. Petersburg State Medical University, Ministry of Health of the Russian Federation, Saint Petersburg, Russia. E-mail: lida.ivanova@gmail.com

**Lidiia A. Ivanova* — MD, PhD, Assistant Professor, Department of Obstetrics and Gynecology. Kirov Military Medical Academy, Saint Petersburg, Russia. E-mail: lida.ivanova@gmail.com

Dmitry O. Ivanov — MD, PhD, Dr. Sci. (Med.), Professor, Chief Freelance Neonatologist of the Ministry of Health of Russia, Rector, Head of the Department of Neonatology with courses of Neurology and Obstetrics and Gynecology. St. Petersburg State Pediatric Medical University, Ministry of Health of the Russian Federation. E-mail: doivanov@yandex.ru

Olga L. Krasnogorskaya — MD, PhD, Assistant Professor, Department of Pathological Anatomy at the rate of Forensic Medicine, Head of Autopsy Department SPbGPMU Clinic. St. Petersburg State Pediatric Medical University, Ministry of Health of the Russian Federation, Saint Petersburg, Russia. E-mail: krasnogorskaya@yandex.ru

* Автор, ответственный за переписку / Corresponding author

DOI: https://doi.org/10.17816/PED13617-24
Научная статья

НЕОРДИНАРНЫЕ СИМПТОМЫ ЖЕЛЕЗОДЕФИЦИТНОЙ АНЕМИИ (2 КЛИНИЧЕСКИХ НАБЛЮДЕНИЯ)

© С.Б. Калядин [1], Л.Н. Кострыкина [1], Ж.Н. Терентьева [1], О.А. Федоров [1], М.А. Пахомова [2]

[1] Военно-медицинская академия им. С.М. Кирова, Санкт-Петербург, Россия;

[2] Санкт-Петербургский государственный педиатрический медицинский университет, Санкт-Петербург, Россия

Для цитирования: Калядин С.Б., Кострыкина Л.Н., Терентьева Ж.Н., Федоров О.А., Пахомова М.А. Неординарные симптомы железодефицитной анемии (2 клинических наблюдения) // Педиатр. – 2022. – Т. 13. – № 6. – С. 17–24. DOI: https://doi.org/10.17816/PED13617-24

Дефицит железа — основная причина анемии, наиболее распространенное дефицитное состояние, от которого страдают 42 % детей во всем мире. Наиболее часто встречается у детей первого года жизни и подростков. Дефицит железа может вызывать задержку развития ребенка, нарушения поведения, снижение интеллектуальной работоспособности и устойчивости к инфекциям и, в том числе, такие заболевания, как алопеция. В статье представлены два клинических случая железодефицитной анемии у девочек подросткового возраста, имевших железодефицитное состояние на первом году жизни. В первом клиническом примере представлено развитие алопеции на фоне выраженной сидеропении при железодефицитной анемии средней степени тяжести. Железодефицитное состояние у ребенка в данном случае многофакторного происхождения — анемия матери в период беременности, спонтанное субарахноидальное кровоизлияние, шунт-инфекция и нескорректированный алиментарный дефицит железа в первые два года. Лечение железодефицита привело к нормализации самочувствия и возобновлению роста волос, улучшению памяти и успеваемости в школе. Второй клинический пример иллюстрирует железодефицитную анемию смешанного генеза у девочки-подростка, ставшую следствием недостаточных запасов железа при рождении, алиментарной недостаточности, усугубившихся на фоне обильных, длительных менструаций. В данном случае отсутствует выпадение волос, несмотря на более тяжелое течение анемии. Данные клинических случаев подтверждают значимость низких запасов железа при рождении в риске развития железодефицитных анемий в пубертатном периоде, указывают на необходимость выявления дефицита железа для дифференциальной диагностики алопеций как редкого проявления в старшем школьном возрасте. В результате обследования детей показана необходимость учета в алгоритме диагностики состояния желудочно-кишечного тракта (выявление мальабсорбции, кровопотери).

Ключевые слова: железодефицитное состояние; железодефицитная анемия; алопеция.

Поступила: 18.10.2022 **Одобрена:** 23.11.2022 **Принята к печати:** 30.12.2022

DOI: https://doi.org/10.17816/PED13617-24
Research Article

UNUSUAL SYMPTOMS OF IRON DEFICIENCY ANEMIA (2 CLINICAL OBSERVATIONS)

© Sergey B. Kalyadin [1], Lyudmila N. Kostryukina [1], Janna N. Terenteva [1], Oleg A. Fedorov [1], Mariya A. Pahomova [2]

[1] Kirov Military Medical Academy, Saint Petersburg, Russia;

[2] Saint Petersburg State Pediatric Medical University, Saint Petersburg, Russia

For citation: Kalyadin SB, Kostryukina LN, Terenteva JaN, Fedorov OA, Pahomova MA. Unusual symptoms of iron deficiency anemia (2 clinical observations). *Pediatrician (St. Petersburg).* 2022;13(6):17–24. DOI: https://doi.org/10.17816/PED13617-24

Iron deficiency is a leading cause of anemia, the most common malnutrition worldwide, affecting 42% of children worldwide. Most often, iron deficiency occurs in children of the first year of life and adolescents; its prevalence in adolescents has pronounced gender differences. In Russia, it is much more common in girls — in 17.2–31.0% of cases, which is 1.6 times higher than in boys. The presence of delayed adverse effects of iron deficiency at an early age has been established, therefore, timely correction of sideropenic conditions in young children is important for the prevention of long-term consequences of a child's development. The article presents two clinical cases of iron deficiency anemia in adolescent girls who had iron deficiency in the first year of life. On the example of the first clinical observation, we observe the development of alopecia against the background of severe sideropenia as part of the epithelial syndrome with iron deficiency anemia of moderate severity. Iron deficiency in this case is multifactorial — maternal anemia during pregnancy, spontaneous subarachnoid hemorrhage, shunt infection, and uncorrected iron deficiency in the first two years. The second clinical example illustrates iron deficiency anemia of mixed genesis in a teenage girl, which was the result of insufficient iron stores at birth, alimentary insufficiency, aggravated against the background of heavy, prolonged menstruation. In this case, there is no hair loss, despite the more severe course of anemia, a long refractory period with iron therapy. The data of clinical cases confirm the significance of low iron stores at birth in the risk of developing iron deficiency anemia in puberty. During the examination of children, the need to take into account the state of the gastrointestinal tract in the algorithm for diagnosing the state of the gastrointestinal tract (detection of malabsorption, blood loss) was shown.

Keywords: iron deficiency; iron deficiency anemia; alopecia.

Received: 18.10.2022 **Revised:** 23.11.2022 **Accepted:** 30.12.2022

Анемия — это заболевание, характеризующееся содержанием гемоглобина менее 110 г/л у детей раннего и дошкольного возраста, менее 120 г/л у школьников, количеством эритроцитов менее $4{,}0 \times 10^{12}$/л и гематокритного показателя ниже 35 %. Железодефицитная анемия (ЖДА, код МКБ — D50) является наиболее частым (80 %) видом анемии в детском возрасте. Частота ее колеблется в широких пределах и зависит от социальных условий жизни ребенка. Так, в развитых странах среди детей до года из обеспеченных семей частота железодефицитной анемии не выше 3 %, а из семей с низким социальным статусом она достигает 44 %. В развивающихся странах, по данным Всемирной организации здравоохранения, ЖДА поражает до 60 % детского населения [1, 3, 6].

Латентный дефицит железа (ЛДЖ) — состояние, при котором уровень железа сыворотки крови снижен при нормальных показателях гемоглобина и эритроцитов. Дефицит железа, по данным Всемирной организации здравоохранения, определяется у 20–25 % младенцев, 43 % детей в возрасте до 4 лет и до 50 % у подростков (девочек) [1, 3, 4, 6]. ЛДЖ предшествует развитию анемии и встречается примерно в 1,5–2 раза чаще, чем железодефицитные анемии [1, 3–5, 7].

Среди причин, способствующих развитию дефицита железа у детей, выделяют: недостаточные запасы железа при рождении, недостаточное поступление железа после рождения, нарушения всасывания железа. Инфекционные заболевания вызывают перераспределительный дефицит железа, повышенную утилизацию его в тканях. Наиболее часто дефицит железа встречается у детей первого года жизни и подростков; распространенность его у подростков имеет выраженные половые различия. В России значительно чаще встречается у девушек — в 17,2–31,0 % случаев, что в 1,6 раза превышает показатель юношей [1]. В пубертатном периоде этому способствует «ростовой скачок» (26,7 %), хронические кровопотери (длительные обильные менструации у 17,6 % обследованных девочек) и нерациональное питание [2, 4]. Дефицит железа связан с задержкой развития ребенка, нарушением поведения, снижением интеллектуальной работоспособности и снижением устойчивости к инфекциям. Клинические проявления дефицита железа определяются степенью его выраженности. Они представлены, как правило, следующими синдромами: астеноневротическим, эпителиальным, сердечно-сосудистым, мышечным, частыми инфекционными заболеваниями. К редким симптомам дефицита железа относятся: увеличение печени и селезенки, отечность, алопеция.

Выпадение волос — часто встречаемое заболевание, по оценкам некоторых авторов, распространенность его может составлять 1,7 %; однако эта цифра не является надежной оценкой, поскольку в этой связи было опубликовано очень мало эпидемиологических исследований, отчасти из-за недостаточной отчетности [8, 9]. Одна из наиболее распространенных алопеций у детей — телогеновая. Телогеновая алопеция (диффузное выпадение волос) представляет собой реактивный процесс, вызванный метаболическим или гормональным стрессом, приемом лекарственных препаратов, низким потреблением белка и хроническим дефицитом железа [9]. Диагностика нерубцовых алопеций основывается на типичной клинической картине. Дифференциальную диагностику нерубцовых алопеций проводят с грибковым поражением волосистой части головы. Ведущую роль в лечении диффузной алопеции играет устранение причин заболевания.

КЛИНИЧЕСКИЙ СЛУЧАЙ № 1

Пациентка 14 лет 7 мес. поступила в клинику детских болезней с признаками заболевания: выпадение волос, снижение уровня гемоглобина и эритроцитов, нарушение походки.

Из анамнеза заболевания: в течение последнего года отмечались повышенная ломкость и выпадение волос. В процессе амбулаторного обследования в клиническом анализе крови было выявлено снижение уровня гемогобина (87 г/л), эритроцитов и гематокрита. По рекомендации дерматолога получила курс наружной терапии (репейное масло), витаминотерапию; дважды, с перерывом в несколько месяцев железа (III) полимальтозный комплекс в дозе 200 мг/сут по 30 дней. При этом уровень гемоглобина сохранялся в пределах 96 г/л, эритроцитов $3{,}01 \cdot 10^{12}$/л.

Проведенный ретроспективный анализ медицинской документации показал, что девочка от первой беременности, протекавшей на фоне анемии, уреаплазмоза, микоплазменной инфекции с угрозой прерывания на сроке 29 нед. Родилась в срок с длиной тела 52 см, массой 3500 г. На 4-м месяце жизни перенесла спонтанное субарахноидальное кровоизлияние, постгеморрагическую гидроцефалию с последующим вентрикулярным шунтированием, осложнившимся инфекционным процессом на самом шунте. Имеющиеся в медицинской карте данные анализа крови свидетельствуют о наличии анемии в первые два года жизни: в 3 мес. гемоглобин 96 г/л, эритроциты $2{,}7 \cdot 10^{12}$/л; в 4 мес. — гемоглобин 91 г/л, эритроциты $3{,}2 \cdot 10^{12}$/л; в 4,5 мес. — гемоглобин 92 г/л, эритроциты $2{,}8 \cdot 10^{12}$/л; в 1 г. 7 мес. — гемоглобин 107 г/л, эритроциты $3{,}8 \cdot 10^{12}$/л; в 2 г. 3 мес. — гемоглобин 126 г/л, эритроциты $4{,}44 \cdot 10^{12}$/л.

Рис. 1. Пациентка 14,5 лет. Алопеция на фоне выраженной сидеропении при железодефицитной анемии средней степени тяжести

Fig. 1. Patient 14,5 years old. Alopecia on the background of pronounced sideropenia in case of mid-degree iron-deficiency anemia

При поступлении объективно состояние удовлетворительное. Сознание ясное. Телосложение гиперстеническое. Питание удовлетворительное. У девочки имеется сколиотическая осанка. Кожа бледная с зеленоватым оттенком, сухая. Имеются суборбитальные тени. Видимые слизистые оболочки розовые. Поражение кожи волосистой части головы носит распространенный характер с преимущественной локализацией в теменной и височной областях неравномерного разрежения волос, дистрофические изменения в виде ломкости, тусклости, истонченности (волосы обломаны на расстоянии 2–4 мм от уровня кожи), редкого роста в теменной и височной областях (рис. 1).

Периферические лимфатические узлы не изменены. Щитовидная железа не увеличена. Пульс 77 уд./мин, равномерный, ритмичный, удовлетворительных качеств. Верхушечный толчок не пальпируется. Границы сердца не расширены. Тоны сердца ясные, звучные, шума нет. Артериальное давление 120/70 мм рт.ст. Грудная клетка правильной формы. Дыхательные движения симметричны. Частота дыханий 18 в минуту. Перкуторно ясный легочный звук. Дыхание везикулярное. Хрипов нет. Язык влажный с серым налетом. Миндалины 2-й степени, спаяны с дужками. Живот мягкий, безболезненный. Печень и селезенка не увеличены. В неврологическом статусе признаки левостороннего гемипареза.

Длина тела 170 см. Масса тела 62 кг. Физическое развитие высокое, гармоничное. Половое развитие соответствует календарному возрасту.

Обследование. В клиническом анализе крови от 03.03.2022 выявлены признаки анемии средней степени, гипохромной, микроцитарной, регенераторной: гемоглобин 79 г/л; эритроциты в 1 мкл крови (RBC) $4{,}56 \cdot 10^{12}$/л; гематокрит (HCT) 27,4 %; средний объем эритроцита (MCV) 60 фл; средняя масса гемоглобина в эритроците (MCH) 17,4 пг; среднее количество гемоглобина в эритроците (MCHC) 289 г/л; лецкоциты (WBC) $4{,}58 \cdot 10^{9}$/л; нейтрофилы (NE) 54 %; лейкоциты (LY) 34 %; моноциты (MO) 9 %; базофилы (BA) 3 %; ретикулоциты (RT) 9 ‰; скорость оседания эритроцитов (СОЭ) 17 мм/ч; в мазке микроцитоз 2, гипохромия 2, анизоцитоз 1. Биохимический анализ крови 05.03.2022 показал выраженный дефицит железа: сывороточное железо 2,0 мкмоль/л (12,5–32,2), трансферрин 4,15 г/л (2,14–3,30), латентная железосвязывающая способность сыворотки 92,38 мкмоль/л (27,8–63,6), ферритин 0,92 Мкг/л (6–320), общая железосвязывающая способность сыворотки 94,4 мкмоль/л (47–80).

Для выяснения причин дефицита железа у ребенка проведено скрининговое исследование состояния желудочно-кишечного тракта (ЖКТ). По полученным данным признаков мальабсорбции, патологии внутренних органов брюшной полости, кишечного паразитоза не выявлено. Анализы кала на яйца гельминтов, простейшие — отрицательные (отр.). Исследование кала на скрытую кровь иммунохроматографическим методом от 10.03.2022 — отр. Ультразвуковое исследование (УЗИ) органов брюшной полости и почек: S-образная деформация желчного пузыря. Пиелоэктазия справа. УЗИ органов малого таза: структурных изменений не выявлено.

Для скрининга целиакии проведена оценка уровня антител к глиадину и тканевой трансглютаминазе, полученные показатели в пределах референсных значений. Исключена патология щитовидной железы.

В ходе обследования были выявлены признаки инфекции мочевыводящих путей.

Анализ мочи от 03.03.2022: плотность 1,030; лейкоциты 10–15 в поле зрения; эритроциты 0–1 в поле зрения; эпителий покрывает все поля зрения; слизь отр.; белок 0,3 г/л; сахар отр.; pH 5,5; соли отр.; бактерии 2.

Анализ мочи от 22.03.2022: плотность 1,030; лейкоциты 0–2 в поле зрения; эритроциты 0–1 в поле зрения; эпителий 7–10 в поле зрения; слизь отр.; белок 0,3 г/л; сахар отр.; pH 5 соли отр.; бактерии 0. Бактериологический посев мочи на микрофлору и чувствительность к антибиотикам — отр.

Гинеколог: патологии не выявлено.

После проведения курса нитроксолина отмечалась стойкая положительная динамика мочевого синдрома.

Учитывая отягощенный неврологический анамнез, было проведено углубленное обследование. По результатам магнитно-резонансной томографии головного мозга: картина внутренней тривентрикулярной гидроцефалии; расширения субарахноидального пространства головного мозга.

Энцефалограмма от 03.03.2022: возрастная норма.

Оценка когнитивных функций по монреальской шкале: умеренные когнитивные нарушения.

По заключению невролога: тривентрикулярная гидроцефалия. Умеренное снижение когнитивных функций. Левосторорнний гемипарез.

Нормальные данные энцефалограммы исключают наличие гипоталамической дисфункции как вероятной причины алопеции. Для исключения очагов инфекции девочка была осмотрена отоларингологом, установлен диагноз: «Хронический тонзиллит, вне обострения».

Окончательный диагноз: «Железодефицитная анемия средней степени тяжести, регенераторная. Код МКБ: [D50.8]». Сопутствующий диагноз: «Алопеция телогеновая. Резидуально-органическое поражение головного мозга, тривентрикулярная гидроцефалия. Умеренное снижение когнитивных функций. Левосторонний гемипараез. Инфекция мочевыводящих путей. Хронический тонзиллит, вне обострения».

В клинике была начата терапия железо (III) полимальтозным комплексом 100 мг по 1 таблетке 3 раза в день с положительной динамикой со стороны гемограммы от 24.03.2022: HGB 105 г/л; RBC 4,76 · 10^{12}/л; HCT 31,9 %; MCV 66,9 фл; MCH 22,1 пг; MCHC 330 г/л; WBC 6,0 · 10^{9}/л; RT 16 ‰; СОЭ 3 мм/ч; в мазке: анизоцитоз 2, пойкилоцитоз 1, гипохромия 2, микроцитоз.

При выписке рекомендовано: железо (III) полимальтозный комплекс в дозе 100 мг по 1 таблетке 3 раза в день длительно, комплекс тиамина гидрохлорид, пиридоксина гидрохлорид, цианкобаламин, пирацетам + циннаризин. Наружная терапия — альфа-глутамил-триптофан натрия на очаги разряжения волосистой части головы.

Динамика состояния

При проведении контрольного обследования спустя 2 мес. выявлена положительная клинико-лабораторная динамика. Объективно: изменилась структура волоса, появился блеск, в местах выпадения волосы отросли на 1,5–2 см. Девочка отмечает улучшение памяти, объективно улучшилась школьная успеваемость.



Рис. 2. Та же пациентка, 15 лет 2 мес. Железодефицитная анемия средней степени тяжести после лечения. Улучшение роста волос

Fig. 2. Patient, 15 years 2 months old. Mid-degree iron-deficiency anemia after treatment. Improved hair growth

Лабораторные показатели, отражающие состояние и обмен железа от 03.06.2022: HGB 128 г/л; RBC 5,02 · 10^{12}/л; HCT 39,7 %; MCV 79,1 фл; MCH 25,5 пг; MCHC 323 г/л; WBC 6,77 · 10^{9}/л; NE 44 %; LY 40 %; MO 12 %; BA 1 %; Eos 3 %; RT 4 ‰; СОЭ 6 мм/ч; в мазке: микроцитоз, пойкилоцитоз 2, гипохромия 2, анизоцитоз 2. Железо в сыворотке 5,9 мкмоль/л; ферритин в сыворотке 5 Нг/мл; С-реактивный белок 0,19 Мг/л.

При контрольном обследовании спустя 6 мес. от начала лечения ЖДА наблюдается сохранение положительной динамики — рост пигментированных волос равномерный, составил 12 см (рис. 2).

Лабораторные показатели, отражающие состояние и обмен железа от 14.09.2022: HGB122 г/л; RBC 4,48 · 10^{12}/л; HCT 37,0 %; MCV 82,6 фл; MCH 27,3 пг; MCHC 331 г/л; WBC 9,35 · 10^{9}/л; NE 74 %; LY 18 %; MO 8 %; BA 0 %; Eos 0 %; RT 5 ‰; СОЭ 6 мм/ч; в мазке: микроцитоз, пойкилоцитоз 2, гипохромия 2, анизоцитоз 2. Железо в сыворотке 10,5 мкмоль/л; ферритин в сыворотке 19,89 мкг/л; С-реактивный белок 0,82 Мг/л.

В случае вышеописанного клинического наблюдения мы предполагаем развитие алопеции на фоне выраженной сидеропении в рамках эпителиального синдрома при ЖДА средней степени тяжести. Железодефицитное состояние в данном случае является многофакторным — анемия матери в период беременности, спонтанное субарахноидальное кровоизлияние, шунт-инфекция и нескорректированный

своевременно дефицит железа в первые два года. Остается неясным, в какой степени когнитивные нарушения связаны с дефицитом железа, и в какой — с неврологической патологией. Однако лечение ЖДА вызвало нормализацию самочувствия пациентки, привело к значительному улучшению памяти и успеваемости в школе.

Описанный клинический случай показывает вероятность рецидива в старшем школьном возрасте сидеропении, развившейся у ребенка внутриутробно, иллюстрирующим связь низкого уровня ферритина в сыворотке крови с выпадением волос. Правильная тактика лечения, включающая терапию препаратом железа, позволила скорректировать железодефицитное состояние и нивелировать проявления алопеции.

КЛИНИЧЕСКИЙ ПРИМЕР 2

Пациентка 13 лет, поступила в клинику для обследования и лечения с признаками заболевания: снижение уровня гемоглобина до 66 г/л, слабость, утомляемость. После перенесенного острого респираторного заболевания у ребенка отмечается резкая слабость, быстрая утомляемость, неспособность выполнять привычные действия. В анализе крови выявлено снижение уровня гемоглобина до 66 г/л, эритроцитов до $2{,}3 \cdot 10^{12}$/л. Из анамнеза жизни известно, что у девочки с 12,5 лет начались *menses*. Последнее кровотечение прошло за 3 нед. до госпитализации. В анамнезе жизни имеются данные о железодефицитной анемии у матери ребенка.

Осмотр. Состояние удовлетворительное. Сознание ясное. Телосложение астеническое. Питание пониженное. Кожа бледная, сухая. Видимые слизистые оболочки бледные. Изменения волос и ногтей не выявлено. Периферические лимфатические узлы не изменены. Щитовидная железа не увеличена. Пульс 90 уд./мин, равномерный, ритмичный, удовлетворительных качеств. Верхушечный толчок не пальпируется. Границы сердца не расширены. Тоны сердца ясные, звучные, шумов нет. Артериальное давление 110/70 мм рт.ст. Грудная клетка правильной формы. Дыхательные движения симметричны. Частота дыханий 18 в минуту. Перкуторно ясный легочный звук. Дыхание везикулярное. Хрипов нет. Язык влажный с серым налетом. Миндалины 1-й степени, не спаяны с дужками. Живот мягкий, безболезненный. Печень и селезенка не увеличены.

Длина тела 152 см. Масса тела 37,5 кг. Физическое развитие среднее, гармоничное. В объективном статусе обращает на себя внимание пониженное питание, бледность, тахикардия.

Обследование. В клиническом анализе крови от 14.05.2022 выявлены признаки анемии гипохромной, микроцитарной, регенераторной. HGB 78 г/л, RBC $3{,}55 \cdot 1\,0^{12}$/л, WBC $5{,}3 \cdot 10^{9}$/л; NE 16 %; LY 52 %; MO 11 %; EOS 20 %; BA 1 %; RT 14 ‰; СОЭ 3 мм/ч; в мазке: анизоцитоз 2, пойкилоцитоз 1, гипохромия 2, микроцитоз. Сывороточное железо — 4,7 мкмоль/л.

На фоне проводимой терапии препаратом железа получена некоторая положительная динамика, однако рефрактерный период при терапии железо (III) полимальтозным комплексом затянулся на месяц. В анализе крови от 15.06.2022: HGB 86 г/л, RBC $4{,}0 \cdot 10^{12}$/л; WBC $8{,}2 \cdot 10^{9}$/л; RT 73 ‰; СОЭ 7 мм/ч; анизоцитоз 2, пойкилоцитоз 1, гипохромия 2, микроцитоз.

В плане дифференциальной диагностики, в связи с выявленной эозинофилией, проведено исследование на паразитозы и иммуноглобулин Е. Антитела к антигенам гельминтов, IgG (описторхоз, трихинеллез, токсокароз, эхинококкоз) — отр. IgE 1096 ед. Проведено исследование на исключение целиакии, как одной из причин развития синдрома мальабсорбции. Комплексная диагностика целиакии: антиглиадиновые антитела IgA 6 Ед/мл (0–12); антиглиадиновые антитела IgG 3 Ед/мл (0–12); антитела к трансглутаминазе IgA 4 Ед/млl (0–12); антитела к трансглутаминазе IgG 7 Ед/мл (0–12). Другие методы исследования состояния ЖКТ не выявили патологии, приводящей к развитию дефицита железа.

Копрограмма: коричневый, плотный; слизь — нет; кровь — нет; мышечные волокна измененные — 1; клетчатка неперевариваемая — 1; детрит — 4; нейтральный жир — 2. Реакция Грегерсена — отр. Кал на яйца гельминтов с обогащением — не обнаружены.

УЗИ брюшной полости: печень, желчный пузырь, поджелудочная железа, селезенка без особенностей. Почки расположены обычно. Эхоструктура обычная. Заключение: без особенностей. УЗИ органов малого таза: гиперплазия эндометрия.

Фиброэзофагогастродуоденоскопия: анемизация слизистой оболочки желудка, 12-типерстной кишки, эндоскопические признаки билиарной дискинезии и лимфостаза в 12-перстной кишке.

Зондовая энтерография: заполнены все отделы тонкой кишки и слепая. Заполнение свободное. Положение кишки обычное, просвет не изменен. Рельеф слизистой оболочки обычный. Патологических образований не выявлено.

Консультации эндокринолога и гинеколога указали на возможные причины развития дефицита железа и анемии.

Гинеколог: неправильный пубертат. Ювенильное кровотечение в анамнезе. Гиперплазия эндометрия.

Эндокринолог: ювенильное маточное кровотечение у девочки с недостаточной массой тела. Заключение: анемия смешанного генеза, по всей видимости, недостаточные запасы железа при рождении, алиментарная недостаточность, усугубившаяся на фоне обильных, длительных менструаций. В данном случае отсутствует выпадение волос, несмотря на более тяжелое течение анемии (рис. 2).

Диагноз основной: «Железодефицитная анемия тяжелой степени, смешанного генеза, регенераторная». Сопутствующий: «Неправильный пубертат. Ювенильное маточное кровотечение».

Рекомендации: железо (III) полимальтозный комплекс в дозе 100 мг 3 раза в день; этинилэстрадиол/левоноргестрел по схеме.

На фоне ферротерапии наблюдался длительный рефрактерный период, увеличение гемоглобина началось спустя месяц от начала лечения. Повторное обследование пациентки через 2 мес. показало отчетливую положительную динамику. Купировались проявления астено-невротического синдрома. В анализе крови: HGB 127 г/л; RBC 4, $39 \cdot 10^{12}$/л; RT 10 ‰; цветовой показатель 0,9. Уровень железа сыворотки крови 22 мкмоль/л. Рекомендовано продолжить прием железо (III) полимальтозного комплекса.

Данные клинические случаи подтверждают значимость низких запасов железа при рождении в риске развития ЖДА в пубертатном периоде и указывают на необходимость выявления дефицита железа для дифференциальной диагностики алопеций, как редкого проявления при ЖДА в старшем школьном возрасте. В связи с возможностью отсроченных неблагоприятных эффектов дефицита железа в раннем возрасте, целесообразно проведение своевременной коррекции сидеропенических состояний у детей раннего возраста для профилактики отдаленных осложнений. В алгоритм диагностики состояния ЖКТ необходимо включить выявление мальабсорбции, кровопотери.

ДОПОЛНИТЕЛЬНАЯ ИНФОРМАЦИЯ

Вклад авторов. Все авторы внесли существенный вклад в разработку концепции, проведение исследования и подготовку статьи, прочли и одобрили финальную версию перед публикацией.

Конфликт интересов. Авторы декларируют отсутствие явных и потенциальных конфликтов интересов, связанных с публикацией настоящей статьи.

Источник финансирования. Авторы заявляют об отсутствии внешнего финансирования при проведении исследования.

Информированное согласие на публикацию. Авторы получили письменное согласие законных представителей пациента на публикацию медицинских данных и фотографий.

ADDITIONAL INFORMATION

Author contribution. Thereby, all authors made a substantial contribution to the conception of the study, acquisition, analysis, interpretation of data for the work, drafting and revising the article, final approval of the version to be published and agree to be accountable for all aspects of the study.

Competing interests. The authors declare that they have no competing interests.

Funding source. This study was not supported by any external sources of funding.

Consent for publication. Written consent was obtained from the patient for publication of relevant medical information and all of accompanying images within the manuscript.

СПИСОК ЛИТЕРАТУРЫ

1. Васильева Т.М., Захарова И.Н., Заплатников А.Л., и др. Железодефицитные состояния: в фокусе девушки-подростки // РМЖ. Мать и дитя. 2019. Т. 2, № 3. С. 206–212. DOI: 10.32364/2618–8430-2019-2-3-206-212
2. Детская гастроэнтерология: руководство для врачей / под ред. Н.П. Шабалова. Москва: МЕДпресс-информ, 2021. 735 с.
3. Диагностика и лечение железодефицитной анемии у детей и подростков / под ред. А.Г. Румянцева, И.Н. Захаровой. Москва: РМАПО, 2015. 75 с.
4. Захарова И.Н., Тарасова И.С., Васильева Т.М., и др. Латентный дефицит железа у детей и подростков: диагностика и коррекция // Лечение и профилактика. 2018. Т. 8, № 1(25). С. 69–75.
5. Шабалов Н.П. Педиатрия: Учебник для медицинских вузов. 7-е изд. Санкт Петербург: СпецЛит, 2019. 959 с.
6. Тарасова И.С., Красильникова М.В., Сметанина Н.С., Румянцев А.Г. Железодефицитные состояния у подростков: частотные характеристики, структура и клинические проявления // Вопросы гематологии, онкологии и иммунопатологии в педиатрии. 2005. Т. 4, № 3–4. С. 46–45.
7. Hereberg S., Golan P., Polo-Lunge M. Epidemiology of iron deficiency // Rev Prat. 2000. Vol. 50, No. 9. P. 957–960.
8. Hunt N., McHale S. The psychological impact of alopecia // BMJ. 2005. Vol. 331, No. 7522. P. 951–953. DOI: 10.1136/bmj.331.7522.951
9. Malkud S. A Hospital-based study to determine causes of diffuse hair loss in women // J Clin Diagn Res. 2015. Vol. 9, No. 8. P. WC01–WC04. DOI: 10.7860/JCDR/2015/14089.6170

REFERENCES

1. Vasil'eva TM, Zaharova IN, Zaplatnikov AL, et al. Iron deficiency states: focus on adolescent girls. *Russian Journal of Woman and Child Health*. 2019;2(3):206–212. (In Russ.) DOI: 10.32364/2618-8430-2019-2-3-206-212

2. Detskaya gastroenterologiya: rukovodstvo dlya vrachei. Shabalov NP, ed. Moscow: MEDpress-inform; 2021. 735 p. (In Russ.)
3. Diagnostika i lechenie zhelezodefitsitnoi anemii u detei i podrostkov. Rumyanceva AG, Zaharova IN, eds. Moscow: RMAPO; 2015. 75 p. (In Russ.)
4. Zakharova IN, Tarasova IS, Vasil'eva TM, et al. Latentnyi defitsit zheleza u detei i podrostkov: diagnostika i korrektsiya. *Lechenie i Profilaktika*. 2018;8(1(25)): 69–75. (In Russ.)
5. Shabalov NP. Pediatriya: Uchebnik dlya meditsinskikh vuzov. 7th edition. Saint Petersburg: SpetsLit; 2019. 959 p. (In Russ.)
6. Tarasova IS, Krasil'nikova MV, Smetanina NS, Rumyancev AG. Iron deficiency in adolescents: incidence, structure, and clinical manifestations. *Pediatric Hematology Oncology and Immunopathology*. 2005; 4(3–4):46–49. (In Russ.)
7. Hereberg S, Golan P, Polo-Lunge M. Epidemiology of iron deficiency. *Rev Prat*. 2000;50(9):957–960.
8. Hunt N, McHale S. The psychological impact of alopecia. *BMJ*. 2005;331(7522):951–953. DOI: 10.1136/bmj.331.7522.951
9. Malkud S. A Hospital-based study to determine causes of diffuse hair loss in women. *J Clin Diagn Res*. 2015;9(8): WC01–WC04. DOI: 10.7860/JCDR/2015/14089.6170

◆ Информация об авторах

**Сергей Борисович Калядин* — канд. мед. наук, доцент кафедры детских болезней. ФГБВОУ ВО «Военно-медицинская академия им. С.М. Кирова» Министерства обороны России, Санкт-Петербург, Россия. E-mail: s.kaliadin@yandex.ru

Людмила Николаевна Кострыкина — канд. мед. наук, заведующая отделением клиники детских болезней. ФГБВОУ ВО «Военно-медицинская академия им. С.М. Кирова» Министерства обороны России, Санкт-Петербург. E-mail: kostrykinaludmila@gmail.com

Жанна Николаевна Терентьева — канд. мед. наук, старший преподаватель кафедры детских болезней. ФГБВОУ ВО «Военно-медицинская академия им. С.М. Кирова» Министерства обороны России, Санкт-Петербург, Россия. E-mail: zhanna-ter@mail.ru

Олег Александрович Федоров — канд. мед. наук, доцент кафедры детских болезней. ФГБВОУ ВО «Военно-медицинская академия им. С.М. Кирова» Министерства обороны России, Санкт-Петербург, Россия. E-mail: oaf.wma@mail.ru

Мария Александровна Пахомова — ст. научн. сотр. научно-исследовательского центра. ФГБОУ ВО «Санкт-Петербургский государственный педиатрический медицинский университет» Минздрава России, Санкт-Петербург, Россия. E-mail: mariya.pahomova@mail.ru

◆ Information about the authors

**Sergey B. Kalyadin* — PhD, MD, Assistant Professor, Department of Children's Diseases. Kirov Military Medical Academy, Saint Petersburg, Russia. E-mail: s.kaliadin@yandex.ru

Lyudmila N. Kostryukina — MD, PhD, Cand. Sci. (Med.), Head, Department of the Clinic of Children's Diseases. Kirov Military Medical Academy, Saint Petersburg, Russia. E-mail: kostrykinaludmila@gmail.com

Janna N. Terenteva — MD, Senior lecturer, Department of Children's Diseases. Kirov Military Medical Academy, Saint Petersburg, Russia. E-mail: zhanna-ter@mail.ru

Oleg A. Fedorov — MD, Cand. Sci. (Med.), Assistant Professor, Department of Children's Diseases. Kirov Military Medical Academy, Saint Petersburg, Russia. E-mail: oaf.wma@mail.ru

Mariya A. Pahomova — Senior Research Associate, Research Center. Saint Petersburg State Pediatric Medical University, Ministry of Health of the Russian Federation, Saint Petersburg, Russia. E-mail: mariya.pahomova@mail.ru

* Автор, ответственный за переписку / Corresponding author

DOI: https://doi.org/10.17816/PED13625-34
Научная статья

ИЗМЕНЕНИЯ ОРГАНОВ БРЮШНОЙ ПОЛОСТИ У ДЕТЕЙ С ТУБЕРКУЛЕЗНОЙ ИНФЕКЦИЕЙ, ВЫЯВЛЯЕМЫЕ С ПОМОЩЬЮ УЛЬТРАЗВУКОВОЙ ДИАГНОСТИКИ

© Ю.А. Яровая [1], М.Э. Лозовская [1], Ю.А. Побежимова [2], Е.Б. Васильева [1], Л.В. Клочкова [1], Г.А. Степанов [1], Н.Д. Шибакова [2]

[1] Санкт-Петербургский государственный педиатрический медицинский университет, Санкт-Петербург, Россия;
[2] Детская инфекционная больница № 3, Санкт-Петербург, Россия

Для цитирования: Яровая Ю.А., Лозовская М.Э., Побежимова Ю.А., Васильева Е.Б., Клочкова Л.В., Степанов Г.А., Шибакова Н.Д. Изменения органов брюшной полости у детей с туберкулезной инфекцией, выявляемые с помощью ультразвуковой диагностики // Педиатр. – 2022. – Т. 13. – № 6. – С. 25–34. DOI: https://doi.org/10.17816/PED13625-34

Актуальность. Ультразвуковая диагностика органов брюшной полости — ранний метод выявления функциональных и структурных изменений при туберкулезной инфекции до манифестации клинических проявлений. В настоящее время отсутствуют единые критерии интерпретации сонографической патологии паренхиматозных органов при туберкулезной инфекции у детей, что требует ее анализа.

Цель — определение частоты и характера сонографических изменений органов брюшной полости у детей с туберкулезной инфекцией, а также их динамики на фоне химиотерапии.

Материалы и методы. Обследовано 192 пациента туберкулезного отделения Детской инфекционной больницы № 3 (Санкт-Петербург) в возрасте от 6 мес. до 14 лет за период 2019–2021 гг. Выделено 3 группы пациентов: 1-я группа — 92 ребенка с активным туберкулезом органов дыхания; 2-я группа — 52 ребенка с остаточными посттуберкулезными изменениями; 3-я группа — 48 детей с латентной туберкулезной инфекцией из групп риска по туберкулезу. Комплексное обследование пациентов включало оценку результатов иммунодиагностики (пробы Манту с 2ТЕ и пробы с аллергеном туберкулезным рекомбинантным), мультиспиральной компьютерной томографии органов грудной полости, лабораторных исследований. Ультразвуковое исследование органов брюшной полости назначалось детям при диагностике туберкулезной инфекции и на фоне противотуберкулезной терапии через 3 и 6 мес. лечения.

Результаты. Сонографические изменения печени (реактивный и/или внутрипеченочный холестаз и/или гепатомегалия) наблюдались у детей с активным туберкулезом в 40,2 ± 5,1 % случаев, у детей 3-й группы — в 35,4 ± 6,9 % случаев, и реже у детей 2-й группы — 17,3 ± 5,3 % ($p < 0,05$). Изменения желчного пузыря (нарушения оттока желчи и/или изменения формы) у детей с активным туберкулезом визуализировались в 73,9 ± 4,6 % случаев, у детей 3-й группы (60,4 ± 7,1 % случаев), реже у детей 2-й группы (55,8 ± 6,7 % случаев, $p < 0,05$ для 1-й группы). Изменения поджелудочной железы были реактивными и чаще наблюдались у детей 1-й группы (в 14,1 ± 3,5 %), чем у детей 2-й группы (5,8 ± 3,2 %, $p < 0,05$) и 3-й группы (4,2 ± 2,9 %). Изменения селезенки чаще определялись у детей с активным туберкулезом (17,4 ± 4,0 %), чем у детей 2-й группы (5,8 ± 3,2 %, $p < 0,05$) и 3-й группы (2,1 ± 2,1 %, $p < 0,05$). На фоне химиотерапии к 2–3 мес. количество сонографических изменений органов гепатобилиарной системы увеличилось, что было обусловлено нежелательными эффектами противотуберкулезных препаратов.

Заключение. Ультразвуковое исследование позволяет наиболее своевременно диагностировать изменения органов брюшной полости у детей с туберкулезной инфекцией и индивидуализировать патогенетическую терапию, при необходимости — режим химиотерапии туберкулеза.

Ключевые слова: дети; туберкулезная инфекция; ультразвуковое исследование; органы брюшной полости.

Поступила: 11.10.2022 **Одобрена:** 15.11.2022 **Принята к печати:** 30.12.2022

DOI: https://doi.org/10.17816/PED13625-34
Research Article

CHANGES OF ABDOMINAL ORGANS IN CHILDREN WITH TUBERCULOSIS INFECTION DETECTED BY ULTRASOUND DIAGNOSTICS

© Yulia A. Yarovaya [1], Marina E. Lozovskaya [1], Yulia A. Pobezhimova [2], Elena B. Vasilieva [1], Ludmila V. Klochkova [1], Gennadii A. Stepanov [1], Natalia D. Shibakova [2]

[1] St. Petersburg State Pediatric Medical University, Saint Petersburg, Russia;

[2] City Children's Infectious Hospital No. 3, Saint Petersburg, Russia

For citation: Yarovaya YuA, Lozovskaya ME, Pobezhimova YuA, Vasilieva EB, Klochkova LV, Stepanov GA, Shibakova ND. Changes of abdominal organs in children with tuberculosis infection detected by ultrasound diagnostics. *Pediatrician (St. Petersburg).* 2022;13(6):25–34. DOI: https://doi.org/10.17816/PED13625-34

BACKGROUND: Ultrasound diagnostics of abdominal organs is an early method of detecting functional and structural changes in tuberculosis infection before the manifestation of clinical manifestations. Currently, there are no uniform criteria for interpreting the sonographic pathology of parenchymal organs in tuberculosis infection in children, which requires its analysis.

AIM: The aim is to determine the frequency and nature of sonographic changes in abdominal organs in children with tuberculosis infection, as well as their dynamics against the background of chemotherapy.

MATERIALS AND METHODS: 192 patients aged 6 months — 14 years of tuberculosis department of City Children's Infectious Hospital No. 3 for the period 2019–2021 were examined. 3 groups of patients were identified: group 1 — 92 children with active tuberculosis of the respiratory organs; group 2 — 52 children with residual post-tuberculosis changes; group 3 — 48 children with latent tuberculosis infection from tuberculosis risk groups. Comprehensive examination of patients included evaluation of the results of immunodiagnostics (Mantoux test with 2TE and test with recombinant tuberculosis allergen), multispiral computed tomography of the chest, laboratory tests. Ultrasound examination of the abdominal organs was prescribed to children in the diagnosis of tuberculosis infection and on the background of anti-tuberculosis therapy after 3 and 6 months.

RESULTS: Sonographic changes of the liver (reactive and/or intrahepatic cholestasis and/or hepatomegaly) were observed in children with active tuberculosis in 40.2 ± 5.1% of cases, in children of group 3 — in 35.4 ± 6.9% of cases and less often in children of group 2 — in 17.3 ± 5.3% of cases ($p < 0.05$). Changes of the gallbladder (violations of bile outflow and/or shape changes) in children with active tuberculosis were visualized in 73.9 ± 4.6% of cases, in children of group 3 (60.4 ± 7.1%), less often in children of group 2 (55.8 ± 6.7%, $p < 0.05$ for group 1). Changes of the pancreas were reactive and were more often observed in children of group 1 (in 14.1 ± 3.5%) than in children of group 2 (5.8 ± 3.2%, $p < 0.05$) and group 3 (4.2 ± 2.9%). Changes of the spleen were more often detected in children with active tuberculosis (in 17.4 ± 4.0%) than in children of group 2 (5.8 ± 3.2%, $p < 0.05$) and group 3 (2.1 ± 2.1%, $p < 0.05$). During chemotherapy, there was an increase in the number of sonographic changes of the liver and gallbladder by 2–3 months, which was due to the undesirable effects of anti-tuberculosis drugs.

CONCLUSIONS: Ultrasound diagnostics of the abdominal organs allows the most timely diagnosis of changes in the abdominal organs in children with tuberculosis infection, which allows individualizing pathogenetic therapy, if necessary, tuberculosis chemotherapy regimen.

Keywords: children; tuberculosis infection; ultrasound examination; abdominal organs.

Received: 11.10.2022 **Revised:** 15.11.2022 **Accepted:** 30.12.2022

АКТУАЛЬНОСТЬ

На фоне улучшения эпидемической ситуации по туберкулезу происходит патоморфоз туберкулезной инфекции [1–5, 24]. В результате совершенствования методов иммунодиагностики, рентгенологического исследования у детей чаще выявляют ограниченные формы туберкулеза, в структуре которых преобладают внутригрудные локализации [9, 10, 14, 16, 21]. При этом клинические проявления заболевания туберкулезом часто не выражены и могут отсутствовать [18]. Однако изменения в инфицированном микобактериями туберкулеза (МБТ) организме начинают происходить до манифестации клинических симптомов. Метод ультразвуковой диагностики (УЗД) позволяет наиболее рано выявлять структурные и функциональные изменения в органах и тканях, вследствие чего, уточнять выраженность и характер реакции организма на наличие возбудителя [7, 15, 20, 22].

Известно, что изменения органов брюшной полости у пациентов с туберкулезной инфекцией могут быть обусловлены как специфическим их поражением, так и токсико-аллергическим воздействием МБТ и, кроме того, нежелательными эффектами противотуберкулезных препаратов. Частота выявления специфических поражений органов брюшной полости методом УЗД различна: у взрослых, больных туберкулезом легких, она варьирует от 1,95 до 69,4 % случаев [11, 15, 17], при этом характерными признаками локального специфического поражения являлись следующие: утолщение брюшины, фибринозно-слипчивые наложения, нити на кишечнике, брюшине, увеличение мезентеральных лимфоузлов [15].

У детей туберкулез органов брюшной полости в настоящее время диагностируется редко [17]. Представлены единичные результаты УЗД данных органов у детей с туберкулезной инфекцией [5, 7, 13]. Интересно, что рядом авторов такие сонографические признаки, как увеличение размеров, повышение эхогенности паренхимы, расширение вен, уплотнение стенок внутрипеченочных сосудов, трактовались как специфические [6, 7]. Частота УЗ-изменений различалась в зависимости от вариантов течения туберкулезной инфекции: спленомегалия наблюдалась в 0–68,9 % случаев, повышение эхогенности селезенки — 5,0–40,1 %; изменения сосудистого русла печени и селезенки — 1,6–50,0 %; изменения сосудов печени сочетались с увеличением ее размеров в 31,6 % случаев, кальцинаты были визуализированы в печени и селезенке в 61,1 % случаев [6, 7]. Исследователями выделено три стадии формирования кальцинатов в паренхиме органов, которые наблюдали в течение 2–7 мес.: увеличение размера органа, локальное уплотнение стенок сосуда, формирование перивазального кальцината [6, 7]. Другие авторы наблюдали диффузные сонографические изменения органов брюшной полости у детей с активным туберкулезом органов дыхания (ТОД) в 92,3 % случаев и у детей с остаточными посттуберкулезными изменениями (ОПТИ) — в 90,0 % случаев, и рассматривали их как преимущественно функциональные [13].

Таким образом, диагностика абдоминальных проявлений туберкулезной инфекции представляет серьезную проблему медицины [11, 12, 19, 22–24]. Единые УЗ-критерии интерпретации признаков сонографической патологии паренхиматозных органов при туберкулезной инфекции отсутствуют [6, 7, 19, 22, 23]. Несмотря на большую частоту выявления сонографических изменений органов брюшной полости у детей с туберкулезной инфекцией, методическими рекомендациями не предусмотрено проведение УЗИ как обязательного при диагностике и наблюдении пациентов с туберкулезной инфекцией. Анализ выявления частоты и определение характера сонографических изменений органов брюшной полости у детей с туберкулезной инфекцией позволит обосновать показания для планового проведения УЗД.

Цель исследования — определение частоты и характера патологических и функциональных изменений органов брюшной полости, выявляемых методом УЗД у детей с различными вариантами течения туберкулезной инфекции, а также анализ динамики выявленных изменений органов на фоне проведения противотуберкулезной терапии.

МАТЕРИАЛЫ И МЕТОДЫ

Проведено проспективное нерандомизированное исследование 192 пациентов в возрасте от 6 мес. до 14 лет с туберкулезной инфекцией, отобранных методом сплошного отбора, на базе туберкулезного отделения СПб ГБУЗ «Детская инфекционная больница № 3» за период 2019–2021 гг. Диагностика туберкулезной инфекции проводилась с учетом данных эпидемического анамнеза, результатов клинического и лабораторного исследований, иммунодиагностических (пробы Манту и пробы с аллергеном туберкулезным рекомбинантным), рентгенологических исследований с применением мультиспиральной компьютерной томографии органов грудной полости. По результатам фтизиатрического обследования было выделено 3 группы пациентов: 1-ю группу составили 92 ребенка с активным ТОД; 2-ю группу — 52 ребенка с впервые выявленными ОПТИ; 3-ю группу — 48 детей с латентной туберкулезной инфекцией (ЛТИ) из групп

риска по развитию туберкулеза. Соотношение мальчиков и девочек в 1-й группе — 41,3 и 58,7 %, во 2-й группе — 45,8 и 54,2 %, в 3-й группе — 46,2 и 53,8 % соответственно. Средний возраст детей 1-й группы — 7,9 ± 0,3 года, медиана — 8 лет, 2-й группы — 8,1 ± 0,4 года, медиана — 9 лет, 3-й группы — 8,2 ± 0,4 года, медиана — 9 лет.

УЗИ органов брюшной полости назначалось детям при диагностике туберкулезной инфекции и на фоне противотуберкулезной терапии через 2–3 и 5–6 мес. от ее начала. УЗИ проводили на аппарате LOGIQ F8 с наличием допплеровского режима, цветового допплеровского картирования, с использованием конвексного датчика 3,5 МГц, линейного датчика 5,5–7 МГц. Исследование печени, желчного пузыря, поджелудочной железы выполнялось детям натощак. Обследование производилось из стандартных доступов, измерялись форма, размеры, эхогенность, эхоструктура паренхиматозных органов. Размеры органов оценивались согласно справочно-практическом руководству «Ультразвуковая диагностика в цифрах» [8].

Статистическая обработка данных выполнена с использованием компьютерной программы Statistica v.6.1. Данные представлены как среднее арифметическое ± стандартная ошибка среднего арифметического. Для определения достоверности различий между сравниваемыми средними величинами использовали *t*-критерий Стьюдента. Статистически значимыми считали различия при $p < 0,05$.

РЕЗУЛЬТАТЫ

Большинство детей всех групп наблюдения были привиты против туберкулеза: 88,0, 97,9 и 96,2 детей в 1, 2 и 3-й группах соответственно с формированием поствакцинального рубчика в 69,1 ($n = 81$), 89,4 ($n = 42$) и 72,0 % случаев ($n = 50$) соответственно. Ревакцинированы были 2,2 % пациентов 1-й группы. У детей, заболевших активным туберкулезом, чаще был установлен контакт с больными туберкулезом (63,0 % случаев), чем у детей 2-й и 3-й групп (23,1 и 25,0 % соответственно, $p < 0,05$).

В структуре клинических форм активного туберкулеза органов дыхания преобладали неосложненные формы (60,8 %): туберкулез внутригрудных лимфатических узлов (27,2 %), первичный туберкулезный комплекс (25,0 %), инфильтративный туберкулез (3,3 %), туберкулезная интоксикация (2,2 %), а также острый диссеминированный туберкулез, очаговый туберкулез и генерализованный туберкулез (по 1,1 %). Осложненное течение заболевания переносили 39,1 % детей, в том числе туберкулез внутригрудных лимфатических узлов (31,5 %), первичный туберкулезный комплекс (6,5 %), инфильтративный туберкулез легких (1,1 % случаев). Диагностика локальных форм наиболее часто происходила в фазу неполной кальцинации в 57,8 % случаев, реже в фазу инфильтрации — в 35,6 %, инфильтрации и обсеменения — в 1,1 %; хронически текущий первичный туберкулез наблюдался у 5,5 % пациентов. У пациентов 2-й группы ОПТИ в основном были сформированы по типу кальцинации (96,2 %), в единичных случаях — по типу фиброза и уплотнения (3,8 %).

УЗИ органов брюшной полости на время диагностики туберкулезной инфекции выявило патологические и/или функциональные их изменения у пациентов во всех группах наблюдения (табл. 1).

Таблица 1 / Table 1

Структура сонографических изменений органов брюшной полости у пациентов с различным течением туберкулезной инфекции

The structure of sonographic changes of abdominal organs in patients with different course of tuberculosis infection

Группы обследованных детей / Groups of examined children	Сонографические изменения органов брюшной полости, % / Sonographic changes of abdominal organs, %			
	печени / liver	желчного пузыря / gallbladder	поджелудочной железы / pancreas	селезенки / spleen
1-я группа / group 1 ($n = 92$)	40,1 ± 5,1 $p_{1–2} < 0,05$	73,9 ± 4,6 $p_{1–2} < 0,05$	14,1 ± 3,5 $p_{1–2} < 0,05$	17,4 ± 4,0 $p_{1–2} < 0,05$
2-я группа / group 2 ($n = 52$)	17,1 ± 5,3 $p_{1–2} < 0,05$ $p_{2–3} < 0,05$	55,8 ± 6,7 $p_{1–2} < 0,05$	5,8 ± 3,2 $p_{1–2} < 0,05$	5,8 ± 3,2 $p_{1–2} < 0,05$ $p_{2–3} < 0,05$
3-я группа / group 3 ($n = 48$)	35,4 ± 6,9 $p_{2–3} < 0,05$	60,4 ± 7,1	4,2 ± 2,9	2,1 ± 2,1 $p_{2–3} < 0,05$

Примечание. Статистическая значимость различия (*t*): $p < 0,05$ — достоверность различий встречаемости признаков сонографической патологии органов брюшной полости у детей сравниваемых групп наблюдения.

Note. Student's *t*-test: $p < 0.05$ — significance of differences of the occurrence of signs of sonographic pathology of abdominal organs in children of the compared observation groups

Сонографические изменения всех обследованных органов чаще наблюдались у детей с активным ТОД, чем у детей 2-й и 3-й групп наблюдения. УЗ-изменения печени были диффузными и характеризовали функциональные и/или реактивные изменения органа. У пациентов с активным ТОД сонографические изменения печени определялись в 40,2 ± 5,1 % случаев, у детей с ЛТИ — в 35,4 ± 6,9 %, то есть чаще, чем у детей с ОПТИ — 17,3 ± 5,3 % ($p < 0,05$).

В структуре УЗ-изменений органа выявлены умеренная гепатомегалия, реактивные изменения (в виде повышения зернистости стромы), признаки внутрипеченочного холестаза (в виде подчеркнутости стенок желчных протоков). У детей 1-й группы чаще визуализировались признаки внутрипеченочного холестаза (17,4 ± 4,0 %), чем у детей 3-й группы (4,2 ± 2,9 %, $p < 0,05$), и которые не наблюдались у детей 2-й группы (рис. 1).

У детей с ЛТИ несколько чаще выявлялись реактивные изменения печени (14,6 ± 5,1 %) и УЗ-признаки умеренной гепатомегалии (20,8 ± 5,9 %), однако разница не была достоверной для пациентов сравниваемых групп.

Сонографические изменения желчного пузыря определены у большинства пациентов всех групп наблюдения (73,9 ± 4,6 % случаев в 1-й группе, 60,4 ± 7,1 % — в 3-й группе, во 2-й группе — 55,8 ± 6,7 %, что реже, чем у детей с активным ТОД, $p < 0,05$). В структуре УЗ-изменений желчного пузыря зафиксированы признаки нарушения оттока желчи (в виде наличия гипо- и изоэхогенного осадка, в ряде случаев с наличием множественных гиперэхогенных включений) и нарушения формы органа — S-образная и/или наличие перегибов (рис. 2). У детей с активным ТОД и с ЛТИ чаще выявлялись изменения формы (59,8 ± 5,1 % и 52,1 ± 7,2 % соответственно), чем у детей 3-й группы (34,6 ± 6,6 %, $p < 0,05$).

Не было выявлено достоверной разницы в частоте визуализации нарушений оттока желчи у детей сравниваемых групп. У части пациентов всех групп (30,4 ± 4,8, 13,5 ± 4,7 и 33,3 ± 6,8 % случаев в 1, 2 и 3-й группах соответственно) отмечалось сочетание признаков УЗ-изменений.

У всех пациентов с сонографическими изменениями гепатобилиарной системы отсутствовали жалобы и клинические проявления, практически все лабораторные показатели функции органов были в пределах нормальных значений, за исключением одного пациента 1-й группы с синдромом Жильбера (у которого был повышен общий билирубин до 28 ммоль/л).

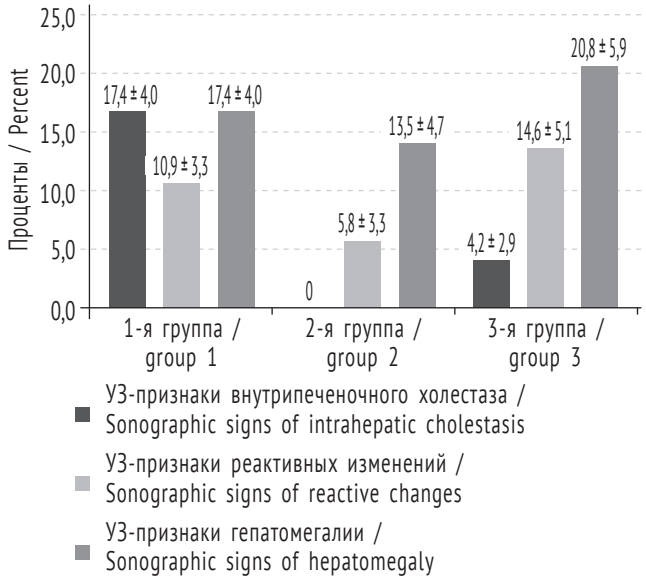

Рис. 1. Структура сонографических изменений печени у детей с различным течением туберкулезной инфекции

Fig. 1. The structure of the sonographic changes in the liver in children with different course of tuberculosis infection

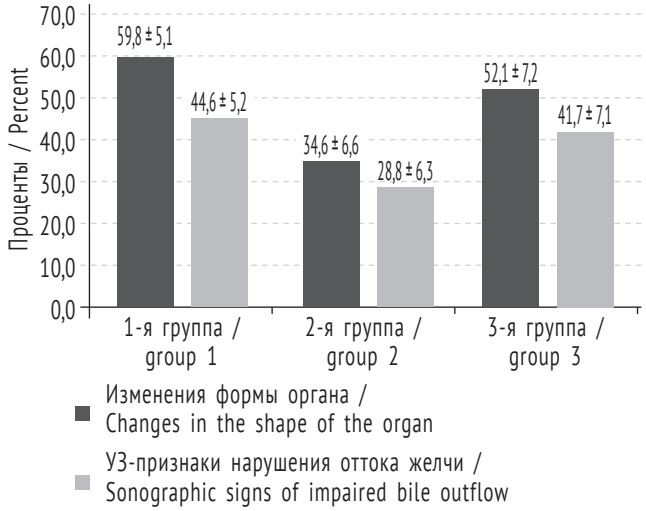

Рис. 2. Структура сонографических изменений желчного пузыря у детей с различным течением туберкулезной инфекции

Fig. 2. The structure of the sonographic changes of the gallbladder in children with different course of tuberculosis infection

Сонографические изменения поджелудочной железы также наиболее часто были визуализированы у детей с активным ТОД — в 14,1 ± 3,5 % случаев, что реже наблюдалось у детей 2-й и 3-й групп наблюдения (5,8 ± 3,2 %, $p < 0,05$, и 4,2 ± 2,9 % соответственно). Все УЗ-изменения органа признаны диффузными, характеризовались повышением зернистости стромы, в ряде случаев ее гетерогенностью, и трактовались как реактивные.

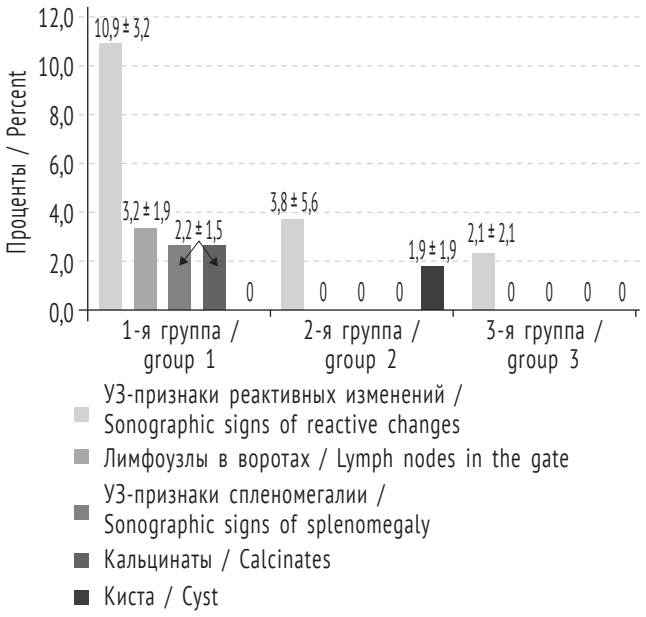

Рис. 3. Структура сонографических изменений селезенки у детей с различным течением туберкулезной инфекции

Fig. 3. The structure of the sonographic changes of the spleen in children with different course of tuberculosis infection

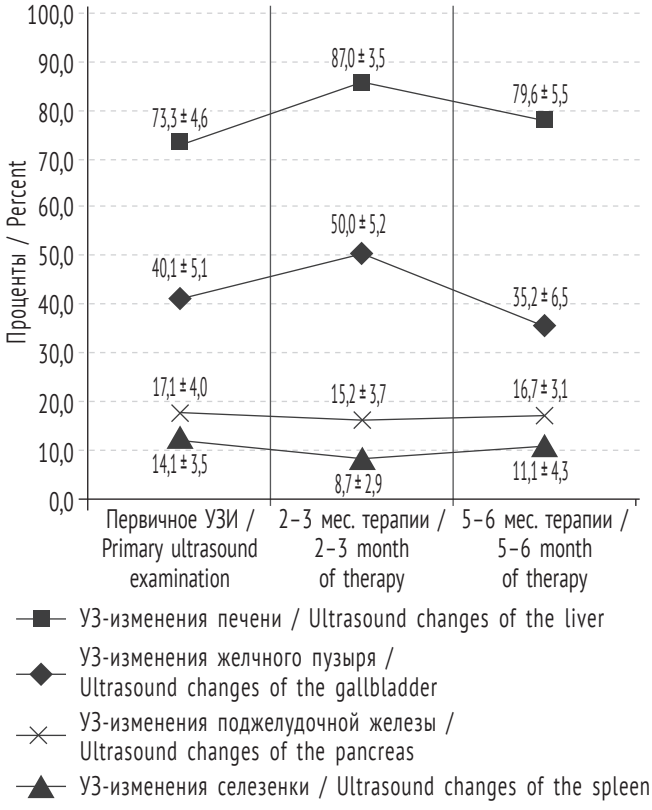

Рис. 4. Динамика выявления сонографических изменений органов брюшной полости у детей с активным туберкулезом на фоне специфической терапии

Fig. 4. Dynamics of detection of sonographic changes in abdominal organs in children with active tuberculosis during specific therapy

Не было выявлено нарушений ферментативной и гормональной функции железы у обследованных пациентов по клиническим и лабораторным данным.

Сонографические изменения селезенки у детей с активным ТОД были выявлены в 17,4 ± 4,0 % случаев, что было чаще, чем у пациентов 2-й и 3-й групп наблюдения (5,8 ± 3,2 и 2,1 ± 2,1 % соответственно, $p < 0,05$).

Как показано на рис. 3, в структуре выявленных изменений преобладали реактивные (в виде повышения зернистости стромы), которые у детей 1-й группы наблюдались чаще (10,9 ± 3,2 %), чем у детей 2-й и 3-й групп (3,8 ± 5,6 и 2,1 ± 2,1 % случаев соответственно, $p < 0,05$). У двух детей 1-й группы (2,2 ± 1,5 %) были выявлены кальцинаты в строме органа (единичные или множественные в виде гиперэхогенных очагов с акустической тенью), которые трактовались как специфические обызвествленные очаги.

Выявленная киста селезенки у одного ребенка 2-й группы (1,9 ± 1,9 %) являлась врожденной аномалией развития. Во всех группах наблюдения у некоторых детей (5,4 ± 2,4, 5,8 ± 3,1 и 2,1 ± 2,1 % случаев в 1, 2 и 3-й группах соответственно) в воротах селезенки визуализирована ее дополнительная доля (в виде округлого гомогенного изоэхогенного образования с четкими ровными контурами с неизмененным кровотоком), что считается вариантом нормального развития и не учитывалось как патологическое изменение.

Всем пациентам 1-й группы в соответствии с Приказом МЗ РФ № 951-н* были проведены курсы противотуберкулезной терапии. Положительная клинико-рентгенологическая динамика имела место к 2–3 мес. лечения у 93,5 % пациентов, к 5–6 мес. специфической терапии у всех наблюдаемых пациентов.

На фоне основного курса лечения отмечалось изменение количества сонографических показателей органов брюшной полости. Доля УЗ-изменений печени к 2–3 мес. основного курса лечения увеличилась с 40,1 ± 5,1 до 50,0 ± 5,2 % случаев, желчного пузыря — с 73,3 ± 4,6 до 87,0 ± 3,5 % случаев (рис. 4). В последующем к 5–6 мес. лечения наблюдалось снижение количества УЗ-изменений печени до 35,2 ± 6,5 %, желчного пузыря — до 79,6 ± 5,5 %. Данную динамику можно объяснить нежелательными эффектами противотуберкулезной терапии, которые развивались в течение 1–3 мес.

* Приказ Министерства здравоохранения РФ от 29 декабря 2014 г. № 951 «Об утверждении методических рекомендаций по совершенствованию диагностики и лечения туберкулеза органов дыхания».

химиотерапии (повышение трансаминаз печени — 37,0 ± 5,0 %, клинические проявления дисфункции желудочно-кишечного тракта — 37,0 ± 5,0 %, повышение уровня билирубина — 10,8 ± 3,2 %), после усиления гепатопротекторной терапии, в ряде случаев и временной отмены противотуберкулезных препаратов, переносимость основного курса нормализовалась или значительно улучшилась. Количество сонографических изменений поджелудочной железы к 2–3 мес. химиотерапии уменьшилось с 14,1 ± 3,5 до 8,7 ± 2,9 % случаев, к 5–6 мес. терапии — существенно не изменилось (11,1 ± 4,3 %). Доля УЗ-изменений селезенки на протяжении химиотерапии практически не менялась.

ОБСУЖДЕНИЕ

Сонографические изменения органов брюшной полости встречались у детей с различным течением туберкулезной инфекции, но наиболее часто наблюдались у пациентов с активным ТОД, что было характерно для всех обследуемых органов. Выявленные УЗ-изменения паренхиматозных органов имели в основном функциональный характер. Однако у детей с активным туберкулезом в 2,2 ± 1,5 % случаев в числе патологических изменений селезенки выявлены специфические в виде кальцинатов в ее строме. Наиболее частые УЗ-изменения органов брюшной полости у детей с активным туберкулезом объясняются антигенной стимуляцией МБТ и токсическим воздействием их продуктов обмена на паренхиму органов. На фоне основного курса лечения наблюдалась динамика нарастания количества сонографических изменений органов гепатобилиарной системы к 2–3 мес. терапии, что было обусловлено развитием нежелательных эффектов на противотуберкулезные препараты. Уменьшение количества УЗ-изменений поджелудочной железы к 2–3 мес. терапии может объясняться снижением активности МБТ. Доля УЗ-изменений селезенки практически не менялась, что, вероятно, связано с длительной иммунологической реактивностью в ответ на наличие хронической инфекции.

ВЫВОДЫ

1. Сонографические изменения печени у детей с туберкулезной инфекцией диагностировали в виде реактивных изменений и/или признаков внутрипеченочного холестаза и/или умеренной гепатомегалии. У детей с активным ТОД УЗ-изменения печени встречались в 40,2 ± 5,1 % случаев, у детей с ЛТИ — в 35,4 ± 6,9 %, что чаще, чем у детей с ОПТИ (17,3 ± 5,3 %, $p < 0,05$).

2. УЗ-изменения желчного пузыря наблюдались в виде нарушения оттока желчи и/или изменения его формы. Наиболее часто УЗ-изменения органа имели место у детей с активным ТОД — в 73,9 ± 4,6 % случаев, с ЛТИ — в 60,4 ± 7,1 %, и реже с ОПТИ — в 55,8 ± 6,7 % ($p < 0,05$ для детей 1-й группы).

3. Все УЗ-изменения поджелудочной железы были реактивными и чаще определялись у детей с активным ТОД — 14,1 ± 3,5 %, реже у детей с ОПТИ (5,8 ± 3,2 %, $p < 0,05$) и с ЛТИ (4,2 ± 2,9 %, $p < 0,05$).

4. УЗ-изменения селезенки чаще наблюдались у детей с активным ТОД — в 17,4 ± 4,0 % случаев, чем у детей с ОПТИ (5,8 ± 3,2 %, $p < 0,05$) и с ЛТИ (2,1 ± 2,1 %, $p < 0,05$). У детей с активным ТОД в 2,2 ± 1,5 % случаев имели место специфические изменения в виде кальцинатов в строме органа.

5. К 2–3 мес. основного курса лечения установлено увеличение количества пациентов с УЗ-изменениями печени с 40,1 ± 5,1 до 50,0 ± 5,2 % случаев; желчного пузыря — с 73,3 ± 4,6 до 87,0 ± 3,5 %, что было обусловлено нежелательными эффектами противотуберкулезной терапии.

6. УЗД органов брюшной полости детям с туберкулезной инфекцией позволяет наиболее рано диагностировать реактивные и функциональные изменения, индивидуализировать патогенетическую и специфическую терапию туберкулеза.

7. Целесообразно внести в методические рекомендации по туберкулезу проведение УЗД органов брюшной полости при диагностике туберкулезной инфекции и на фоне противотуберкулезной терапии.

ДОПОЛНИТЕЛЬНАЯ ИНФОРМАЦИЯ

Вклад авторов. Все авторы внесли существенный вклад в разработку концепции, проведение исследования и подготовку рукописи статьи. Окончательная версия прочитана и одобрена всеми авторами.

Конфликт интересов. Авторы заявляют об отсутствии конфликта интересов, связанных с публикацией данной статьи.

Источник финансирования. Авторы заявляют об отсутствии внешнего финансирования при проведении исследования.

ADDITIONAL INFORMATION

Author contribution. Thereby, all authors made a substantial contribution to the conception of the study, acquisition, analysis, interpretation of data for the work, drafting and revising the article, final approval of the version to be published and agree to be accountable for all aspects of the study.

Competing interests. The authors declare that they have no competing interests.

Funding source. This study was not supported by any external sources of funding.

СПИСОК ЛИТЕРАТУРЫ

1. Аксенова В.А., Гордина А.В., Стерликов С.А., и др. Влияние активного выявления случаев туберкулеза на клиническую структуру и тяжесть туберкулеза у детей школьного возраста (7–15 лет) // Туберкулез и болезни легких. 2022. Т. 100, № 1. С. 26–32. DOI: 10.21292/2075-1230-2022-100-1-26-32
2. Аксенова В.А., Гордина А.В. Вопросы туберкулеза у детей и подростков в Российской Федерации // Тихоакеанский медицинский журнал. 2021. № 1. С. 80–85. DOI: 10.34215/1609-1175-2021-1-80-84
3. Васильева Е.Б., Клочкова Л.В., Король О.И., и др. Туберкулез у детей и подростков. Санкт-Петербург: Питер, 2005. 424 с.
4. Васильева И.А., Тестов В.В., Стерликов С.А. Эпидемическая ситуация по туберкулезу в годы пандемии COVID-19. 2020–2021 гг. // Туберкулез и болезни легких. 2022. Т. 100, № 3. С. 6–12. DOI: 10.21292/2075-1230-2022-100-3-6-12
5. Зинченко Ю.С., Басанцова Н.Ю., Старшинова А.Я., и др. Туберкулез сегодня: основные направления исследований по профилактике, диагностике и лечению // Russian Biomedical Research. 2018. Т. 3, № 4. С. 24–34.
6. Зозуля М.Ю. Ультразвуковая диагностика абдоминальных проявлений туберкулезной инфекции у детей: автореф. дис. … канд. мед. наук, Санкт Петербург, 2018. 24 с.
7. Зозуля М.Ю., Воротынцева Н.С. Комплексная лучевая диагностика абдоминальных проявлений туберкулезной инфекции у детей // Курский научно-практический вестник «Человек и его здоровье». 2016. № 3. С. 5–11. DOI: 10.21626/vestnik/2016-3/01
8. Змитрович О.А. Ультразвуковая диагностика в цифрах: справочно-практическое руководство. 2-е изд. исп. и доп. Санкт-Петербург: СпецЛит, 2014. 87 с.
9. Кондакова М.Н., Ковалева Р.Г., Елькин А.В., и др. История и современность в вопросах профилактики и терапии туберкулеза: учебно-методическое пособие. Санкт-Петербург, 2020.
10. Кривохиж В.Н., Степанов Г.А. Диагностика и лечение латентной туберкулезной инфекции (ЛТИ) у детей и подростков // Педиатр. 2017. Т. 8, № S1. С. М166.
11. Круглякова Л.В., Кругляков С.В. Абдоминальный туберкулез в работе врача общей практики // Бюллетень физиологии и патологии дыхания. 2018. № 67. С. 77–82.
12. Ленский В.Е. Абдоминальный туберкулез: трудности диагностики // Сибирский медицинский журнал. 2006. Т. 59, № 1. С. 5–11.
13. Логунова М.А., Егорова Д.С. Изменения органов брюшной полости и почек, определяемые методом ультразвуковой диагностики у детей с туберкулезом органов дыхания // Forcipe. 2021. Т. 4, № S1. С. 934–935.
14. Лозовская М.Э., Белушков В.В., Гурина О.П., и др. Сравнительная оценка инновационных тестов в диагностике латентной и активной туберкулезной инфекции у детей // Педиатр. 2014. Т. 5, № 3. С. 46–50. DOI: 10.17816/PED5346-50
15. Мойдунова Н.К., Турдумамбетова Г.К. Ультразвуковая картина абдоминального туберкулеза // Международный журнал прикладных и фундаментальных исследований. 2017. № 6–1. С. 111–113.
16. Нечаева О.Б. Туберкулез у детей в России // Туберкулез и болезни легких 2020. Т. 98, № 11. С. 12–20. DOI: 10.21292/2075-1230-2020-98-11-12-20
17. Поддубная Л.В., Зырянова Т.В., Петренко Т.И., и др. Туберкулез органов брюшной полости у больных туберкулезом легких // Экспериментальная и клиническая гастроэнтерология. 2018. № 5(153). С. 38–43.
18. Правда Н.С., Будрицкий А.Н., Серегина В.А. Особенности выявления и диагностики туберкулеза у детей и подростков // Вестник ВГМУ. 2021. Т. 20, № 3. С. 40–45. DOI: 10.22263/2312-4156.2021.3.40
19. Савоненкова Л.В., Рузов В.И., Колчин Д.В., и др. Трудности и ошибки диагностики абдоминального туберкулеза в практике терапевта // Терапевтический архив. 2019. Т. 91, № 11. С. 16–19. DOI: 10.26442/00403660.2019.11.000374
20. Синицына А.В., Синельникова Е.В., Кривохиж В.Н., и др. Особенности эхографической картины артериальной связки и парааортальных кальцинатов у детей с подозрением на туберкулез внутригрудных лимфатичеких узлов // Педиатр. 2014. Т. 5, № 1. С. 70–75.
21. Слогацкая Л.В., Богородская Е.М., Шамуратова Л.Ф., Севастьянова Т.А. Эффективность скрининга туберкулезной инфекции у детей и подростков в г. Москва в 2019 г. на основе нового алгоритма применения внутрикожной пробы с аллергеном туберкулезным рекомбинантным (ESAT-6-CFP-10) // Туберкулез и болезни легких. 2021. Т. 99, № 1. С. 15–25. DOI: 10.21292/2075-1230-2021-99-1-15-25
22. Van Hoving D.J., Griesel R., Meintjes G. Abdominal ultrasound for diagnosing abdominal tuberculosis or disseminated tuberculosis with abdominal involvement in HIV-positive individuals // Cochrane Database Syst Rev. 2019. Vol. 9, No. 9. P. CD012777. DOI: 10.1002/14651858.CD012777

23. Malik A., Saxena N.C. Ultrasound in abdominal tuberculosis // Abdom Imaging. 2003. Vol. 28, No. 4. P. 574–579. DOI: 10.1007/s00261-002-0061-z
24. World Health Organization. Global tuberculosis report, 2021. Geneva: World Health Organization; 2021. Режим доступа: https://www.who.int/publications/i/item/9789240037021 Дата обращения: 28.09.2022.

REFERENCES

1. Aksenova VA, Gordina AV, Sterlikov SA, et al. Impact of active case finding on clinical structure and severity of tuberculosis in school-aged children (7–15 years old). *Tuberculosis and Lung Diseases*. 2022;100(1):26–32. (In Russ.) DOI: 10.21292/2075-1230-2022-100-1-26-32
2. Aksenova VA, Gordina AV. Issues on tuberculosis among children and adolescents in Russian Federation. *Pacific Medical Journal*. 2021;(1):80–44. (In Russ.) DOI: 10.34215/1609-1175-2021-1-80-84
3. Vasileva EB, Klochkova LV, Korol OI, et al. Tuberkulez u detei i podrostkov. Saint Petersburg: Piter; 2005. 424 p.
4. Vasileva IA, Testov VV, Sterlikov SA. Tuberculosis situation in the years of the COVID-19 pandemic 2020–2021. *Tuberculosis and Lung Disease*. 2022;100(3):6–12. (In Russ.) DOI: 10.21292/2075-1230-2022-100-3-6-12
5. Zinchenko YuS, Basancova NYu, Starshinova AYa, et al. Tuberculosis today: the main trends of research on prevention, diagnosis and treatment. *Russian Biomedical Research*. 2018;3(4):24–34.
6. Zozulya My. Ultrazvukovaya diagnostika abdominalnykh proyavlenii tuberkuleznoi infektsii u detei [dissertation]. Saint Petersburg. 2018. 24 c.
7. Zozulya MYu, Vorotynceva NS. Complex radiodiagnostics of the tb abdominal manifestations in children. *Kursk Scientific and Practical Bulletin Man and His Health*. 2016; (3):5–11. (In Russ.) DOI: 10.21626/vestnik/2016-3/01
8. Zmitrovich OA. Ultrazvukovaya diagnostika v tsifrakh: spravochno-prakticheskoe rukovodstvo. 2th ed. Saint Petersburg: SpecLit; 2014. 87 p. (In Russ.)
9. Kondakova MN, Kovaleva RG, El'kin AV, et al. Istoriya i sovremennost v voprosakh profilaktiki i terapii tuberkuleza: uchebno-metodicheskoe posobie. Saint Petersburg; 2020.
10. Krivohizh VN, Stepanov GA. Diagnostika i lechenie latentnoi tuberkuleznoi infekcii (LTI) u detei i podrostkov. *Pediatrician (St. Petersburg)*. 2017:8(S1):M166. (In Russ.)
11. Kruglyakova LV, Kruglyakov SV. Abdominal tuberculosis in the general physician practice. *Bulletin Physiology and Pathology of Respiration*. 2018;(67):77–82. (In Russ.) DOI: 10.12737/article_5a9f25448168d6.40977490
12. Lenskij VE. Abdominal tuberculosis: difficulties of diagnosis. *Siberian Medical Journal (Irkutsk)*. 2006;59(1): 5–11. (In Russ.)
13. Logunova MA, Egorova DS. Izmeneniya organov bryushnoi polosti i pochek, opredelyaemye metodom ultrazvukovoi diagnostiki u detei s tuberkulezom organov dykhaniya. *Forcipe*. 2021;4(S1):934–935. (In Russ.)
14. Lozovskaya ME, Belushkov VV, Gurina OP, et al. Comparative evaluation of innovative diagnostic tests for latent and active тв infection in children. *Pediatrician (St. Petersburg)*. 2014;5(3):46–50. (In Russ.) DOI: 10.17816/PED5346-50
15. Mojdunova NK, Turdumambetova GK. Ultrasound picture of abdominal tuberculosis. *Mezhdunarodnyi Zhurnal Prikladnykh i Fundamentalnykh Issledovanii*. 2017;(6–1):111–113. (In Russ.)
16. Nechaeva OB. Tuberculosis in children in Russia. *Tuberculosis and Lung Diseases*. 2020;98(11):12–20. (In Russ.) DOI: 10.21292/2075-1230-2020-98-11-12-20
17. Poddubnaya LV, Zyryanova TV, Petrenko TI, et al. Abdominal tuberculosis in pulmonary tuberculosis patients. *Experimental and Clinical Gastroenterology Journal*. 2018;(5(153)):38–43. (In Russ.)
18. Pravada NS, Budrickij AN, Seregina VA. The peculiarities of detection and diagnosis of tuberculosis in children and adolescents. *Vestnik VGMU*. 2021;20(3):40–45. (In Russ.) DOI: 10.22263/2312-4156.2021.3.40
19. Savonenkova LV, Ruzov VI, Kolchin DV, et al. Difficulties and mistakes in the diagnosis of abdominal tuberculosis in the practice of the general practitioner. *Therapeutic Archive*. 2019;91(11):16–19. (In Russ.) DOI: 10.26442/00403660.2019.11.000374
20. Sinicyna AV, Sinel'nikova EV, Krivohizh VN, et al. Particular features of the sonograms of the ligamentum arteriosum and para-aortic arterial calcifications in children suffering from tuberculosis of intrathoracic lymph nodes. *Pediatrician (St. Petersburg)*. 2014;5(1):70–75. DOI: 10.17816/PED5170-75
21. Slogackaya LV, Bogorodskaya EM, Shamuratova LF, Sevastyanova TA. Efficiency of screening for tuberculosis infection in children and adolescents in Moscow in 2019 based on the new procedure for using the intradermal test with tuberculosis recombinant allergen (esat-6/cfp-10). *Tuberculosis and Lung Diseases*. 2021;99(1):15–25. (In Russ.) DOI: 10.21292/2075-1230-2021-99-1-15-25
22. Van Hoving DJ, Griesel R, Meintjes G. Abdominal ultrasound for diagnosing abdominal tuberculosis or disseminated tuberculosis with abdominal involvement in HIV-positive individuals. *Cochrane Database Syst Rev.* 2019; 9(9): CD012777. DOI: 10.1002/14651858.CD012777
23. Malik A, Saxena NC. Ultrasound in abdominal tuberculosis. *Abdom Imaging*. 2003;28(4):574–579. DOI: 10.1007/s00261-002-0061-z
24. World Health Organization. Global tuberculosis report, 2021. Geneva: World Health Organization; 2021. Available from: https://www.who.int/publications/i/item/9789240037021

◆ Информация об авторах

**Юлия Анатольевна Яровая* — канд. мед. наук, доцент, кафедра фтизиатрии. ФГБОУ ВО «Санкт-Петербургский государственный педиатрический медицинский университет» Минздрава России, Санкт-Петербург, Россия. E-mail: Julia_Yarovaya@mail.ru

Марина Эдуардовна Лозовская — д-р мед. наук, профессор, заведующая кафедрой фтизиатрии. ФГБОУ ВО «Санкт-Петербургский государственный педиатрический медицинский университет» Минздрава России, Санкт-Петербург, Россия. E-mail: lozovskaja-marina@rambler.ru

Юлия Александровна Побежимова — врач ультразвуковой диагностики, отделение лучевой диагностики. СПб ГБУЗ «Детская инфекционная больница № 3», Санкт-Петербург, Россия. E-mail: yulp@rumbler.ru

Елена Борисовна Васильева — канд. мед. наук, доцент кафедры фтизиатрии. ФГБОУ ВО «Санкт-Петербургский государственный педиатрический медицинский университет» Минздрава России», Санкт-Петербург, Россия. E-mail: Helenchern27@mail.ru

Людмила Владимировна Клочкова — канд. мед. наук, доцент кафедры фтизиатрии. ФГБОУ ВО «Санкт-Петербургский государственный педиатрический медицинский университет» Минздрава России, Санкт-Петербург, Россия. E-mail: lklochkova@yahoo.com

Геннадий Андреевич Степанов — канд. мед. наук, доцент кафедры фтизиатрии. ФГБОУ ВО «Санкт-Петербургский государственный педиатрический медицинский университет» Минздрава России, Санкт-Петербург, Россия. E-mail: gena.stepanov.1950@mail.ru

Наталия Давидовна Шибакова — заведующая туберкулезным отделением. СПб ГБУЗ «Детская инфекционная больница № 3», Санкт-Петербург, Россия. E-mail: db3@zdrav.spb.ru

◆ Information about the authors

**Yulia A. Yarovaya* — MD, PhD, Assistant Professor, Department of TB. St. Petersburg State Pediatric Medical University, Ministry of Health of the Russian Federation, Saint Petersburg, Russia. E-mail: Julia_Yarovaya@mail.ru

Marina E. Lozovskaya — MD, PhD, Dr. Sci. (Med.), Professor, Head, Department of TB. St. Petersburg State Pediatric Medical University, Ministry of Health of the Russian Federation, Saint Petersburg, Russia. E-mail: lozovskaja-marina@rambler.ru

Yulia A. Pobezhimova — Ultrasound Diagnostics Doctor, Department of Radiation Diagnostics. Children's Infectious Diseases Hospital No. 3, Saint Petersburg, Russia. E-mail: yulp@rumbler.ru

Elena Borisovna Vasilieva — MD, PhD, Assistant Professor, Department of TB. St. Petersburg State Pediatric Medical University, Ministry of Health of the Russian Federation, Saint Petersburg, Russia. E-mail: Helenchern27@mail.ru

Ludmila V. Klochkova — MD, PhD, Assistant Professor, Department of TB. St. Petersburg State Pediatric Medical University, Ministry of Health of the Russian Federation, Saint Petersburg, Russia. E-mail: Helenchern27@mail.ru

Gennadii A. Stepanov — MD, PhD, Assistant Professor, Department of TB. St. Petersburg State Pediatric Medical University Ministry of Health of the Russian Federation, Saint Petersburg, Russia. E-mail: gena.stepanov.1950@mail.ru

Natalia D. Shibakova — Head of Department of TB. Children's Infectious Diseases Hospital No. 3, Saint Petersburg, Russia. E-mail: db3@zdrav.spb.ru

* Автор, ответственный за переписку / Corresponding author

DOI: https://doi.org/10.17816/PED13635-44
Научная статья

АНАЛИЗ ПРОТИВООПУХОЛЕВОЙ АКТИВНОСТИ РАДИОФАРМАЦЕВТИЧЕСКОГО ЛЕКАРСТВЕННОГО ПРЕПАРАТА НА ОСНОВЕ БИСПЕЦИФИЧЕСКИХ АНТИТЕЛ К ЭЛЕМЕНТАМ ОПУХОЛЬ-АССОЦИИРОВАННОЙ СТРОМЫ И ИЗОТОПА ЛЮТЕЦИЯ 177

© А.П. Трашков [1, 2], Т.Д. Гаглоева [1, 2], А.И. Будько [1], А.Н. Петровский [1], О.И. Тимаева [2], Н.В. Цыган [1, 3], А.А. Станжевский [1, 4], А.Г. Васильев [5], Д.Н. Майстренко [4], К.А. Сергунова [2], Д.С. Сысоев [4], С.В. Шатик [4], Д.О. Антуганов [4], А.Л. Коневега [1, 2]

[1] Петербургский институт ядерной физики им. Б.П. Константинова Национального исследовательского центра «Курчатовский институт», Гатчина, Ленинградская обл., Россия;

[2] Национальный исследовательский центр «Курчатовский институт», Москва, Россия;

[3] Военно-медицинская академия им. С.М. Кирова, Санкт-Петербург, Россия;

[4] Российский научный центр радиологии и хирургических технологий им. акад. А.М. Гранова, Санкт-Петербург, Россия;

[5] Санкт-Петербургский государственный педиатрический медицинский университет, Санкт-Петербург, Россия

Для цитирования: Трашков А.П., Гаглоева Т.Д., Будько А.И., Петровский А.Н., Тимаева О.И., Цыган Н.В., Станжевский А.А., Васильев А.Г., Майстренко Д.Н., Сергунова К.А., Сысоев Д.С., Шатик С.В., Антуганов Д.О., Коневега А.Л. Анализ противоопухолевой активности радиофармацевтического лекарственного препарата на основе биспецифических антител к элементам опухоль-ассоциированной стромы и изотопа лютеция 177 // Педиатр. – 2022. – Т. 13. – № 6. – С. 35–44. DOI: https://doi.org/10.17816/PED13635-44

Цель — провести исследование по оценке потенциальной противоопухолевой активности таргетного радиофармацевтического лекарственного препарата ^{177}Lu-DOTA-anti-CTLA4-GITR при двух курсах введения: однократно и два раза со значительным интервалом.

Материалы и методы. В качестве модели опухолевого процесса использовали субкутанно трансплантированную самцам мышей линии BALB/c экспериментальную аденокарциному толстой кишки (АКАТОЛ; клеточная линия — CT26 EGFP) с высокой экспрессией зеленого флуоресцентного белка (eGFP) и дополнительной экспрессией целевых молекул-мишеней опухоль-ассоциированной стромы — CTLA4 и GITR.

Результаты. Показано, что тестируемый радиофармацевтический лекарственный препарат обладает высокой фармакологической эффективностью в отношении оцениваемого новообразования. Это проявлялось в достоверном увеличении средней продолжительности жизни подопытных животных, ингибировании латентного периода развития опухоли и клинически значимом торможении ее роста.

Заключение. Курсовое применение ^{177}Lu-DOTA-anti-CTLA4-GITR в сравнительном аспекте оказалось более эффективным. При этом статистически значимых отличий по уровню безопасности использования между оцениваемыми курсами применения препарата не установлено.

Ключевые слова: биоспецифическое антитело к CTLA4 и GITR с радионуклидом ^{177}Lu; экспериментальные исследования; опухоль; аденокарцинома толстой кишки; колоректальный рак; CT26; опухоль-ассоциированная строма; мыши.

Поступила: 17.10.2022 **Одобрена:** 24.11.2022 **Принята к печати:** 30.12.2022

DOI: https://doi.org/10.17816/PED13635-44
Research Article

ANTI-TUMOR ACTIVITY OF RADIOPHARMACEUTICAL MEDICATION BASED ON BIOSPECIFIC ANTIBODIES TO TUMOR-ASSOCIATED STROMA ELEMENTS AND ^{177}LUTECIUM

© Alexander P. Trashkov [1, 2], Tamara D. Gagloeva [1, 2], Alexander I. Budko [1], Andrey N. Petrovskiy [1], Olyesya I. Timaeva [2], Nikolay V. Tsygan [1, 3], Andrei A. Stanzhevsky [1, 4], Andrey G. Vasiliev [5], Dmitri N. Maistrenko [4], Christina A. Sergunova [2], Dmitri S. Sysoev [4], Sergei V. Shatic [4], Dmitri O. Antuganov [4], Andrei L. Konevega [1, 2]

[1] B.P. Konstantinov Petersburg Nuclear Physics Institute of National Research Centre "Kurchatov Institute", Gatchina, Leningrad Region, Russia;

[2] National Research Center "Kurchatov Institute", Moscow, Russia;

[3] Kirov Military Medical Academy, Saint Petersburg, Russia;

[4] A.M. Granov Russian Scientific Center for Radiology and Surgical Technologies, Saint Petersburg, Russia;

[5] St. Petersburg State Pediatric Medical University, Saint Petersburg, Russia

For citation: Trashkov AP, Gagloeva TD, Budko AI, Petrovskiy AN, Timaeva OI, Tsygan NV, Stanzhevsky AA, Vasiliev AG, Maistrenko DN, Sergunova ChA, Sysoev DS, Shatic SV, Antuganov DO, Konevega AL. Anti-tumor activity of radiopharmaceutical medication based on biospecific antibodies to tumor-associated stroma elements and ^{177}lutecium. *Pediatrician (St. Petersburg)*. 2022;13(6):35–44. DOI: https://doi.org/10.17816/PED13635-44

Radiopharmaceutical targeted medication based on biospecific antibodies to tumor-associated stroma elements and ^{177}lutecium (^{177}Lu-DOTA-anti-CTLA4-GITR) potential anti-tumor activity was studied in two courses: one-time administration and two injections with a considerable lag. Subcutaneously transplanted experimental colonic carcinoma (AKATOL; cell line – CT26 EGFP) with high expression of green fluorescent protein (eGFP) and additional expression of target tumor-associated stroma molecules – CTLA4 and GITR was used as a model in BALB/c male mice. The experimental radiopharmaceutical targeted medication proved to possess high pharmacologic activity against the tumor under study. It was apparent in valid increase of experimental animals' mean lifespan, tumor debut latent period inhibition and clinically valid tumor growth rate slowdown. Double administration of ^{177}Lu-DOTA-anti-CTLA4-GITR proved to be more effective than one-time one, however neither of them managed to yield statistically valid difference in safety levels.

Keywords: biospecific antibodies to CTLA4 and GITR with ^{177}Lu radionuclide; colonic adenocarcinoma; colorectal cancer; CT26; tumor-associated stroma; mice.

Received: 17.10.2022 **Revised:** 24.11.2022 **Accepted:** 30.12.2022

АКТУАЛЬНОСТЬ

Интенсивное развитие иммунологии, структурной биологии и радиохимии, создание эффективных биотехнологических и радиофармацевтических производств по стандартам GMP, сформировали необходимые предпосылки для разработки и внедрения в клиническую практику принципиально новых классов радиофармацевтических лекарственных препаратов (РФЛП) на основе высокоселективных нацеливающих молекул, как правило, иммунобиологической природы, и радионуклидов с различным спектром излучения [18, 19]. Применение таргетных РФЛП, особенно препаратов на основе радионуклидов — источников α- или β-излучения, открывает широкие перспективы для терапии злокачественных новообразований, малочувствительных к традиционным видам противоопухолевого лечения, прежде всего за счет очень избирательной локализации в области опухолевого процесса большого количества радиоактивных элементов, обладающих неселективным цитопатологическим действием [6, 10, 13, 15]. Это в значительной степени увеличивает вариативность тактики лечения и ее эффективность. Таргетный характер механизма действия РФЛП также имеет и косвенное защитное значение для интактных органов и тканей организма, уменьшая системное токсическое действие препарата [3, 9, 11].

Различные иммунобиологические лекарственные препараты с таргетным действием давно и успешно применяются в терапии большого количества заболеваний, в том числе, онкологических [2, 4, 5, 14, 16, 18]. При этом арсенал РФЛП с каждым годом становится обширнее, совершенствуются технологии разработки и производства препаратов и их компонентов (молекул-носителей, радионуклидов, хелатирующих комплексов, вспомогательных соединений).

Цель — экспериментальная оценка противоопухолевой активности нового РФЛП на основе изотопа ^{177}Lu и комплексного таргетного носителя — биспецифического антитела, объединяющего мембранный гликопротеин 4, ассоциированный с цитотоксическими Т-лимфоцитами (CTLA4) и мембранный протеин, рецептор группы фактора некроза опухоли (GITR). Уникальность разработки определяется именно свойствами антитела, способного селективно связываться с консервативными (не подверженными опухолевой прогрессии) молекулами-мишенями микроокружения новообразования. Способность РФЛП взаимодействовать именно с мишенями стромы опухоли, теоретически, позволяет рассматривать препарат в качестве терапевтического агента против злокачественных опухолей различного исходного гистологического типа и локализации.

МАТЕРИАЛЫ И МЕТОДЫ

Исследование проводилось на 15 самцах лабораторных мышей линии BALB/c, полученных из специализированного питомника лабораторных животных ФГБНУ «Федеральный исследовательский центр Институт цитологии и генетики Сибирского отделения Российской академии наук» (ИЦиГ СО РАН). Карантинный период для поступивших мышей составлял 14 сут, после чего животные поступали в основное отделение вивария. Содержание мышей, кормление, поддержание микроклимата в помещениях вивария соответствовали правилам, действующим в мировой и отечественной практике [1]. Проведение эксперимента было согласовано Комиссией по биоэтике НИЦ «Курчатовский институт» — ПИЯФ (заключение № 04/1-КПБ-21 от 16 апреля 2021 г.).

Тестируемый РФЛП — ^{177}Lu-DOTA-anti-CTLA4-GITR — был разработан ФГБУ «Российский научный центр радиологии и хирургических технологий им. акад. А.М. Гранова» Минздрава России. Препарат представлял собой прозрачный раствор, 1 мл которого содержал 0,1 мг таргетного антитела; активность ^{177}Lu составляла не менее 1,5 МБк.

Для моделирования опухолевого процесса использовали клон экспериментальной аденокарциномы толстой кишки мышей (клеточная линия — CT26 EGFR) из коллекции НИЦ «Курчатовский институт» — ПИЯФ. Патогенез оцениваемой в ходе исследования опухоли максимально близок к клинической картине целевого заболевания — колоректального рака у человека. Опухоль обладает высокими темпами роста, значительным инвазивным потенциалом, удовлетворительной интенсивностью метастазирования как по лимфогенному (основной способ), так и по гематогенному (преимущественно в печень) механизмам и широко применяется в фундаментальных и доклинических экспериментах [7, 12, 20, 21]. Трансплантацию злокачественных клеток подопытным животным производили в дозе 10^6 клеток/особь путем инъекции в подкожную клетчатку правого бока. В исследование был взят опухолевой материал от животных-доноров со второго пассажа новообразования, после патоморфологической и иммуногистохимической оценки опухоли. Было показано, что в опухолевой ткани содержится удовлетворительный уровень целевых молекул-мишеней для терапии. Ранее, в ходе предварительных исследований, нами было показано, что тестируемый препарат ^{177}Lu-DOTA-anti-CTLA4-GITR способен удовлетворительно накапливается в ткани оцениваемого новообразования [8, 17].

Были сформированы три экспериментальные группы:

- группа 1 ($n = 5$) — оценка основных показателей роста и развития новообразования у мышей с трансплантированной опухолью;
- группа 2 ($n = 5$) — оценка противоопухолевой активности (функциональной пригодности) тестируемого препарата при однократном введении;
- группа 3 ($n = 5$) — оценка противоопухолевой активности (функциональной пригодности) тестируемого препарата при двукратном введении (интервал 7 сут).

С учетом темпов развития экспериментальной аденокарциномы толстой кишки у мышей терапию осуществляли по двум схемам:

1. Однократное применение тестируемого препарата через 48 ч после трансплантации новообразования в дозе 5 МБк/мышь (группа 2).

2. Двукратное (курсовое) применение тестируемого препарата через 48 и 216 ч после трансплантации новообразования в дозе 5 МБк/мышь (суммарная доза — 10 МБк/мышь; группа 3).

Раннее назначение терапии (до появления отчетливо различимого и пальпируемого первичного опухолевого узла), на наш взгляд, является оправданным с точки зрения возможной оценки влияния препарата на формирование микроокружения опухоли и длительность латентного периода развития, а также с точки зрения оценки возможности подавления лечением при помощи ^{177}Lu-DOTA-anti-CTLA4-GITR микрометастазов опухоли.

Оценку эффективности тестируемого препарата производили общепринятым способом. Анализировали следующие показатели:

- длительность латентного периода развития трансплантированной опухоли (сутки до появления первичного опухолевого узла, пальпаторно);
- динамика роста опухолевого узла с расчетом показателей торможения опухолевого роста (мм^3, %);
- средняя продолжительность жизни с расчетом показателя увеличения продолжительности жизни (сутки, %).

Величину первичного опухолевого узла оценивали методом измерения в трех взаимоперпендикулярных размерах; влияние отека тканей в перитуморальной области не учитывалось.

Торможение роста опухоли (ТРО) рассчитывали по формуле:

$$\text{ТРО } (\%) = [(V_{\text{контроль}} - V_{\text{эксперимент}}) / V_{\text{контроль}}] \cdot 100\ \%,$$

где V — объем опухоли в первой и опытной группах соответственно. Клинически значимый уровень отличий — не менее 50 %.

Увеличение продолжительности жизни (УПЖ) рассчитывали по формуле:

$$\text{УПЖ } (\%) = [\text{СПЖ}_{\text{эксперимент}} - \text{СПЖ}_{\text{контроль}}] / \text{СПЖ}_{\text{контроль}}] \cdot 100\ \%,$$

где СПЖ — средняя продолжительность жизни животных в первой и опытной группах соответственно. Клинически значимый уровень — не менее 25 %.

Статистический анализ результатов исследования осуществляли при помощи программы SPSS (США). Полученные данные приведены в виде $Me\ [Q_1–Q_3]$ (медиана и квартильный размах). Проверку характера распределения вариант в группах производили методом Колмогорова – Смирнова. Сравнение данных выборок — при помощи U-критерия Манна – Уитни, так как распределение вариант в выборочных совокупностях было отличным от нормального. Достоверным уровнем отличий считали вероятность не менее 95 % ($p < 0{,}05$), что является стандартом в медико-биологических исследованиях.

РЕЗУЛЬТАТЫ И ОБСУЖДЕНИЕ

Трансплантация опухолевых клеток экспериментальной аденокарциномы толстой кишки мышам линии BALB/c была успешной во всех обследованных случаях.

Результаты влияния терапии CT26 EGFR тестируемым препаратом на длительность латентного периода развития новообразования, регистрируемую в тесте «определение времени появления первичного опухолевого узла», приведены в табл. 1.

Согласно вышеприведенным данным, применяемая радионуклидная терапия оказывала значительное влияние на ранние этапы формирования новообразования, ингибируя рост опухоли. При этом существенных отличий во времени регистрации первичного опухолевого узла аденокарциномы толстой кишки между группами мышей, получавших препарат однократно или два раза, не выявлено ($p > 0{,}05$), хотя и отмечалось более выраженное подавление опухоли в латентном периоде при курсовом введении исследуемого препарата. Оцениваемый показатель в группе 3 статистически значимо превышал аналогичные значения группы 1 в среднем на 5 дней (табл. 1; $p = 0{,}015$).

Анализ результатов влияния тестируемого препарата на динамику роста первичного опухолевого узла представлен в табл. 2 и на рис. 1 и 2.

Ингибирование латентного периода развития новообразования при применении тестируемого препарата закономерно достоверно способствовало более позднему и более медленному приросту массы опухолевого узла. Торможение роста опу-

Таблица 1 / Table 1

Влияние препарата ^{177}Lu-DOTA-anti-CTLA4-GITR на время появления первичного пальпируемого опухолевого узла у мышей линии BALB/c с трансплантированной CT26 EGFR (сутки от момента трансплантации новообразования; *Me* [Q_1–Q_3])
The effect of ^{177}Lu-DOTA-anti-CTLA4-GITR upon the time of primary palpable tumor node emergence in BALB/c mice with transplanted CT26 EGFR (days since the moment of tumor transplantation; *Me* [Q_1–Q_3])

Обследуемые группы / Experimental groups		
Группа 1 (Контроль) / Group 1 (Control)	Группа 2 / Group 2	Группа 3 / Group 3
19 [16–21]	24 [18–25]	24 [24–27]*

*Отличие от средних показателей группы 1 достоверно на принятом уровне значимости, $p < 0{,}05$. *Difference from mean values in group 1 are valid, $p < 0{,}05$.

Таблица 2 / Table 2

Влияние препарата ^{177}Lu-DOTA-anti-CTLA4-GITR на динамику роста опухолевого узла у мышей линии BALB/c с трансплантированной CT26 EGFR, мм^3, *Me* [Q_1–Q_3]
The effect of ^{177}Lu-DOTA-anti-CTLA4-GITR upon the dynamics of primary tumor node growth in BALB/c mice with transplanted CT26 EGFR, mm^3, *Me* [Q_1–Q_3]

Сутки / Day	Обследуемые группа / Experimental groups			TPO / TGI
	Группа 1 / Group 1	Группа 2 / Group 2	Группа 3 / Group 3	
20	12 [7–15]	3 [3–3]*	–	Группа 2 / Group 2 — 75 %
22	24 [12–45]	11 [4–18]	–	Группа 2 / Group 2 — 54 %
24	108 [96–144]	30 [17–45]*	6 [4–9]*	Группа 2 / Group 2 — 72 % Группа 3 / Group 3 — 94 %
26	216 [180–324]	84 [44–150]*	24 [18–30]*	Группа 2 / Group 2 — 61 % Группа 3 / Group 3 — 89 %
28	765 [594–936]	216 [140–360]*	51 [18–90]*	Группа 2 / Group 2 — 72 % Группа 3 / Group 3 — 93 %
30	–	432 [342–513]	138 [39–252]	–
32	–	693 [610–756]	396 [180–516]	–
34	–	898 [756–1040]	732 [336–1040]	–
36	–	–	1248 [1033–1632]	–

Примечание. TPO — торможение роста опухоли; клинически значимый уровень отличий, >50 %. *Отличие от показателей контрольной группы достоверны на принятом уровне значимости, $p < 0{,}05$. *Note.* TGI — tumor growth inhibition; clinically significant level, >50 %. *Difference from mean values in control group are valid, $p < 0.05$.

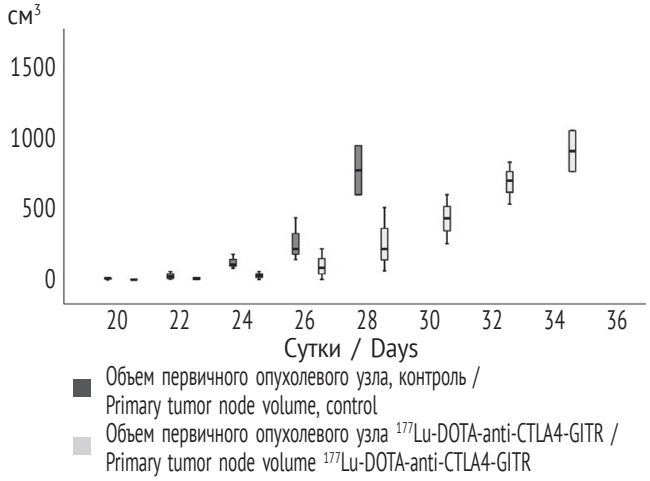

Рис. 1. Влияние однократного применения ^{177}Lu-DOTA-anti-CTLA4-GITR на динамику роста опухолевого узла у мышей линии BALB/c с трансплантированной CT26 EGFR

Fig. 1. The effect of one-time introduction of ^{177}Lu-DOTA-anti-CTLA4-GITR upon the dynamics of primary tumor node growth in BALB/c mice with transplanted CT26 EGFR

Рис. 2. Влияние курсового применения ^{177}Lu-DOTA-anti-CTLA4-GITR на динамику роста опухолевого узла у мышей линии BALB/c с трансплантированной CT26 EGFR

Fig. 2. The effect of course introduction of ^{177}Lu-DOTA-anti-CTLA4-GITR upon the dynamics of primary tumor node growth in BALB/c mice with transplanted CT26 EGFR

Таблица 3 / Table 3

Влияние препарата ^{177}Lu-DOTA-anti-CTLA4-GITR на среднюю продолжительность жизни мышей линии BALB/c с трансплантированной CT26 EGFR, сутки, *Me* [Q_1–Q_3]
The effects of ^{177}Lu-DOTA-anti-CTLA4-GITR radiopreparation upon mean lifespan of BALB/c male mice with с трансплантированной CT26 EGFR, day, *Me* [Q_1–Q_3]

Обследуемые группа / Experimental groups			УПЖ, %/ LSI, %
Группа 1 / Group 1	Группа 2 / Group 2	Группа 3 / Group 3	
28 [24–29]	34 [25–36]	38 [36–38]*	Группа 2 / Group 2 21 % Группа 3 / Group 3 36 %

Примечание. УПЖ — увеличение продолжительности жизни; клинически значимый уровень отличий, >25 %. *Отличие от показателей контрольной группы достоверны на принятом уровне значимости, $p < 0,05$. *Note.* LSI — lifespan increment, clinically valid level of difference, >25%. *Difference from control group values are valid, $p < 0.05$.

холи было более выраженным на фоне курсового применения ^{177}Lu-DOTA-anti-CTLA4-GITR по сравнению с его однократным введением подопытным животным.

Ингибирование латентной стадии опухолевого процесса и клинически значимое торможение опухолевого узла при терапии экспериментальной аденокарциномы толстой кишки у мышей тестируемым препаратом приводило к увеличению средних показателей продолжительности жизни мышей с трансплантированной аденокарциномой толстой кишки. Результаты анализа этого показателя приведены в табл. 3.

Наибольшее увеличение продолжительности жизни наблюдалось при курсовом применении тестируемого препарата, в среднем на 10 сут, по сравнению с группой мышей, не получавших лечение ($p = 0,047$). При этом был достигнут клинически значимый уровень. Продолжительность жизни мышей группы 2 (однократное применение тестируемого препарата) достоверно не отличалась ни от контрольных показателей, ни от значений, полученных в группе животных, получавших тестируемый препарат дважды (табл. 3).

ВЫВОДЫ

1. Терапевтический таргетный радиофармацевтический лекарственный препарат ^{177}Lu-DOTA-anti-CTLA4-GITR обладал высокой фармакологической эффективностью в отношении оцениваемого новообразования — трансплантированной аденокарциномы толстой кишки мышей (клеточная линия — CT26 EGFR). Это проявлялось в значительном увеличении средней продолжительности жизни подопытных животных, ингибировании латентного периода развития опухоли и клинически значимом торможении ее роста.

2. Курсовое применение ^{177}Lu-DOTA-anti-CTLA4-GITR в сравнительном плане было более эффективным по отношению к однократному введению подопытным животным.

3. Результаты исследования противоопухолевой активности ^{177}Lu-DOTA-anti-CTLA4-GITR указывают на необходимость проведения доклинических и перспективность последующих клинических исследований этого лекарственного препарата в онкологии.

ДОПОЛНИТЕЛЬНАЯ ИНФОРМАЦИЯ

Вклад авторов. Все авторы внесли существенный вклад в разработку концепции, проведение исследования и подготовку статьи, прочли и одобрили финальную версию перед публикацией.

Конфликт интересов. Авторы декларируют отсутствие явных и потенциальных конфликтов интересов, связанных с публикацией настоящей статьи.

Источник финансирования. Работа выполнена за счет финансирования в рамках государственного задания Минздрава России на научные исследования и разработки «Разработка радиофармпрепаратов на основе моноклональных антител для иммуно-ПЭТ диагностики и терапии ЗНО» (2019–2021 гг.) и при поддержке Министерства науки и высшего образования Российской Федерации (проект 075-15-2021-1360).

ADDITIONAL INFORMATION

Author contribution. Thereby, all authors made a substantial contribution to the conception of the study, acquisition, analysis, interpretation of data for the work, drafting and revising the article, final approval of the version to be published and agree to be accountable for all aspects of the study.

Competing interests. The authors declare that they have no competing interests.

Funding source. The work was funded within the framework of the state task of the Ministry of Health of the Russian Federation for research and development “Development of radiopharmaceuticals based on monoclonal antibodies for immuno-PET diagnostics and therapy of ZNO” (2019–2021) and with the support of the Ministry of Science and Higher Education of the Russian Federation (project 075-15-2021-1360).

СПИСОК ЛИТЕРАТУРЫ

1. Белозерцева И.В., Блинов Д.В., Красильщикова М.С., ред. Руководство по содержанию и использованию лабораторных животных. 8-е изд. Москва: ИРБИС, 2017. 336. с.
2. Васильев А.Г., Комяков Б.К., Тагиров Н.С., Мусаев С.А. Чрескожная нефролитотрипсия в лечении коралловидного нефролитиаза // Вестник Санкт-Петербургской государственной медицинской академии им. И.И. Мечникова. 2009. № 4(33). С. 183–186.
3. Тагиров Н.С., Назаров Т.Х., Васильев А.Г., и др. Опыт применения чрескожной нефролитотрипсии и контактной уретеролитотрипсии в комплексном лечении мочекаменной болезни // Профилактическая и клиническая медицина. 2012. Т. 4, № 45. С. 30–33.
4. Трашков А.П., Брус Т.В., Васильев А.Г., и др. Биохимический профиль крыс с неалкогольной жировой болезнью печени различной степени тяжести и его коррекция препаратом Ремаксол // Педиатр. 2017. Т. 8, № 4. С. 78–85. DOI: 10.17816/PED8478-85
5. Трашков А.П., Васильев А.Г., Коваленко А.Л., Тагиров Н.С. Метаболическая терапия мочекаменной болезни на различных моделях поражения почек у крыс // Экспериментальная и клиническая фармакология. 2015. Т. 78, № 3. С. 17–21. DOI: 10.30906/0869-2092-2015-78-3-17-21
6. Трашков А.П., Васильев А.Г., Цыган Н.В., и др. Антитромботическая терапия в онкологии: современное состояние проблемы и нерешенные вопросы // Педиатр. 2012. Т. 3, № 2. С. 3–19.
7. Трашков А.П., Мужикян А.А., Цыган Н.В., и др. Сравнительный анализ радиосенсибилизирующего действия соединений, содержащих акридонуксусную кислоту, при проведении экспериментальной лучевой терапии злокачественных новообразований на модели метастатического колоректального рака у мышей линии BALB/C // Педиатр. 2020; Т. 11, № 6. С. 45–53.
8. Трашков А.П., Гаглоева Т.Д., Будько А.И., и др. Исследование биораспределения и кинетических характеристик радиофармацевтического лекарственного препарата на основе биспецифических антител к элементам опухоль-ассоциированной стромы и изотопа лютеция 177 // Педиатр. 2022. Т. 13, № 5. С. 51–60. DOI: 10.17816/PED13551-60
9. Трашков А.П., Панченко А.В., Каюкова Е.С., и др. Лейкемия Р-388 у мышей линии CDF1 как тест-система опухоль-ассоциированного неоангиогенеза и гиперкоагуляции // Бюллетень экспериментальной биологии и медицины. 2014. Т. 158, № 10. С. 500–502.
10. Хайцев Н.В., Васильев А.Г., Трашков А.П., и др. Влияние возраста и пола на характер ответных реакций белых крыс при действии хронической гипоксической гипоксии // Педиатр. 2015. Т. 6, № 2. С. 71–77. DOI: 10.17816/PED6271-77
11. Шеремета М.С., Трухин А.А., Корчагина М.О. Применение радиоактивных веществ в медицине — история и перспективы развития // Проблемы эндокринологии. 2021. Т. 67, № 6. С. 59–67. DOI: 10.14341/probl12824
12. Gong J.E., Jin Y.J., Kim J.E., et al. Comparison of cisplatin-induced anti-tumor response in CT26 syngeneic tumors of three BALB/c substrains // Lab Anim Res. 2021. Vol. 37, No. 1. P. 33. DOI:10.1186/s42826-021-00110-3
13. Klingler M., Hörmann A.A., Guggenberg E.V. Cholecystokinin-2 receptor targeting with radiolabeled peptides: current status and future directions // Curr Med Chem. 2020. Vol. 27, No. 41. P. 7112–7132. DOI: 10.2174/0929867327666200625143035
14. Ma X., Ding Y., Li W., et al. Diagnosis and management of gastroenteropancreatic neuroendocrine neoplasms by nuclear medicine: Update and future perspective // Front Oncol. 2022. Vol. 12. P. 1061065. DOI: 10.3389/fonc.2022.1061065
15. Morgenstern A., Apostolidis C., Kratochwil C., et al. An overview of targeted alpha therapy with ^{225}Actinium and ^{213}Bismuth // Curr Radiopharm. 2018. Vol. 11, No. 3. P. 200–208. DOI: 10.2174/1874471011666180502104524
16. Pigarev S.E., Panchenko A.V., Yurova M.N., et al. Evaluation of the genotoxic and antigenotoxic potential of lignin-derivative BP-C2 in the comet assay *in vivo* // Environmental Research. 2021. Vol. 192. P. 110321. DOI: 10.1016/j.envres.2020.110321
17. Panchenko A.V., Popovich I.G., Egormin P.A., et al. Biomarkers of aging, life span and spontaneous carcinogenesis in the wild type and HER-2 transgenic FVB/N female mice // Biogerontology. 2016. Vol. 17, No. 2. P. 317–324. DOI: 10.1007/s10522-015-9611-y
18. Sgouros G. Radiopharmaceutical therapy // Health Phys. 2019. Vol. 116, No. 2. P. 175–178. DOI: 10.1097/HP.0000000000001000
19. St James S., Bednarz B., Benedict S., et al. Current status of radiopharmaceutical therapy // Int J Radiat Oncol Biol Phys. 2021. Vol. 109, No. 4. P. 891–901. DOI: 10.1016/j.ijrobp.2020.08.035
20. Taniura T., Iida Y., Kotani H., et al. Immunogenic chemotherapy in two mouse colon cancer models // Cancer Sci. 2020. Vol. 111, No. 10. P. 3527–3539. DOI: 10.1111/cas.14624
21. Tsygan N.V., Trashkov A.P., Litvinenko I.V., et al. Autoimmunity in acute ischemic stroke and the role

of blood-brain barrier: the dark side or the light one? // Frontiers of Medicine. 2019. Vol. 13, No. 4. P. 420–426.

REFERENCES

1. Belozertseva IV, Blinov DV, Krasilshchikova MS, ed. Rukovodstvo po soderzhaniyu i ispolzovaniyu laboratornykh zhivotnykh. 8th ed. Moscow: IRBIS; 2017. 336 p. (In Russ.)
2. Vasil'ev AG, Komyakov BK, Tagirov NS, Musaev SA. Percutaneous nephrolithitripsy in the treatment of coral calculus nephrolithiasis. *Bulletin of The Saint Petersburg State Medical Academy named after I.I. Mechnikov*. 2009;4(33):183–186. (In Russ.)
3. Tagirov NS, Nazarov TH, Vasil'ev AG, et al. The experience of using percutaneous nephrolithotripsy and contact ureterolithotripsy in the complex treatment of urolithiasis. *Preventive and Clinical Medicine*. 2012;4(45):30–33. (In Russ.)
4. Trashkov AP, Brus TV, Vasil'ev AG, et al. Biochemical profile of rats with non-alcoholic fatty liver disease of various gravity and its correction with Remaxol. *Pediatrician (St. Petersburg)*. 2017;8(4):78–85. (In Russ.)
5. Trashkov AP, Vasil'ev AG, Kovalenko AL, Tagirov NS. Metabolic therapy of nephrolithiasis in two different rat models of kidney disease. *Eksperimentalnaya i Klinicheskaya Farmakologiya*. 2015;78(3):17–21. (In Russ.) DOI: 10.30906/0869-2092-2015-78-3-17-21
6. Trashkov AP, Vasil'ev AG, Cygan NV, et al. Antithrombotic therapy in oncology: contemporary concepts and pending problems. *Pediatrician (St. Petersburg)*. 2012;3(2):3–19. (In Russ.)
7. Trashkov AP, Muzhikyan AA, Tsygan NV, et al. Comparative analysis of acridineacetate-containing compounds' radio-sensitizing effect during malignant tumor experimental radiotherapy in a metastatic colorectal cancer model in BALB/C mice. *Pediatrician (St. Petersburg)*. 2020;11(6):45–53. (In Russ.) DOI: 10.17816/PED11645-53
8. Trashkov AP, Gagloeva TD, Budko AI, et al. Biodistribution and kinetic characters of radiopharmaceutical medication based on biospecific antibodies to tumor-associated stroma elements and 177 lutcium. *Pediatrician (St. Petersburg)*. 2022;13(5)51–60. DOI: 10.17816/PED13551-60
9. Trashkov AP, Panchenko AV, Kayukova ES, et al. Leikemiya P-388 u myshei linii CDF1 kak test-sistema opukhol-assotsiirovannogo neoangiogeneza i giperkoagulyatsii. *Byulleten' Eksperimental'noj Biologii i Mediciny*. 2014;158(10):500–502.
10. Khaytsev NV, Vasiliev AG, Trashkov AP, et al. The influence of sex and age upon response of white rats to hypoxic hypoxia. *Pediatrician (St. Petersburg)*. 2015;6(2):71–77. DOI: 10.17816/PED6271-77
11. Sheremeta MS, Trukhin AA, Korchagina MO. The use of radioactive substances in medicine — history and development prospects. *Problems of Endocrinology*. 2021;67(6):59–67. (In Russ.) DOI: 10.14341/probl12824
12. Gong JE, Jin YJ, Kim JE, et al. Comparison of cisplatin-induced anti-tumor response in CT26 syngeneic tumors of three BALB/c substrains. *Lab Anim Res*. 2021;37(1):33. DOI:10.1186/s42826-021-00110-3
13. Klingler M, Hörmann AA, Guggenberg EV. Cholecystokinin-2 receptor targeting with radiolabeled peptides: current status and future directions. *Curr Med Chem*. 2020;27(41):7112–7132. DOI: 10.2174/0929867327666200625143035
14. Ma X, Ding Y, Li W, et al. Diagnosis and management of gastroenteropancreatic neuroendocrine neoplasms by nuclear medicine: Update and future perspective. *Front Oncol*. 2022;12:1061065. DOI: 10.3389/fonc.2022.1061065
15. Morgenstern A, Apostolidis C, Kratochwil C, et al. An overview of targeted alpha therapy with ^{225}Actinium and ^{213}Bismuth. *Curr Radiopharm*. 2018;11(3):200–208. DOI: 10.2174/1874471011666180502104524
16. Pigarev SE, Panchenko AV, Yurova MN, et al. Evaluation of the genotoxic and antigenotoxic potential of lignin-derivative BP-C2 in the comet assay *in vivo*. *Environmental Research*. 2021;192:110321. DOI: 10.1016/j.envres.2020.110321
17. Panchenko AV, Popovich IG, Egormin PA, et al. Biomarkers of aging, life span and spontaneous carcinogenesis in the wild type and HER-2 transgenic FVB/N female mice. *Biogerontology*. 2016;17(2):317–324. DOI: 10.1007/s10522-015-9611-y
18. Sgouros G. Radiopharmaceutical Therapy. *Health Phys*. 2019;116(2):175–178. DOI: 10.1097/HP.0000000000001000
19. St James S, Bednarz B, Benedict S, et al. Current Status of Radiopharmaceutical Therapy. *Int J Radiat Oncol Biol Phys*. 2021;109(4):891–901. DOI: 10.1016/j.ijrobp.2020.08.035
20. Taniura T, Iida Y, Kotani H, et al. Immunogenic chemotherapy in two mouse colon cancer models. *Cancer Sci*. 2020;111(10):3527–3539. DOI: 10.1111/cas.14624
21. Tsygan NV, Trashkov AP, Litvinenko IV, et al. Autoimmunity in acute ischemic stroke and the role of blood-brain barrier: the dark side or the light one? *Frontiers of Medicine*. 2019;13(4):420–426.

◆ Информация об авторах

**Александр Петрович Трашков* — канд. мед. наук, заведующий, Центр доклинических и клинических исследований. ФГБУ «Петербургский институт ядерной физики им. Б.П. Константинова Национального исследовательского центра „Курчатовский институт“», Гатчина, Ленинградская обл., Россия. eLibrary SPIN: 4231-1258; e-mail: alexander.trashkov@gmail.com

Тамара Давидовна Гаглоева — мл. научн. сотр., Центр доклинических и клинических исследований, ФГБУ «Петербургский институт ядерной физики им. Б.П. Константинова Национального исследовательского центра „Курчатовский институт”», Ленинградская обл., Гатчина, Россия; мл. научн. сотр., Ресурсный центр нейрокогнитивных исследований, ФГБУ «Национальный исследовательский центр “Курчатовский институт”», Москва, Россия. eLibrary SPIN: 1056-5503; e-mail: gagloeva_td@pnpi.nrcki.ru

Александр Игоревич Будько — лаборант-исследователь, Центр доклинических и клинических исследований. ФГБУ «Петербургский институт ядерной физики им. Б.П. Константинова Национального исследовательского центра “Курчатовский институт”», Гатчина, Ленинградская область, Россия. E-mail: budko_ai@pnpi.nrcki.ru

Андрей Николаевич Петровский — канд. мед. наук, доцент, ст. научн. сотр., Центр доклинических и клинических исследований. ФГБУ «Петербургский институт ядерной физики им. Б.П. Константинова Национального исследовательского центра “Курчатовский институт”», Гатчина, Ленинградская область, Россия. E-mail: petrovskiy_an@pnpi.nrcki.ru

Олеся Иршатовна Тимаева — канд. хим. наук, ученый секретарь, Курчатовский комплекс НБИКС-природоподобных технологий. ФГБУ «Национальный исследовательский центр “Курчатовский институт”», Москва, Россия. E-mail: timaeva_oi@nrcki.ru

Николай Васильевич Цыган — д-р мед. наук, доцент, вед. научн. сотр., Центр доклинических и клинических исследований, ФГБУ «Петербургский институт ядерной физики им. Б.П. Константинова Национального исследовательского центра “Курчатовский институт”», Гатчина, Ленинградская область, Россия; заместитель начальника, кафедра нервных болезней, ФГБВОУ ВО «Военно-медицинская академия им. С.М. Кирова» Министерства обороны Российской Федерации, Санкт-Петербург, Россия. E-mail: tsygan_nv@pnpi.nrcki.ru

Андрей Алексеевич Станжевский — д-р мед. наук, профессор, ведущий научный сотрудник, Центр доклинических и клинических исследований, ФГБУ «Петербургский институт ядерной физики им. Б.П. Константинова Национального исследовательского центра “Курчатовский институт”», Гатчина, Ленинградская область, Россия; заместитель директора по научной работе, ФГБУ «Российский научный центр радиологии и хирургических технологий им. акад. А.М. Гранова» Минздрава России, Санкт-Петербург, Россия. E-mail: stanzhevsky_aa@pnpi.nrcki.ru

◆ Information about the authors

**Alexander P. Trashkov* — MD, PhD, Head, Center of Preclinical and Clinical Research. B.P. Konstantinov St. Petersburg Institute of Nuclear Physics NRC “Kurchatov Institute”, Gatchina, Leningrad Region, Russia. eLibrary SPIN: 4231-1258; e-mail: alexander.trashkov@gmail.com

Tamara D. Gagloeva — Junior Research Associate, Center of Preclinical and Clinical Research, B.P. Konstantinov Petersburg Nuclear Physics Institute of NRC “Kurchatov Institute”, Gatchina, Leningrad Region, Russia; Junior Research Associate, Neorocognitive Research Resource Center, National Research Centre “Kurchatov Institute”, Moscow, Russia. eLibrary SPIN: 1056-5503; e-mail: gagloeva_td@pnpi.nrcki.ru

Alexander I. Budko — Laboratory Researcher, Center of Preclinical and Clinical Research. B.P. Konstantinov Petersburg Nuclear Physics Institute of NRC “Kurchatov Institute”, Gatchina, Leningrad Region, Russia. E-mail: budko_ai@pnpi.nrcki.ru

Andrey N. Petrovskiy — MD, PhD, Senior Research Associate, Center of Preclinical and Clinical Research, B.P. Konstantinov Petersburg Nuclear Physics Institute of NRC “Kurchatov Institute”, Gatchina, Leningrad Region, Russia. E-mail: petrovskiy_an@pnpi.nrcki.ru

Olyesya I. Timaeva — PhD, Academic Secretary. Kurchatov Complex of Nano-, Bio-, Informational, Cognitive and Socio-Humanitarian nature-like technologies. National Research Centre “Kurchatov Institute”, Moscow, Russia. E-mail: timaeva_oi@nrcki.ru

Nikolay V. Tsygan — MD, PhD, Dr. Sci. (Med.), Assistant Professor, Leading Research Associate, Center of Preclinical and Clinical Research, B.P. Konstantinov Petersburg Nuclear Physics Institute of NRC “Kurchatov Institute”, Gatchina, Leningrad Region, Russia; Vice-Head, Department of the Nervous Diseases, Kirov Military Medical Academy, Saint Petersburg, Russia. E-mail: tsygan_nv@pnpi.nrcki.ru

Andrei A. Stanzhevsky — MD, PhD, Dr. Sci. (Med.), Professor, Leading Research Associate, Center of Preclinical and Clinical Research, B.P. Konstantinov Petersburg Nuclear Physics Institute of NRC “Kurchatov Institute”, Gatchina, Leningrad Region, Russia; Vice-Director Research, A.M. Granov Russian Research Center for Radiology and Surgical Technologies, Ministry of Health of the Russian Federation, Saint Petersburg, Russia. E-mail: stanzhevsky_aa@pnpi.nrcki.ru

* Автор, ответственный за переписку / Corresponding author

◆ Информация об авторах

Андрей Глебович Васильев — д-р мед. наук, профессор, заведующий кафедрой патологической физиологии с курсом иммунопатологии. ФБОУ ВО «Санкт-Петербургский государственный педиатрический медицинский университет» Минздрава России, Санкт-Петербург, Россия. E-mail: avas7@mail.ru

Дмитрий Николаевич Майстренко — д-р мед. наук, профессор, директор. ФГБУ «Российский научный центр радиологии и хирургических технологий им. акад. А.М. Гранова» Минздрава России, Санкт-Петербург, Россия. E-mail: info@rrcrst.ru

Кристина Анатольевна Сергунова — канд. тех. наук, главный ученый секретарь. ФГБУ «Национальный исследовательский центр "Курчатовский институт"», Москва, Россия. E-mail: sergunova_ka@nrcki.ru

Дмитрий Сергеевич Сысоев — канд. физ.-мат. наук, руководитель группы разработки и производства приборов для ядерной медицины. ФГБУ «Российский научный центр радиологии и хирургических технологий им. акад. А.М. Гранова» Минздрава России, Санкт-Петербург, Россия. E-mail: info@rrcrst.ru

Сергей Васильевич Шатик — канд. биол. наук, руководитель отделения циклотронных радиофармпрепаратов. ФГБУ «Российский научный центр радиологии и хирургических технологий им. акад. А.М. Гранова» Минздрава России, Санкт-Петербург, Россия. E-mail: s_shatik@hotmail.com

Дмитрий Олегович Антуганов — научный сотрудник, лаборатория радиофармацевтических технологий. ФГБУ «Российский научный центр радиологии и хирургических технологий им. акад. А.М. Гранова» Минздрава России, Санкт-Петербург, Россия. E-mail: info@rrcrst.ru

Андрей Леонидович Коневега — канд. физ.-мат. наук, руководитель молекулярной и радиационной биофизики, ФГБУ «Петербургский институт ядерной физики им. Б.П. Константинова Национального исследовательского центра "Курчатовский институт"», Гатчина, Ленинградская область, Россия; начальник отдела биомедицинских технологий, ФГБУ «Национальный исследовательский центр "Курчатовский институт"», Москва, Россия. E-mail: konevega_al@pnpi.nrcki.ru

◆ Information about the authors

Andrey G. Vasiliev — MD, PhD, Dr. Sci. (Med.), Professor, Head, Department of Pathologic Physiology with Course of Immunopathology. St. Petersburg State Pediatric Medical University, Ministry of Health of the Russian Federation, Saint Petersburg, Russia. E-mail: avas7@mail.ru

Dmitri N. Maistrenko — MD, PhD, Dr. Sci. (Med.), Professor, Director. A.M. Granov Russian Research Center for Radiology and Surgical Technologies, Ministry of Health of the Russian Federation, Saint Petersburg, Russia. E-mail: info@rrcrst.ru

Christina A. Sergunova — PhD, Head Academic Secretary. National Research Centre "Kurchatov Institute", Moscow, Russia. E-mail: sergunova_ka@nrcki.ru

Dmitri S. Sysoev — PhD, Head, Group for research and production of equipment for nuclear medicine. A.M. Granov Russian Research Center for Radiology and Surgical Technologies, Ministry of Health of the Russian Federation, Saint Petersburg, Russia. E-mail: info@rrcrst.ru

Sergei V. Shatic — PhD, Head Department Cyclotron Radiochemical Medications. A.M. Granov Russian Research Center for Radiology and Surgical Technologies, Ministry of Health of the Russian Federation, Saint Petersburg, Russia. E-mail: s_shatik@hotmail.com

Dmitri O. Antuganov — Research Associate, Laboratory of Radiopharmaceutical Technologies. A.M. Granov Russian Research Center for Radiology and Surgical Technologies, Ministry of Health of the Russian Federation, Saint Petersburg, Russia. E-mail: info@rrcrst.ru

Andrei L. Konevega — PhD, Head of the Department Molecular and Radiological Biophysics, B.P. Konstantinov Petersburg Nuclear Physics Institute of NRC "Kurchatov Institute", Gatchina, Leningrad Region, Russia; Head of the Department Biomedical Technologies, National Research Centre "Kurchatov Institute", Moscow, Russia. E-mail: konevega_al@pnpi.nrcki.ru

DOI: https://doi.org/10.17816/PED13645-53
Научная статья

АНАЛИЗ РАСПРОСТРАНЕННОСТИ АРТЕРИАЛЬНОЙ ГИПЕРТЕНЗИИ В ДЕТСКОЙ ПОПУЛЯЦИИ г. ГРОДНО В ДОКОВИДНЫЙ И В ПЕРИОД ПАНДЕМИИ, ВЫЗВАННОЙ ВИРУСОМ SARS-CoV-2

© Н.В. Томчик [1], Н.С. Парамонова [1], Л.В. Аржанович [2], А.И. Кизелевич [3]

[1] Гродненский государственный медицинский университет, Гродно, Беларусь;
[2] Детская центральная городская клиническая поликлиника, Гродно, Беларусь;
[3] Гродненская областная детская клиническая больница, Гродно, Беларусь

Для цитирования: Томчик Н.В., Парамонова Н.С., Аржанович Л.В., Кизелевич А.И. Анализ распространенности артериальной гипертензии в детской популяции г. Гродно в доковидный и в период пандемии, вызванной вирусом SARS-CoV-2 // Педиатр. – 2022. – Т. 13. – № 6. – С. 45–53. DOI: https://doi.org/10.17816/PED13645-53

Актуальность. Одной из ведущих проблем в детской кардиологии в последние годы стала артериальная гипертензия, которая во всем мире имеет тенденцию к увеличению доли этой патологии в структуре сердечно-сосудистых заболеваний.

Цель работы – проанализировать распространенность артериальной гипертензии в детской популяции г. Гродно в доковидный и в период пандемии, вызванной вирусом SARS-CoV-2.

Материалы и методы. Изучены уровень заболеваемости артериальной гипертензией, половозрастные особенности патологии с использованием отчетов о медицинской помощи детям за 2010–2019 гг., аналитических и конъюнктурных отчетов, обзоров и справок главного внештатного детского кардиолога управления здравоохранения Гродненской области, главных врачей и городских педиатров. За период работы в условиях пандемии, вызванной вирусом SARS-CoV-2, с января 2021 по сентябрь 2021 г. проанализировано течение 99 случаев артериальной гипертензии у детей.

Результаты. Установлено увеличение общей заболеваемости артериальной гипертензией у детей г. Гродно с 55,67 до 99,92 случаев и относительная стабильность показателя первичной заболеваемости, составляющей 27,33 (в 2010 г.) и 28,11 случаев (в 2019 г.) на 100 000 детского населения, и увеличение в 1,5 раза доли этой патологии в структуре болезней системы кровообращения за анализируемый период. Выявлена практически одинаковая распространенность случаев впервые выявленной артериальной гипертензии в этой же детской популяции г. Гродно как до пандемии, так и в период пандемии.

Заключение. За период 2010–2019 гг. выявлен рост общей заболеваемости артериальной гипертензией в детской популяции г. Гродно. По сравнению с доковидным периодом во время пандемии, вызванной вирусом SARS-CoV-2, уровень распространенности впервые установленной артериальной гипертензии среди этой же популяции одинаков.

Ключевые слова: артериальная гипертензия; артериальное давление; дети; диагностика; коронавирусная инфекция.

Поступила: 24.10.2022 **Одобрена:** 25.11.2022 **Принята к печати:** 30.12.2022

DOI: https://doi.org/10.17816/PED13645-53
Research Article

ANALYSIS OF THE PREVALENCE OF ARTERIAL HYPERTENSION IN THE CHILD POPULATION OF THE CITY OF GRODNO IN THE PRE-COVID AND DURING THE SARS-CoV-2 PANDEMIC PERIOD

© Natalya V. Tomchyk [1], Nella S. Paramonova [1], Larisa V. Arzanovich [2], Alicia I. Kizelevich [3]

[1] Grodno State Medical University, Grodno, Belarus;
[2] Children's Central Clinical Polyclinic in Grodno, Belarus;
[3] Grodno Regional Children's Clinical Hospital, Grodno, Belarus

For citation: Tomchyk NV, Paramonova NS, Arzanovich LV, Kizelevich AI. Analysis of the prevalence of arterial hypertension in the child population of the city of Grodno in the pre-covid and during the SARS-CoV-2 pandemic period. *Pediatrician (St. Petersburg)*. 2022;13(6):45–53. DOI: https://doi.org/10.17816/PED13645-53

BACKGROUND: One of the leading problems in pediatric cardiology in recent years has become arterial hypertension, which worldwide tends to increase the share of this pathology in the structure of cardiovascular diseases.
AIM: The aim of the study is to analyze the prevalence of arterial hypertension in the children's population of Grodno in the pre-COVID period and during the SARS-CoV-2 pandemic.
MATERIALS AND METHODS: The level of the incidence of arterial hypertension, gender and age characteristics of the pathology were studied using reports on medical care for children (Form 1 children of the Ministry of Health) for 2010–2019, analytical and market reports, reviews and certificates of the chief freelance pediatric cardiologist of the Health Department of the Grodno Region, chief physicians and city pediatricians. During the period of work in the time of the SARS-CoV-2 pandemic from January 2021 to September 2021, the course of 99 cases of arterial hypertension in children was analyzed.
RESULTS: An increase in the overall incidence of arterial hypertension in children from 55.67 to 99.92 was established in Grodno, and a relative pattern of reliability of incidence occurred, the incidence was 27.33 (2010) and 28.11 (2019) cases per 100,000 children early age, and a 1.5-fold increase in the share of this pathology in the structure of cardiovascular diseases over the analyzed period. Almost the same proportion of cases of arterial hypertension was revealed in the entire children's population of Grodno both before the pandemic and during the pandemic.
CONCLUSIONS: For the period 2010–2019, an increase in the overall incidence of arterial hypertension in the children's population of Grodno was revealed. Compared with the pre-COVID period during the SARS-CoV-2 pandemic, the prevalence of newly diagnosed hypertension in the same population has not changed.

Keywords: hypertension; blood pressure; children; diagnostics; coronavirus infection.

Received: 24.10.2022 **Revised:** 25.11.2022 **Accepted:** 30.12.2022

АКТУАЛЬНОСТЬ

Артериальная гипертензия (АГ) — это патология цивилизации, прочно занимающая первое место в структуре заболеваемости и смертности экономически развитых стран мира, на распространенность которой большое влияние оказывает глобализация и урбанизация. АГ часто протекает бессимптомно, в связи с чем ее называют «тихим убийцей» [1, 3, 7, 9]. По данным литературы, в мире ежегодно умирает около 7,6 млн человек с повышенным артериальным давлением (АД) [1, 12, 16]. В то же время, известно, что снижение количества умерших от ишемической болезни сердца, наблюдающееся в последние годы во многих странах, в значительной степени обусловлено снижением популяционного уровня АД. Все вышесказанное свидетельствует, что ранняя диагностика патологии, достижение целевых значений АД среди лиц, страдающих АГ, позволит влиять как на сердечно-сосудистую, так и на общую смертность населения планеты.

Около 40 % жителей земного шара в возрасте старше 25 лет страдают АГ. Если число заболевших в 1980 г. было 600 млн то в 2008 г. — 1 млрд [12, 15]. Согласно эпидемиологическим исследованиям, выполненным в 39 странах мира, распространенность АГ среди мужчин составляет от 3,4 до 68,9 %, среди женщин — от 6,8 до 72,5 % [2, 4, 7, 11, 13, 15]. По прогнозам, в 2025 г. распространенность АГ составит 29,2 % [16]. Не вызывает сомнения тот факт, что эта патология является основным фактором риска ишемической болезни сердца, сердечной и почечной недостаточности, цереброваскулярного синдрома. Осложнения, вызванные АГ, становятся причиной 12,8 % всех смертей, из них 51 % случаев взаимосвязаны со смертностью из-за инсульта, 45 % случаев — с ишемической болезнью сердца [15, 16, 18].

Известно, что «истоки» повышения АД находятся в детском возрасте. Для разных возрастных периодов характерны свои приоритетные этиологические факторы АГ. Так, у детей первого года жизни причинами повышения АД могут быть тромбоз и стеноз почечных артерий, пороки развития почек, коарктация аорты (детский тип), бронхолегочная дисплазия, в то время как в дошкольном возрасте кроме вышеперечисленной патологии еще и паренхиматозные заболевания почек, опухоль Вильмса, нейробластома, кортикостерома, аденома гипофиза. У детей школьного возраста ведущей причиной АГ является абдоминальное ожирение, которое часто сопровождается гормонально-метаболическими изменениями: инсулинорезистентностью и компенсаторной гиперинсулинемией, атерогенной дислипидемией, гиперурикемией, нарушением углеводного обмена, а также неспецифическим аортоартериитом (болезнь Такаясу), узелковым полиартериитом. У подростков повышение АД может наблюдаться при эссенциальной АГ, метаболическом синдроме, болезнях почек, коарктации аорты, врожденной дисфункции коры надпочечников, феохромоцитоме, болезни и синдроме Иценко – Кушинга, узелковом полиартериите.

По данным разных авторов, АГ у детей диагностируется с частотой 6–18 %, у каждого третьего ребенка эта патология имеет прогрессирующее течение. Согласно исследованиям OLAF и OLA, повышение АД свыше 95 перцентиля при однократном визите к врачу зарегистрировано у 6,7 % детей в возрасте 3 лет, у 7,7 % — в возрасте 6–10 лет, у 6,2 % — в возрасте 10–20 лет [1, 14]. В период полового созревания частота АГ увеличивается в 3–4 раза среди лиц мужского пола [3, 10]. Группу риска составляют дети с избыточной массой тела, хронической патологией почек, сахарным диабетом, где частота этой патологии составляет до 25 % [10]. В 3 раза чаще АГ встречается у детей, преждевременно рожденных (ранее 33-й недели беременности), а также с низкой массой тела [5, 6, 14]. Данные об эпидемиологии АГ у детей в Республике Беларусь немногочисленны.

С 2019 г. весь мир столкнулся с пандемией коронавирусной инфекции, медицинскими специалистами была высказана гипотеза о более высокой восприимчивости взрослых лиц с АГ к инфицированию SARS-CoV-2 [13, 17–20]. Однако анализ частоты АГ среди взрослого населения с COVID-19 в разных европейских странах продемонстрировал практически равную долю лиц с этой сердечно-сосудистой патологией в целом в популяции регионов, участвующих в исследовании. В то же время данные 6 метаанализов [13, 17] указывают на то, что тяжелое течение коронавирусной инфекции, летальные исходы чаще наблюдаются у взрослых с АГ. Так, описано, что АГ диагностируется у 30 % пациентов с COVID-19. Авторы считают, что АГ ассоциирована с более частой необходимостью искусственной вентиляции легких и повышенным риском летального исхода [18]. В ряде исследований с участием 409 взрослых пациентов продемонстрировано, что при наличии сопутствующей АГ выше риск прогрессирования инфекции COVID-19 (отношение шансов 2,030; 95 % доверительный интервал (ДИ) 1,090–4,562, $p = 0,028$) [19]. Несмотря на эти наблюдения, связь между гипертонией и COVID-19 до сих пор недостаточно ясна.

Причинами повышения АД на фоне новой коронавирусной инфекции может быть гипертермия. Согласно патофизиологическим представлениям,

на пике лихорадки происходит спазм периферических сосудов, что приводит к повышению АД, а в период критического снижения температуры — вазодилатация, и как следствие снижение АД. Выраженные неконтролируемые колебания АД могут быть фактором риска развития осложнений со стороны сердечно-сосудистой системы. Кроме того, к повышению АД могут приводить: нарушение работы структур центральной нервной системы; непосредственное повреждение вирусом эндотелия, что приводит к снижению эластичности сосудистой стенки, вазорелаксации, увеличению кровотока, и как следствие развитие эндотелиальной дисфункции; сгущение крови, формирование в кровотоке микротромбов; рефлекторный сосудистый спазм на фоне стресса, связанного с заражением. Нужно подчеркнуть, что гипоксия на фоне COVID-19 усугубляет эндотелиальную дисфункцию.

Не вызывает сомнений тот факт, что инфекция COVID-19 ассоциирована с поражением сердечно-сосудистой системы. Очень важна своевременная диагностика АГ в постковидный период. В зоне риска находятся подростки, у которых в этот возрастной период происходит окончательное формирование сердечно-сосудистой системы. В литературе описаны колебания АД у детей после перенесенной коронавирусной инфекции, сопровождающиеся пресинкопальными и синкопальными состояниями [8].

Ряд исследователей изучили долгосрочные последствия новой коронавирусной инфекции. Они провели 21 метаанализ, включивший около 48 000 лиц, переболевших SARS-CoV-2, находившихся под наблюдением от 14 до 100 дней. Стоит подчеркнуть, что в анализируемой возрастной выборке были дети-подростки. Авторы констатировали у 1 % (95 % ДИ 1–3 %) лиц вновь выявленную АГ [8].

Все вышесказанное инициировало *цель работы:* проанализировать распространенность артериальной гипертензии в детской популяции г. Гродно в доковидный и в период пандемии SARS-CoV-2.

МАТЕРИАЛЫ И МЕТОДЫ

Исследование проходило в два этапа. На первом этапе проведено ретроспективное исследование за период 2010–2019 гг. заболеваемости в г. Гродно и Гродненском районе. В работе были использованы статистические данные: отчет о медицинской помощи детям[1] за 2010–2019 гг., отчет главного внештатного детского кардиолога Управления здравоохранения Гродненской области, аналитические и конъюнктурные отчеты, обзоры и справки главных врачей и городских педиатров. Выполнен сравнительный анализ уровня заболеваемости АГ, половозрастных особенностей этой патологии. Общая и первичная заболеваемость рассчитаны на 100 000 детского населения.

На втором этапе исследования за период работы в условиях пандемии, вызванной вирусом SARS-CoV-2, с января 2021 по сентябрь 2021 г. изучена первичная заболеваемость АГ у детей г. Гродно и Гродненского района и проведен анализ течения 99 случаев АГ, из них 34 наблюдения на амбулаторном уровне и 65 — получивших стационарное лечение. Диагноз АГ у детей выставлялся на основании общепринятых критериев. Информацию об особенностях клинического течения АГ в период пандемии брали из статистических форм: история развития ребенка (ф. № 112/у), медицинская карта стационарного больного (ф. № 007/у). Эффективность терапии оценивали по доли лиц (%), достигших целевых значений АД среди пациентов с АГ, находящихся на лечении.

Статистическая обработка полученных данных проводилась непараметрическими методами статистического анализа с помощью программы Statistica, версия 10.0 (SNAXAR207F394425FA-Q). Для расчета доверительного интервала использован онлайн-калькулятор (http://openepi.com/Proportion/Proportion.htm).

РЕЗУЛЬТАТЫ И ОБСУЖДЕНИЕ

Установлен рост практически в 2 раза общей заболеваемости АГ с 55,67 по 99,92 случаев за период 2010–2019 гг. в г. Гродно и Гродненском районе и стабилизация первичной заболеваемости за последние 3 года, которая составила к 2019 г. 28,11 случаев на 100 000 детского населения (рис. 1).

Среднегодовой темп прироста общей заболеваемости АГ у детей в регионе был равен 108,24 % при среднем абсолютном росте патологии 5,03 случая на 100 000 детского населения. В то же время среднегодовой темп прироста первичной заболеваемости АГ составил 100,86 % при среднем абсолютном росте 0,09 случаев на 100 000 детского населения.

За анализируемый период в структуре болезней системы кровообращения АГ сменила третье ранговое место на второе и прочно удерживала свои позиции последние три года. Так, если в 2010–2013 гг. в структуре болезней системы кровообращения (I00-I90 МКБ 10) удельный вес этой патологии оставался достаточно стабильным (5,2–5,6 %),

[1] Постановление Национального статистического комитета Республики Беларусь 01.09.2011 № 243 «Отчет о медицинской помощи детям за 20 ___ г. (Форма 1-дети (Минздрав))». Режим доступа: http://zakonby.net/postanovlenie/42333-postanovlenie-nacionalnogo-statisticheskogo-komiteta-respubliki-belarus-ot-01092011-n-243-quotob-utverzhdenii-formy-gosudarstvennoy-statisticheskoy-otchetnosti-1-deti-minzdrav-quototchet-o.html

то в 2017 г. процент АГ максимально увеличился в 1,6 раза, а к 2019 г. это показатель увеличился в 1,5 раза по сравнению с исходным значением и составил 7,8 % (рис. 2).

Такой скачок роста АГ в детской популяции, возможно, связан с улучшением доступности диагностических методик в регионе, внесением изменений в диспансерное наблюдение[2] и медицинское обслуживание юношей допризывного возраста[3].

Установлено, что среди детей, находящихся на диспансерном наблюдении у детского кардиолога по поводу АГ, статистически значимо преобладали лица мужского пола ($p = 0{,}003$). За анализируемый период времени доля мальчиков колебалась в пределах от 72,5 % (2010 г.) до 73,8 % (2019 г.) с максимально высоким процентом в 2016 г. — 82,4 % (рис. 3).

При анализе возрастной структуры вновь выявленных случаев АГ в 2019 г. выявлен низкий удельный вес этой патологии у детей в возрастной группе 10–13 лет, в то время как у лиц 14–15 лет доля заболевших была значительно выше (75,4 %) по сравнению с группой 10–13 лет, а среди юношей и девушек 16–17 лет — это 1/5 всех случаев установленного диагноза в регионе. Среди детей в возрасте 0–9 лет за анализируемый период и в регионе не установлено случаев заболеваемости АГ (рис. 4).

При сравнительном анализе на втором этапе исследования выявлено, что показатель первичной заболеваемости АГ в этой же детской популяции за время пандемии с января 2021 по сентябрь 2021 г. составил 26,41 случаев на 100 000 детского населения, что свидетельствует о стабильности уровня распространенности патологии как до пандемии, так и в период пандемии. Медиана возраста детей с АГ составила 15,4 года, интерквартильный размах $[Q_1–Q_3]$ — 13,2–16,5 года.

Как до пандемии, так и в период пандемии наибольшая доля детей с впервые установленной АГ приходилась на возрастную группу 14–15 лет. Однако в период пандемии их доля была статистически значимо меньше по сравнению с доковидным периодом. Установлено статистически значимое увеличение количества заболевших детей в возрасте 16–17 лет на 17,88 % по сравнению с 2019 г.

Рис. 1. Общая и первичная заболеваемости артериальной гипертензией у детей за 2010–2019 гг.: *a* — общая заболеваемость артериальной гипертензией; *b* — первичная заболеваемость артериальной гипертензией. Заболеваемость рассчитана на 100 000 детского населения

Fig. 1. General and primary incidence of arterial hypertension in children in 2010–2019: *a* — general incidence of arterial hypertension; *b* — primary incidence of arterial hypertension. The incidence is calculated per 100,000 children

Рис. 2. Место артериальной гипертензии в структуре болезней системы кровообращения у детей г. Гродно

Fig. 2. Place of arterial hypertension in the structure of diseases of the circulatory system in children of Grodno

[2] Постановление Министерства здравоохранения Республики Беларусь № 96 от 12 августа 2016 г. «Об утверждении инструкции о проведении диспансеризации». Режим доступа: https://pravo.by/document/?guid=12551&p0=W21631254&p1=1

[3] Национальная программа «Здоровье ребенка сегодня — здоровье нации завтра: национальная стратегия укрепления здоровья детей и подростков в Республике Беларусь на 2018–2021 гг.». Минск, 2018. 48 с.

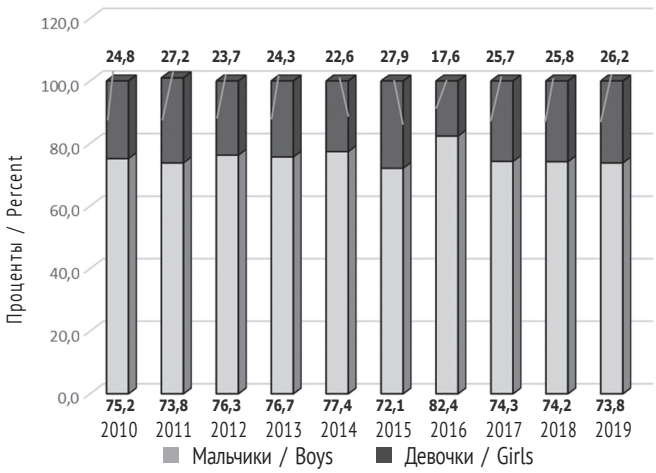

Рис. 3. Половая структура детей с артериальной гипертензией за период 2010–2019 гг.

Fig. 3. Gender structure of children with arterial hypertension for the period 2010–2019

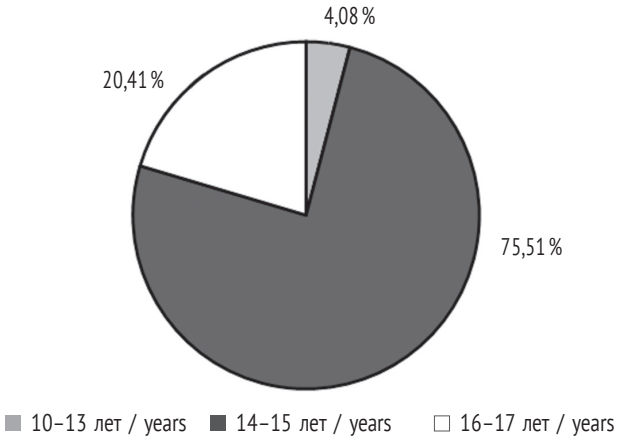

Рис. 4. Возрастная структура детей с впервые выявленной артериальной гипертензией (2019)

Fig. 4. Age structure of children with newly diagnosed arterial hypertension (2019)

($p = 0{,}009$). Наименьшая доля АГ встречалась среди детей возрастной группы 10–13 лет и составила 7,07 %, что на 2,91 % выше, чем в доковидный период (табл. 1).

Среди заболевших статистически значимо чаще преобладали мальчики (72,72 %, 95 % ДИ 62,85–81,2 %, $p = 0{,}004$), среди которых сопутствующее ожирение имели 23,61 % (95 % ДИ 14,4–35,09 %) детей.

Анамнестические данные показали, что в наблюдаемой выборке в период с января 2021 по сентябрь 2021 г. лабораторно подтвержденную коронавирусную инфекцию SARS-CoV-2 перенесли 16,16 % (95 % ДИ 11,04–28,9 %) детей. По тяжести преобладали случаи легкого и бессимптомного течения инфекции; среди наблюдаемых лиц случаев мультисистемного воспалительного синдрома не было. Верификация осуществлялась методом полимеразной цепной реакции на основании обнаружения РНК SARS-CoV-2 в мазке из рото- и носоглотки. Среди этих детей у каждого четвертого ребенка диагноз АГ был установлен впервые в постковидном периоде; у 62,50 % (95 % ДИ 35,43–84,80 %) лиц с ранее установленной АГ наблюдалось ухудшение в состоянии после перенесенной вирусной инфекции в первые 12 нед., проявлявшееся повышением АД на фоне ранее эффективной гипотензивной терапии, из них 18,75 % (95 % ДИ 4,05–45,65 %) лиц были госпитализированы в Гродненскую областную детскую клиническую больницу. Наблюдаемые дети в большинстве случаев получали преимущественно мототерапию гипотензивными лекарственными средствами, у 6,25 % (95 % ДИ 0,16–30,23 %) детей применялась комбинированная терапия двумя препаратами. У 93,75 % (95 % ДИ 72,84–99,69 %) достигнуты целевые значения АД.

Таким образом, несмотря на стабильный уровень распространенности первичной заболеваемости АГ детской популяции г. Гродно как до, так и в период пандемии, необходим надлежащий контроль за АД у детей после перенесенной новой коронавирусной инфекции и особенно у лиц с ранее установленным диагнозом АГ. Проведение исследований в больших по количеству выборках может дать более четкое представление о закономерностях, описанных в данной работе.

Таблица 1 / Table 1

Анализ возрастной структуры детей г. Гродно с впервые выявленной артериальной гипертензией в доковидный и период пандемии COVID-19

Analysis of the age structure of children of Grodno with newly diagnosed arterial hypertension in the pre-COVID and COVID-19 pandemic period

Возраст, лет / Age, years	Доковидный период / pre-COVID period ($n = 98$)	Период пандемии COVID-19 / COVID-19 pandemic period ($n = 99$)	p
10–13	4,08 %	7,07 %	>0,05
14–15	75,51 %	54,54 %	0,0009
16–17	20,41 %	38,38 %	0,026

ЗАКЛЮЧЕНИЕ

За период 2010–2019 гг. наблюдается увеличение общей заболеваемости АГ детей г. Гродно с 55,67 до 99,92 случаев, в то время как первичная заболеваемость остается относительно стабильной и составляет 27,33 (2010 г.) и 28,11 (2019 г.) случаев на 100 000 детского населения. Удельный вес АГ в структуре болезней системы кровообращения увеличился в 1,5 раза за анализируемый период, и с 2019 г. эта патология занимает второе ранговое место. В половой структуре детей с АГ преобладают лица мужского пола.

Первичная заболеваемость АГ за период работы с января 2021 по сентябрь 2021 г. составляет 26,41 случаев на 100 000 детского населения, что свидетельствует о стабильности показателя как до пандемии, так и в период пандемии. В возрастной структуре среди лиц с впервые установленной АГ наблюдается увеличение доли детей в возрасте 16–17 лет на 17,88 % по сравнению с 2019 г. ($p = 0{,}009$). Проблема артериальной гипертензии у детского населения в период пандемии SARS-CoV-2 требует дальнейшего изучения.

ДОПОЛНИТЕЛЬНАЯ ИНФОРМАЦИЯ

Вклад авторов. Все авторы внесли существенный вклад в разработку концепции, проведение исследования и подготовку рукописи статьи. Окончательная версия прочитана и одобрена всеми авторами.

Конфликт интересов. Авторы заявляют об отсутствии конфликта интересов, связанных с публикацией данной статьи.

Источник финансирования. Авторы заявляют об отсутствии внешнего финансирования при проведении исследования.

ADDITIONAL INFORMATION

Author contribution. Thereby, all authors made a substantial contribution to the conception of the study, acquisition, analysis, interpretation of data for the work, drafting and revising the article, final approval of the version to be published and agree to be accountable for all aspects of the study.

Competing interests. The authors declare that they have no competing interests.

Funding source. This study was not supported by any external sources of funding.

СПИСОК ЛИТЕРАТУРЫ

1. Томчик Н.В., Парамонова Н.С., Матвейчик А.И. Диагностика, лечение и профилактика артериальной гипертензии у детей. Что изменилось за последние годы? // Кардиология в Беларуси. 2022. Т. 14, № 2. С. 238–248. DOI: 10.34883/pi.202214.2.008
2. Archbold K.H., Vasquez M.M., Goodwin J.L., et al. Effects of sleep patterns and obesity on increases in blood pressure in a 5-year period: report from the Tucson Children's Assessment of Sleep Apnea Study // J Pediatr. 2012. Vol. 161, No. 1. P. 26–30. DOI: 10.1016/j.jpeds.2011.12.034
3. Brandão de Souza C., Mill J. G., Salaroli L. B., et al. Prevalence of hypertension in children from public schools // J Cardiovasc Sciences. 2017. Vol. 30, No. 1. P. 42–51. DOI: 10.5935/2359-4802.20170023
4. Cheung E.L., Bell C.S., Samuel J.P., et al. Race and obesity in adolescent hypertension // Pediatrics. 2017. Vol. 139, No. 5. P. e20161433. DOI: 10.1016/j.jpeds.2011.07010
5. Flynn J.T., Kaelber D.C., Baker-Smith C.M., et al. Clinical Practice Guideline for Screening and Management of High Blood Pressure in Children and Adolescent // Pediatrics. 2017. Vol. 140, No. 3. P. e20171904. DOI: 10.1542/9781610024310-part03-ch13
6. Flynn JT. The hypertensive neonate // Semin Fetal Neonatal Med. 2020. Vol. 25, No. 5. P. 101–138. DOI: 10.1016/j.siny.2020.101138
7. Laine M.K., Kujala U.M., Eriksson J.G., et al. Former male elite athletes and risk of hypertension in later life // J Hypertens. 2015. Vol. 33, No. 8. P. 1549–1554. DOI: 10.1097/hjh0000000000000601
8. Lopez-Leon S., Wegman-Ostrosky T., Perelman C., et al. More than 50 Long-term effects of COVID-19: a systematic review and meta-analysis // medRxiv. 2021. Vol. 11, No. 1. P. 16144. DOI: 10.1101/2021.01.27.21250617
9. Lurbe E., Torro I., Garcia-Vicent C., et al. Blood pressure and obesity exert independent influences on pulse wave velocity in you // Hypertension. 2012. Vol. 60, No. 2. P. 550–555. DOI: 10.1161/hypertensionaha.112.194746
10. Negroni-Balasquide X. B. Is one measurement enough to evaluate blood pressure among adolescents? A blood pressure screening experience in more than 9000 children with a subset comparison of auscultatory to mercury measurements // *J Am Soc Hypertens*. 2016. Vol. 10, No. 2. P. 95–100. DOI: 10.1016/j.jash.2015.12.001
11. Pokharel Y., Macedo F. Y., Nambi V., et al. Neck circumference is not associated with subclinical atherosclerosis in retired National Football League players // Clin Cardiol. 2014. Vol. 37, No. 7. P. 402–407. DOI: 10.1002/clc.22270
12. Theodore R.F., Broadbent J., Nagin D., et al. Childhood to early-midlife systolic blood pressure trajectories: early-life predictors, effect modifiers, and adult cardiovascular outcomes // Hypertension. 2015. Vol. 66, No. 6. P. 1108–1115. DOI: 10.116/hypertensionaha.115.05831

13. Tingxuan Y., Yuanjun L., Ying Y., et al. Prevalence of comorbidity in Chinese patients with COVID-19: systematic review and meta-analysis of risk // BMC Infect Dis. 2021. Vol. 21, No. 1. P. 200. DOI: 10.1186/s12879-021-05915-0
14. Tykarski A., Filipiak K.J., Januszewicz A., et al. 2019 Guidelines for the Management of Hypertension // Arterial Hypertension. 2019. Vol. 23, No. 2. P. 41–87. DOI: 10.5603/AH.a2019.0008
15. Whelton P.K., Carey R.M., Aronow W.S., et al. 2017 ACC/AHA/AAPA/ABC/ACPM/AGS/ APhA/ASH/ASPC/NMA/PCNA Guideline for the Prevention, Detection, Evaluation, and Management of High Blood Pressure in Adults: A Report of the American College of Cardiology: American Heart Association Task Force on Clinical Practice Guidelines // Hypertension. 2018. Vol. 71, No. 6. P. 1269–1324. DOI: 10.1161/hyp.0000000000000065
16. Willams B., Mancia G. 2018 ESC/ESH Guidelines for the management of arterial hypertension // Eur Heart J. 2018. Vol. 39, No. 33. P. 3021–3104. DOI: 10.1097/hjh.0b013e3282f857e7
17. Yang J., Zhao F., Zhi L., et al. Prevalence and impact of cardiovascular metabolic diseases on COVID-19 in China // Clin Res Cardiol. 2020. Vol. 109, No. 5. P. 531–538. DOI: 10.1007/s00392-020-01626-9
18. Zang Y.X., Zhao J.S., Chu Z.H. Percentiles of waist-to-sitting-height ratio and its relationship with obesity and elevated blood pressure among children and adolescents in Shandong // Blood Press Monit. 2016. Vol. 21, No. 1. P. 33–37. DOI: 10.1097/mbp.0000000000000154
19. Zhendtong Lv., Shubin Lv. Clinical characteristics and analysis of risk factors for disease progression of COVID-19: a retrospective cohort study // Int J Biol Sci. 2021. Vol. 17, No. 1. P. 1–7. DOI: 10.7150/ijbs.50654
20. Zhou F., Yu T., Du R., et al. Clinical course and risk factors for mortality of adult inpatients with COVID-19 in Wuhan, China: a retrospective cohort study // Lancet. 2020. Vol. 395, No. 10229. P. 1054–1062. DOI: 10.1016/0140-6736(20)30566-3

REFERENCES

1. Tomchik NV, Paramonova NS, Matvejchik AI. Diagnosis, treatment and prevention of arterial hypertension in children. What has changed in recent years. *Cardiology in Belarus*. 2022;14(2):238–248. (In Russ.) DOI: 10.34883/pi.202214.2.008
2. Archbold KH, Vasquez MM, Goodwin JL, et al. Effects of sleep patterns and obesity on increases in blood pressure in a 5-year period: report from the Tucson Children's Assessment of Sleep Apnea Study. *J Pediatr*. 2012;161(1):26–30. DOI: 10.1016/j.jpeds.2011.12.034
3. Brandão de Souza C, Mill JG, Salaroli LB, et al. Prevalence of hypertension in children from public schools. *J Cardiovasc Sciences*. 2017;30(1):42–51. DOI: 10.5935/2359-4802.20170023
4. Cheung EL, Bell CS, Samuel JP, et al. Race and obesity in adolescent hypertension. *Pediatrics*. 2017;139(5): e20161433. DOI: 10.1016/j.jpeds.2011.07010
5. Flynn JT, Kaelber DC, Baker-Smith CM, et al. Clinical Practice Guideline for Screening and Management of High Blood Pressure in Children and Adolescent. *Pediatrics*. 2017;140(3): e20171904. DOI: 10.1542/9781610024310-part03-ch13
6. Flynn JT. The hypertensive neonate. *Semin Fetal Neonatal Med*. 2020;25(5):101–138. DOI: 10.1016/j.siny.2020.101138
7. Laine MK, Kujala UM, Eriksson JG, et al. Former male elite athletes and risk of hypertension in later life. *J Hypertens*. 2015;33(8):1549–1554. DOI: 10.1097/hjh0000000000000601
8. Lopez-Leon S, Wegman-Ostrosky T, Perelman C, et al. More than 50 Long-term effects of COVID-19: a systematic review and meta-analysis. *medRxiv*. 2021;11(1):16144. DOI: 10.1101/2021.01.27.21250617
9. Lurbe E, Torro I, Garcia-Vicent C, et al. Blood pressure and obesity exert independent influences on pulse wave velocity in you. *Hypertension*. 2012;60(2): 550–555. DOI: 10.1161/hypertensionaha.112.194746
10. Negroni-Balasquide XB. Is one measurement enough to evaluate blood pressure among adolescents? A blood pressure screening experience in more than 9000 children with a subset comparison of auscultatory to mercury measurements. *J Am Soc Hypertens*. 2016;10(2):95–100. DOI: 10.1016/j.jash.2015.12.001
11. Pokharel Y, Macedo FY, Nambi V, et al. Neck circumference is not associated with subclinical atherosclerosis in retired National Football League players. *Clin Cardiol*. 2014;37(7):402–407. DOI: 10.1002/clc.22270
12. Theodore RF, Broadbent J, Nagin D, et al. Childhood to early-midlife systolic blood pressure trajectories: early-life predictors, effect modifiers, and adult cardiovascular outcomes. *Hypertension*. 2015;66(6): 1108–1115. DOI: 10.116/hypertensionaha.115.05831
13. Tingxuan Y, Yuanjun L, Ying Y, et al. Prevalence of comorbidity in Chinese patients with COVID-19: systematic review and meta-analysis of risk. *BMC Infect Dis*. 2021;21(1):200. DOI: 10.1186/s12879-021-05915-0
14. Tykarski A, Filipiak KJ, Januszewicz A, et al. 2019 Guidelines for the Management of Hypertension. *Arterial Hypertension*. 2019;23(2):41–87. DOI: 10.5603/AH.a2019.0008
15. Whelton PK, Carey RM, Aronow WS, et al. 2017 ACC/AHA/AAPA/ABC/ACPM/AGS/ APhA/ASH/ASPC/NMA/PCNA Guideline for the Prevention, Detection, Evaluation, and Management of High Blood Pressure in

Adults: A Report of the American College of Cardiology: American Heart Association Task Force on Clinical Practice Guidelines. *Hypertension*. 2018;71(6): 1269–1324. DOI: 10.1161/hyp.0000000000000065
16. Willams B, Mancia G. 2018 ESC/ESH Guidelines for the management of arterial hypertension. *Eur Heart J*. 2018;39(33):3021–3104. DOI: 10.1097/hjh.0b013e3282f857e7
17. Yang J, Zhao F, Zhi L, et al. Prevalence and impact of cardiovascular metabolic diseases on COVID-19 in China. *Clin Res Cardiol*. 2020;109(5):531–538. DOI: 10.1007/s00392-020-01626-9
18. Zang YX, Zhao JS, Chu ZH. Percentiles of waist-to-sitting-height ratio and its relationship with obesity and elevated blood pressure among children and adolescents in Shandong. *Blood Press Monit*. 2016;21(1): 33–37. DOI: 10.1097/mbp.0000000000000154
19. Zhendtong Lv, Shubin Lv. Clinical characteristics and analysis of risk factors for disease progression of COVID-19: a retrospective cohort study. *Int J Biol Sci*. 2021;17(1):1–7. DOI: 10.7150/ijbs.50654
20. Zhou F, Yu T, Du R, et al. Clinical course and risk factors for mortality of adult inpatients with COVID-19 in Wuhan, China: a retrospective cohort study. *Lancet*. 2020;395(10229):1054–1062. DOI: 10.1016/0140-6736(20)30566-3

◆ Информация об авторах

**Наталья Валентиновна Томчик* — канд. мед. наук, доцент, заведующая кафедрой поликлинической педиатрии. Гродненский государственный медицинский университет, Гродно, Беларусь. E-mail: nv.tomchyk@gmail.com

Нелла Сергеевна Парамонова — д-р мед. наук, профессор, заведующая 2-ой кафедрой детских болезней. Гродненский государственный медицинский университет, Гродно, Беларусь. E-mail: pulmon@bk.ru

Лариса Владимировна Аржанович — детский кардиоревматолог, педиатрическое отделение. Детская центральная клиническая поликлиника, Гродно, Беларусь. E-mail: dgp-1@mail.grodno.by

Алиция Ипполитовна Кизелевич — заведующая 5-м педиатрическим отделением. Гродненская областная детская клиническая больница, Гродно, Беларусь. E-mail: poliklinika.ped@gmail.com

◆ Information about the authors

**Natalya V. Tomchyk* — MD, PhD, Assistant Professor, Head of the Department of Polyclinic Pediatrics. Grodno State Medical University, Grodno, Belarus. E-mail: nv.tomchyk@gmail.com

Nella S. Paramonova — MD, PhD, Dr. Sci. (Med.), Professor, Head of the 2nd Department of Children's Diseases. Grodno State Medical University, Grodno, Belarus. E-mail: pulmon@bk.ru

Larisa V. Arzhanovich — Pediatric Cardiorematologist, Pediatric Department. Children's Central Clinical Polyclinic, Grodno, Belarus. E-mail: dgp-1@mail.grodno.by

Alicia I. Kizelevich — Head Pediatric Department. Grodno Regional Children's Clinical Hospital, Grodno, Belarus. E-mail: poliklinika.ped@gmail.com

* Автор, ответственный за переписку / Corresponding author

ЭКО • ВЕКТОР

СЕРТИФИКАТ

319

Настоящим подтверждается, что

ОКСАНА БОРЩ

Успешно прошел(прошла) курс

ПУБЛИКАЦИИ В МЕЖДУНАРОДНЫХ НАУЧНЫХ ЖУРНАЛАХ

Продолжительность курса 16 ак. часов. В ходе курса слушатели узнали:

- как функционирует современное международное научное издание;
- для чего нужны международные базы данных (Scopus, Web of Science) и как ими пользоваться;
- как выбрать журнал для публикации;
- как подготовить и структурировать материал в соответствии с требованиями журнала;
- как написать убедительное сопроводительное письмо;
- принципы современной научной и публикационной этики;
- как «победить» рецензентов и добиться принятия своей статьи;
- как рецензировать чужие статьи;
- как автоматизировать создание списка литературы;
- как продвигать результаты своего исследования онлайн и офлайн;
- как найти свою нишу и повысить уровень научных исследований.

2020-10-23
Дата

«Академия Эко-Вектор»

С. А. Абонин

И. Г. Родин

Онлайн курсы

1. **Публикации в международных научных журналах, интеллектуальное право.**
   20 академических часов. Удостоверение гос. образца о повышении квалификации + Сертификат участника.

2. **Публикации в международных научных журналах.**
   16 академических часов. Сертификат участника.

3. **Основы академического письма (на английском языке).**
   10 академических часов. Сертификат участника.

4. **Школа научного редактора, интеллектуальное право.**
   20 академических часов. Удостоверение гос. образца о повышении квалификации + Сертификат участника.

5. **Школа научного редактора.**
   16 академических часов. Сертификат участника.

6. **Статистика в научной публикации.**
   16 академических часов. Сертификат участника.

7. **Запуск и ведение соцсетей для ученого, журнала или научной организации.**
   8 академических часов. Сертификат участника.

8. **Объясняя свою работу: научные коммуникации, презентация, постер.**
   5 академических часов. Сертификат участника.

9. **Искусство публичных выступлений для ученого.**
   3 академических часа. Сертификат участника.

ЭКО • ВЕКТОР

АКАДЕМИЯ «Эко-Вектор»

Курсы

Вебинары

Конференции

Для молодых и опытных ученых

+7(495) 308-83-89 school@ecovector-academy.com
school.ecovector-academy.com

DOI: https://doi.org/10.17816/PED13655-62
Научная статья

ВЛИЯНИЕ ОДНОКРАТНОГО ВВЕДЕНИЯ ПАМИДРОНАТА НА ИНТАКТНУЮ КОСТЬ В УСЛОВИЯХ ЭКСПЕРИМЕНТАЛЬНОЙ МОДЕЛИ ЛЕЧЕНИЯ ТУБЕРКУЛЕЗНОГО ОСТИТА

© В.В. Петухова[1], А.Ю. Мушкин[1, 2], М.М. Костик[3], Т.И. Виноградова[1]

[1] Санкт-Петербургский научно-исследовательский институт фтизиопульмонологии, Санкт-Петербург, Россия;
[2] Первый Санкт-Петербургский государственный медицинский университет им. акад. И.П. Павлова, Санкт-Петербург, Россия;
[3] Санкт-Петербургский государственный педиатрический медицинский университет, Санкт-Петербург, Россия

Для цитирования: Петухова В.В., Мушкин А.Ю., Костик М.М., Виноградова Т.И. Влияние однократного введения памидроната на интактную кость в условиях экспериментальной модели лечения туберкулезного остита // Педиатр. – 2022. – Т. 13. – № 6. – С. 55–62. DOI: https://doi.org/10.17816/PED13655-62

Актуальность. Сведения об особенностях интактной костной ткани контралатерального сегмента при лечении туберкулезного остита в литературе отсутствуют.

Цель — изучение морфологических и морфометрических особенностей интактной костной ткани контралатеральной конечности в условиях комплексного лечения экспериментального туберкулезного остита.

Материалы и методы. На экспериментальной модели туберкулезного остита мыщелка правого бедра (*Mycobacterium tuberculosis* H37Rv) у 21 половозрелого кролика-самца изучены морфометрические характеристики контралатеральных бедренных костей, репрезентативно отобранных из четырех групп: группа 1 (контроль) — не получавшие ни хирургического, ни медикаментозного лечения; группы 2–4 — радикальное хирургическое удаление очага, дополненное: противотуберкулезной терапией — группа 2; противотуберкулезной терапией и однократным введением бисфосфонатов (памидронат) — группа 3; однократным введением бисфосфонатов — группа 4. В аутопсированном материале изучены площадь костной ткани, толщина костных балок, число остеобластов, остеоцитов, остеокластов и доля их активных форм.

Результаты. В интактных образцах разных групп выявлены следующие особенности: группа 1 — минимальные площадь костной ткани и толщина балок, максимальное количество остеобластов, в том числе активных, среднее количество остеоцитов; группы 2 и 3 — средние значения площади и толщины костных балок, среднее количество остеобластов, пул остеоцитов представлен неактивными клетками; группы 3 и 4 минимальное значение активных остеобластов; группа 4 — максимальная толщина костных балок, большее общее количество остеобластов и остеоцитов. В препаратах всех групп не выявлены остеокласты.

Заключение. Различное соотношение площади костной ткани, толщины костных балок и остеоформирующих клеточных элементов у животных, получавших разное лечение, свидетельствует как о системном влиянии специфического процесса, так и о медикаментозном воздействии противотуберкулезных препаратов и бисфосфонатов на неинфицированные кости.

Ключевые слова: костный туберкулез; бисфосфонаты; остит; морфометрия; остеорегенерация.

Поступила: 12.10.2022 **Одобрена:** 23.11.2022 **Принята к печати:** 30.12.2022

DOI: https://doi.org/10.17816/PED13655-62
Research Article

EFFECTS OF A SINGLE INTRODUCTION OF PAMIDRONATE ON INTACT BONE UNDER THE CONDITIONS OF THE EXPERIMENTAL MODEL OF THE TREATMENT OF TUBERCULOSIS OSTITIS

© Veronika V. Petukhova [1], Alexander Yu. Mushkin [1, 2], Mikhail M. Kostik [3], Tatiana I. Vinogradova [1]

[1] St. Petersburg Research Institute of Phthisiopulmonology, Saint Petersburg, Russia;
[2] Academician Pavlov First St. Petersburg State Medical University, Saint Petersburg, Russia;
[3] St. Petersburg State Pediatric Medical University, Saint Petersburg, Russia

For citation: Petukhova VV, Mushkin AYu, Kostik MM, Vinogradova TI. Effects of a single introduction of pamidronate on intact bone under the conditions of the experimental model of the treatment of tuberculosis ostitis. *Pediatrician (St. Petersburg)*. 2022;13(6):55–62. DOI: https://doi.org/10.17816/PED13655-62

BACKGROUND: Information about the features of intact bone tissue of the contralateral segment in the treatment of tuberculous osteitis is absent in the literature.

AIM: Study of the features of intact bone tissue in the conditions of complex treatment of experimental tuberculous osteitis.

MATERIALS AND METHODS: On an experimental model of tuberculous osteitis of the condyle of the right femur (*Mycobacterium tuberculosis* H37Rv) in 21 rabbits, the morphometric characteristics of the contralateral femurs, representatively selected from 4 groups, were studied: group (control) — who did not receive either surgical or medical treatment; groups 2–4 — radical surgical removal of the focus, supplemented: No. 2 — antituberculosis therapy, group 3 — antituberculosis therapy and a single injection of bisphosphonates (pamidronate), group 4 — a single injection of bisphosphonates. In autopsy material studied: the area of bone tissue, the thickness of bone beams, the number of osteoblasts, osteocytes, osteoclasts and the proportion of their active forms.

RESULTS: The following features were revealed in intact samples of different groups: group 1 — the minimum area of bone tissue and the thickness of the beams, the maximum number of osteoblasts, including active ones, the average number of osteocytes; groups 2 and 3 — average values of the area and thickness of bone beams, the average number of osteoblasts, the pool of osteocytes is represented mainly by inactive cells; groups 3 and 4 the minimum value of active osteoblasts; group 4 — the maximum thickness of the bone beams, a greater total number of osteoblasts and osteocytes. No osteoclasts were found in any group.

CONCLUSIONS: Different ratios of bone tissue area, thickness of bone beams, and osteoforming cellular elements in animals receiving different treatment indicate both the systemic effect of a specific process and the drug effect of antituberculosis drugs and bisphosphonates on uninfected bones.

Keywords: bone tuberculosis; bisphosphonates; osteitis; morphometry; osteoregeneration.

Received: 12.10.2022 **Revised:** 23.11.2022 **Accepted:** 30.12.2022

АКТУАЛЬНОСТЬ

Основа хирургического лечения костно-суставного туберкулеза состоит в радикальной резекции деструктивных очагов в пределах здоровых тканей [2, 5, 7, 8, 14, 15]. Восстановление костной ткани в зоне оперативного вмешательства может происходить с формированием заполненных рубцовой тканью остаточных пострезекционных полостей [1], как предикторов развития ортопедических последствий и осложнений, особенно при локализации в метаэпифизарных отделах нижних конечностей. Один из методов восстановления костной ткани в зоне резекции — применение костно-пластических материалов [4, 6, 12]. Однако в условиях послеоперационной адаптации имплантаты подвергаются закономерным биологическим процессам перестройки, первой их фазой является лизис, который в условиях исходного инфекционного процесса может быть преждевременным. При этом даже нормально протекающая адаптация имплантата в больших костных дефектах требует большего времени для восстановления и, следовательно, иммобилизации и ограничения осевой нагрузки на пораженный сегмент, что ухудшает условия реваскуляризации и остеогенеза, замедляя процессы остеорегенерации. Другим методом регуляции костеобразования можно считать торможение активности остеокластов, обеспечивающих остеорезорбцию как один из начальных механизмов репаративной остеорегенерации. Указанным действием селективно обладают бисфосфонаты — препараты на основе пирофосфата, обладающие не только эффектом торможения дифференцировки остеокластов из предшественников, но и противовоспалительной активностью [17, 18]. Бисфосфонаты используют при лечении как системных, в том числе моногенных заболеваний скелета — первичного [10] и вторичного остеопороза [3], так и при очаговых поражениях — кистах, метастазах литических опухолей, небактериальном остеомиелите [9, 11, 13, 16].

На сегодняшний день отсутствуют сведения о влиянии бисфосфонатов на костную ткань (включая исходно здоровую) в условиях лечения специфического инфекционного процесса, в том числе на фоне противотуберкулезной терапии.

Цель исследования — изучение морфологических и морфометрических особенностей интактной костной ткани контралатеральной конечности в условиях комплексного лечения экспериментального туберкулезного остита.

МАТЕРИАЛЫ И МЕТОДЫ

На модели туберкулезного остита* медиального мыщелка правой бедренной кости (инфекционный агент — вирулентный лекарственно чувствительный референс-штамм *Mycobacterium tuberculosis* H37Rv из коллекции ФГБУ «Научный центр экспертизы средств медицинского применения» Минздрава России) у 21 половозрелого кролика-самца породы Советская шиншилла (ФГУП «Питомник лабораторных животных „Рапполово“» Национального исследовательского центра «Курчатовский институт») изучены морфологические особенности и морфометрические характеристики интактных бедренных костей, репрезентативно отобранных из четырех экспериментальных групп:

- группа 1 (контроль) — течение туберкулезного остита без какой-либо терапии на протяжении всего периода наблюдения;
- группы 2–4 — выполнено радикальное хирургическое удаление очага с костной пластикой (OSTEOSET® 2 DBM), в том числе дополненное: группа 2 — противотуберкулезной терапией (ПТТ) с учетом известной чувствительности штамма микобактерий (изониазид в дозе 10 мг/кг, пиразинамид и этамбутол по 20 мг/кг перорально 5 раз в неделю, 6 мес.), группа 3 — противотуберкулезной терапией и однократным введением бисфосфонатов (памидроновая кислота в дозе 1 мг/кг внутривенно капельно через 10 дней после хирургического лечения), группа 4 — только однократным введением памидроновой кислоты.

Модельные животные содержались в условиях сертифицированного вивария ФГБУ «Санкт-Петербургский научно-исследовательский институт фтизиопульмонологии» Минздрава России. Выведение кроликов из эксперимента проводилось в соответствии с Рекомендациями Европейской комиссии по эвтаназии животных через 6 мес. после операции. Из аутопсийного материала дистальных эпиметадиафизов интактных бедренных костей изготовлены гистологические срезы толщиной 3–5 мкм, которые в последующем оцифрованы для проведения морфометрического исследования. Изучены: макро- и микроструктура препаратов, средние (*M*) значения площади костной ткани (*M*, % площади препарата), толщины костных балок (*M*, мкм), числа остеобластов, остеоцитов, остеокластов (*M*, п/зр.) и доля их активных форм (%).

*Патент РФ № 2421823 C1/ 20.06.2011. Бюл. № 17. Васильева С.Н., Кафтырев А.С., Виноградова Т.И., и др. Способ моделирования туберкулезного остита различной степени тяжести. Режим доступа: https://patents.s3.yandex.net/RU2421823C1_20110620.pdf

Статистическая обработка данных выполнена в программе Statistica 12, для оценки характера распределения использовали критерий Шапиро – Уилка, применяли методы описательной статистики (Me [Q_{25}; Q_{75}]) и непараметрические методы (критерии Краскела – Уоллиса, Манна – Уитни). Статистические расчеты производились по данным 10 полей зрения с определением среднего (*M*) значения показателя для препарата.

NB! Анализ особенностей костной ткани непосредственно в зоне моделирования туберкулезного остита не является целью настоящей публикации.

РЕЗУЛЬТАТЫ

При морфологическом исследовании макро- и микропрепаратов ни в одном случае не выявлено специфического поражения, отсутствовали инфильтративные изменения, признаки ремодуляции и фиброзирования. Суставная поверхность представлена гиалиновым хрящом правильного гистологического строения с гладкой поверхностью, отчетливым остеохондральным переходом без дистрофических изменений (рис. 1). Кортикальная кость в эпифизарной зоне представлена зрелой пластинчатой костной тканью с хорошо визуализирующимися остеонными структурами и гаверсовыми каналами. Надкостница умеренно васкуляризована, нормального гистологического строения, без признаков воспаления.

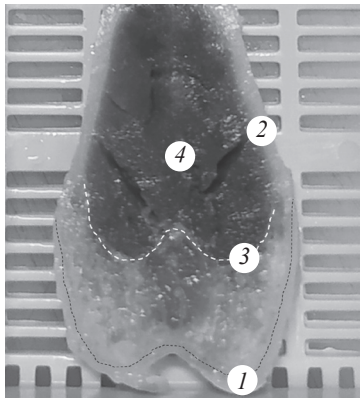

Рис. 1. Макропрепарат дистального эпиметадиафиза левой бедренной кости кролика. *1* — Гиалиновый хрящ; *2* — кортикальная кость; *3* — метаэпифизарная пластинка; *4* — костный мозг

Fig. 1. Gross specimen of the distal epimetadiaphysis of the left rabbit femur. *1* — Hialine cartilage; *2* — cortical bone; *3* — metaepiphyseal plate; *4* — bone marrow

В зоне дистального эпифиза бедренной кости трабекулярное строение сохранено, костные балки формируют петлистую сеть, заполняющую пространство всей эпифизарной зоны. Метаэпифизарная пластинка представлена зрелыми костными балками, выражена слабо (рис. 2).

Межбалочное пространство эпифизарной зоны представлено ретикулярной стромой с адипоцитами, встречаются единичные клетки костного мозга, которые в большинстве представлены лимфоцитами и гранулоцитами, редко моноцитами/макрофагами. Встречаются локальные участки с повышенной клеточностью.

Сосудистая сеть развита, представлена сосудами различного калибра венозного и артериального типа. В диафизе костный мозг нормального гистологического строения, определяются клетки всех ростков гемопоэза на всех стадиях развития, соотношение гемопоэтического и жирового компонентов 50/50.

На поверхности костных трабекул обнаружены в основном покоящиеся остеобласты (рис. 3).

Медианные значения исследуемых показателей для всех препаратов составили (*Me* [Q_{25}; Q_{75}]): площадь костной ткани — 24,0 [18,0; 29,0] %, толщина костных балок — 117,8 [106,3; 122,8] мкм, число остеобластов — 6,8 [6,5; 11,2], остеоцитов — 10,4 [9,6; 11,4]. Доля активных остеобластов составляет 0,3 [0,2; 0,4] % от клеток эндостальной зоны, доля активных остеоцитов от общего количества остео-

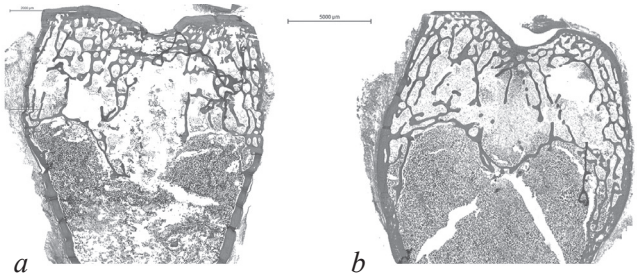

Рис. 2. Зона эпиметафиза левой бедренной кости, окраска гематоксилином и эозином, оцифрованный препарат: *a* — препарат группы 3; *b* — препарат группы 4

Fig. 2. The area of the epimetaphysis of the left femur, hematoxylin-eosin staining, digitized preparation: *a* — preparation of group 3; *b* — preparation of group 4

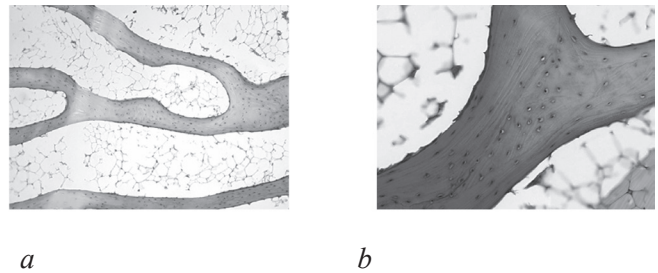

Рис. 3. Костные балки образцов контрольной группы, эндостальная зона с неактивными остеобластами, окраска гематоксилином и эозином: *a* — ув. ×100; *b* — ув. ×400

Fig. 3. Bone beams of the samples of the control group, endosteal zone with inactive osteoblasts, hematoxylin-eosin staining: *a* — magn. ×100, *b* — magn. ×400

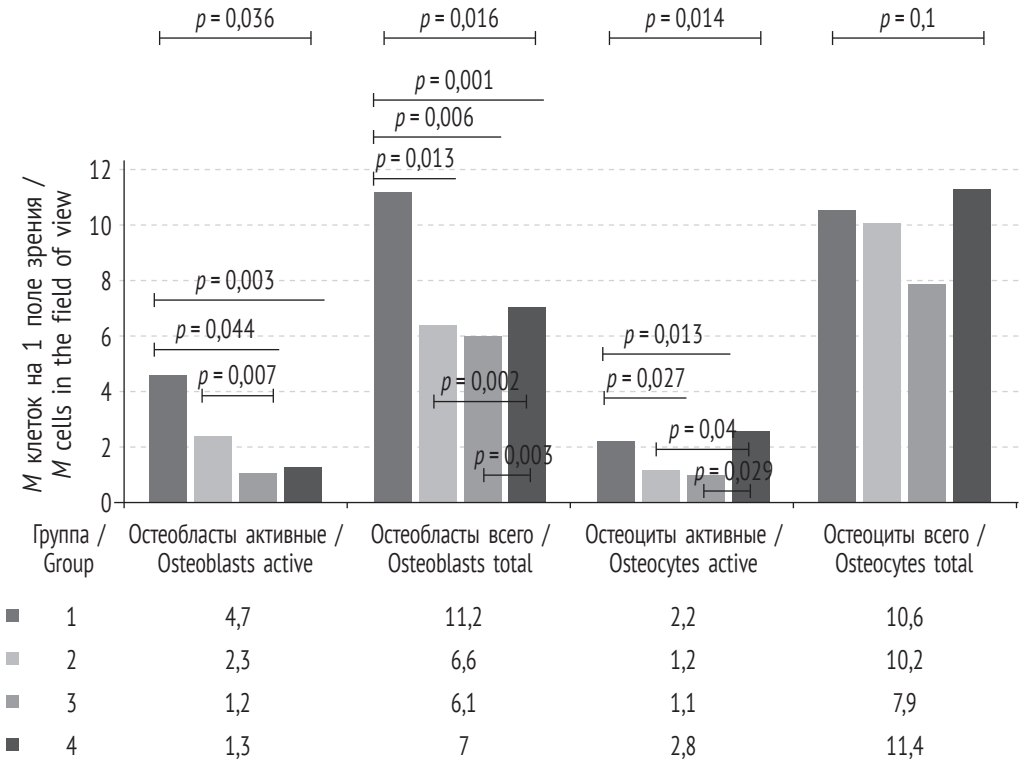

Рис. 4. Клеточность препаратов (*M* клеток на 1 п/зр., ув. ×1000)
Fig. 4. Cellularity of preparations (*M* cells in the field of view, magn. ×1000)

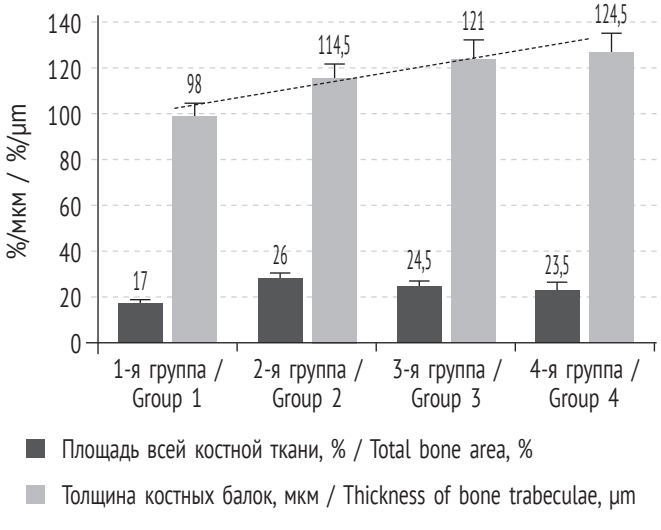

Рис. 5. Площадь костной ткани и толщина костных балок (*M*)
Fig. 5. Bone area and thickness of the bone trabeculae (*M*)

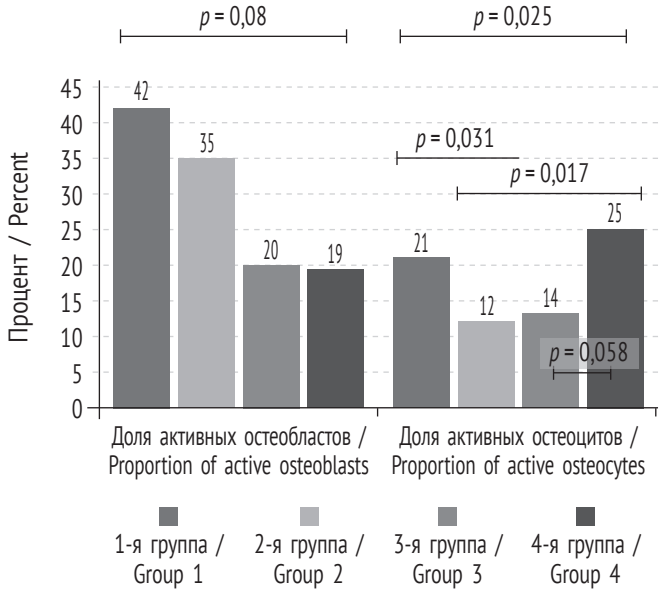

Рис. 6. Доля активных клеточных элементов
Fig. 6. Proportion of active cellular elements

цитов — 0,2 [0,1; 0,2]%. Остеокласты не обнаружены ни в одном из препаратов. Разброс данных клеточного состава препаратов в разных группах проиллюстрирован на рис. 4.

В препаратах разных групп выявлены следующие особенности (рис. 4–6):

- на фоне отсутствия как оперативного, так и медикаментозного лечения (группа 1) определяются минимальные значения площади костной ткани (17 %) и толщины костных балок (98 мкм), максимальное количество остеобластов — 11,2 п/зр. (9,5 [8,25; 13,5], $p < 0,05$), в том

числе активных — 4,7 п/зр. (5,0 [1,75; 6,0], $p < 0,05$), среднее количество остеоцитов — 10,6 п/зр. (10,5 [9,0; 12,0]), что может говорить об активации репаративных процессов, индуцированных ответом организма на туберкулезную инфекцию;

- в препаратах оперированных животных, получавших противотуберкулезную терапию (группы 2 и 3), площадь костной ткани составила 26 и 24,5 %, толщина костных балок 114,5 и 121 мкм, количество остеобластов 6,6 (7,0 [5,25; 7,0]) и 6,1 п/зр. (6,0 [4,25; 7,0]) соответственно, пул остеоцитов при этом представлен преимущественно неактивными клетками (12 и 14 % активных клеток). Схожие данные могут быть объяснены преобладанием эффекта угнетения остеогенеза противотуберкулезной терапией над торможением резорбции костной ткани эффектом бисфосфонатов;
- в препаратах животных, которым однократно вводили бисфосфонаты в послеоперационном периоде (группы 3 и 4), определяется минимальное значение активных остеобластов — 1,2 (0,5 [0,0; 1,0]) и 1,3 п/зр. (0,5 [0,0; 2,0]) соответственно ($p < 0,05$), — что отражает более ранний переход к неактивным формам и может указывать на ускорение процессов остеорепарации;
- максимальная толщина костных балок (124,5 мкм), большее по сравнению с группами 2 и 3 общее количество остеобластов ($p < 0,05$) и остеоцитов — 7,0 (6,5 [6,0; 7,75]) и 11,4 п/зр. (10,5 [7,25; 13,8]) выявлены в группе 4 на фоне применения памидроновой кислоты при отсутствии противотуберкулезной терапии, что подтверждает ожидаемый кость-модифицирующий эффект бисфосфонатов.

ЗАКЛЮЧЕНИЕ

Различное соотношение площади костной ткани, толщины костных балок и остеоформирующих клеточных элементов говорит о влиянии как специфического воспалительного процесса, так и медикаментозного воздействия на исходно интактную костную ткань. Снижение доли активных остеоцитов в группах, получавших противотуберкулезную терапию, по сравнению с группами ее не получавших, косвенно указывает на токсическое влияние соответствующих препаратов на процессы остеогенеза в условиях его естественной стимуляции воспалительным и индуцированным бисфосфонатами регенераторным процессом. Отдельно следует отметить отсутствие во всех группах остеокластов, что на первый взгляд, может быть объяснено особенностями клеточного состава костной ткани половозрелых кроликов, но требует дальнейшего осмысления и исследования.

ДОПОЛНИТЕЛЬНАЯ ИНФОРМАЦИЯ

Вклад авторов. Все авторы внесли существенный вклад в разработку концепции, проведение исследования и подготовку рукописи статьи. Окончательная версия прочитана и одобрена всеми авторами.

Конфликт интересов. Авторы заявляют об отсутствии конфликта интересов, связанных с публикацией данной статьи.

Источник финансирования. Авторы заявляют об отсутствии внешнего финансирования при проведении исследования.

ADDITIONAL INFORMATION

Author contribution. Thereby, all authors made a substantial contribution to the conception of the study, acquisition, analysis, interpretation of data for the work, drafting and revising the article, final approval of the version to be published and agree to be accountable for all aspects of the study.

Competing interests. The authors declare that they have no competing interests.

Funding source. This study was not supported by any external sources of funding.

СПИСОК ЛИТЕРАТУРЫ

1. Алаторцев А.В., Кириллова Е.С., Мушкин А.Ю., Ряснянская Т.Б. Прогнозирование ортопедических последствий оперированных туберкулезных оститов у детей // Проблемы туберкулеза и болезней легких. 2006. № 12. С. 58–61.
2. Зинченко Ю.С., Басанцова Н.Ю., Старшинова А.Я., и др. Туберкулез сегодня: основные направления исследований по профилактике, диагностике и лечению // Российские биомедицинские исследования. 2018. Т. 3, № 4. С. 24–34.
3. Кенис В.М., Сапоговский А.В., Прокопенко Т.Н., и др. Динамика среднесрочных показателей остеоденситометрии у пациентов с детским церебральным параличом и Spina Bifida, получавших терапию ибандроновой кислотой // Ортопедия травматология и восстановительная хирургия детского возраста. 2020. Т. 8, № 2. С. 129–136. DOI: 10.17816/PTORS33961
4. Косулин А.В., Елякин Д.В. Болезни донорской зоны как проблема хирургической вертеброгии: систематический обзор // Хирургия позвоночника. 2016. Т. 13, № 2. С. 45–51. DOI: 10.14531/ss2016.2.45-51
5. Лозовская М.Э., Захарова О.П., Удальцова Е.Н. Туберкулез у подростков в современных условиях // Медицина: теория и практика. 2019. Т. 4, № 5. С. 319–320.

6. Митрофанов В.Н., Живцов О.П., Орлинская Н.Ю., и др. Технология замещения костных полостей аутологичными мезенхимальными стромальными клетками на коллагеновой матрице при экспериментальном хроническом остеомиелите // Современные технологии в медицине. 2021. Т. 13, № 1. С. 42. DOI: 10.17691/stm2021.13.1.05
7. Мушкин А.Ю., Вишневский А.А. Клинические рекомендации по диагностике инфекционных спондилитов (Проект для обсуждения) // Медицинский альянс. 2018. № 3. С. 64–74.
8. Мушкин А.Ю., Першин А.А., Советова Н.А. Туберкулез костей и суставов у детей: алгоритмирование диагностики и принципы лечения // Медицинский альянс. 2015. № 4. С. 36–45.
9. Andreasen C.M., Jurik A.G., Glerup M.B., et al. Response to early-onset pamidronate treatment in chronic nonbacterial osteomyelitis: a retrospective single-center study // The Journal of Rheumatology. 2019. Vol. 46, No. 11. P. 1515–1523. DOI: 10.3899/jrheum.181254
10. Antoniazzi F., Mottes M., Fraschini P., et al. Osteogenesis imperfecta: practical treatment guidelines // Paediatr Drugs. 2000. Vol. 2, No. 6. P. 465–488. DOI: 10.2165/00128072-200002060-00005
11. Boyce A.M., Kelly M.H., Brillante B.A., et al. A randomized, double blind, placebo-controlled trial of alendronate treatment for fibrous dysplasia of bone // J Clin Endocrinol Metab. 2014. Vol. 99, No. 11. P. 4133–4140. DOI: 10.1210/jc.2014-1371
12. Careri S., Vitiello R., Oliva M.S., et al. Masquelet technique and osteomyelitis: innovations and literature review // Eur Rev Med Pharmacol Sci. 2019. Vol. 23, No. 2 Suppl. P. 210–216. DOI: 10.26355/eurrev_201904_17495
13. Cornelis F., Truchetet M.E., Amoretti N., et al. Bisphosphonate therapy for unresectable symptomatic benign bone tumors: A long-term prospective study of tolerance and efficacy // Bone. 2014. Vol. 58. P. 11–16. DOI: 10.1016/j.bone.2013.10.004
14. Dudareva M., Hotchen A.J., Ferguson J., et al. The microbiology of chronic osteomyelitis: Changes over ten years // Journal of Infection. 2019. Vol. 79, No. 3. P. 189–198. DOI: 10.1016/j.jinf.2019.07.006
15. Hogan J.I., Hurtado R.M., Nelson S.B. Mycobacterial musculoskeletal infections // Infectious Disease Clinics of North America. 2017. Vol. 31, No. 2. P. 369–382. DOI: 10.1016/j.idc.2017.01.007
16. Kim M.J., Kim S.N., Lee I.S., et al. Effects of bisphosphonates to treat osteoporosis in children with cerebral palsy: a meta-analysis // Journal of Pediatric Endocrinology and Metabolism. 2015. Vol. 28, No. 11–12. P. 1343–1350. DOI: 10.1515/jpem-2014-0527
17. Rauch F., Travers R., Plotkin H., Glorieux F.H. The effects of intravenous pamidronate on the bone tissue of children and adolescents with osteogenesis imperfecta // Journal of Clinical Investigation. 2002. Vol. 110, No. 9. P. 1293–1299. DOI: 10.1172/JCI15952
18. Sułko J., Ebisz M., Bień S., et al. Treatment of chronic recurrent multifocal osteomyelitis with bisphosphonates in children // Joint Bone Spine. 2019. Vol. 86, No. 6. P. 783–788. DOI: 10.1016/j.jbspin.2019.06.005

REFERENCES

1. Alatortsev AV, Kirillova ES, Mushkin AYu, Ryasnyanskaya TB. Prognozirovanie ortopedicheskikh posledstvii operirovannykh tuberkuleznykh ostitov u detei. *Problemy Tuberkuleza i Boleznei Legkikh*. 2006; (12):58–61. (In Russ.)
2. Zinchenko YuS, Basancova NYu, Starshinova AYa, et al. Tuberculosis today: the main trends of research on prevention, diagnosis and treatment. *Russian Biomedical Research*. 2018;3(4):24–34. (In Russ.)
3. Kenis VM, Sapogovskiy AV, Prokopenko TN, et al. bone mineral density in children with cerebral palsy and spina bifida treated with ibandronate. *Pediatric Traumatology, Orthopaedics and Reconstructive Surgery*. 2020;8(2):129–136. (In Russ.) DOI: 10.17816/PTORS33961
4. Kosulin AV, Elyakin DV. Donor site morbidity as a problem of spinal surgery: systematic review. Diseases of the donor zone as a problem of surgical vertebrology: a systematic review. *Spine Surgery*. 2016;13(2):45–51. (In Russ.) DOI: 10.14531/ss2016.2.45-51
5. Lozovskaya ME, Zakharova OP, Udaltsova EN. Tuberkulez u podrostkov v sovremennykh usloviyakh. *Medicine: Theory and Practice*. 2019;4(5):319–320. (In Russ.)
6. Mitrofanov VN, Zhivtsov OP, Orlinskaya NYu, et al. Technology for repairing osteomyelitic bone defects using autologous mesenchymal stromal cells on a collagen matrix in experiment. *Modern Technologies in Medicine*. 2021;13(1):42 (In Russ.) DOI: 10.17691/stm2021.13.1.05
7. Mushkin AYu, Vishnevskii AA. Clinical recommendations for the diagnosis of infectious spondylitis (draft for discussion). *Medical Alliance*. 2018;(3):64–74. (In Russ.)
8. Mushkin AYu, Pershin AA, Sovetova NA. Bone and joint tuberculosis in children: algorithms for diagnosis and principles for treatment. *Medical Alliance*. 2015;(4):36–45. (In Russ.)
9. Andreasen CM, Jurik AG, Glerup MB, et al. Response to early-onset pamidronate treatment in chronic nonbacterial osteomyelitis: a retrospective single-center study. *The Journal of Rheumatology*. 2019;46(11): 1515–1523. DOI: 10.3899/jrheum.181254
10. Antoniazzi F, Mottes M, Fraschini P, et al. Osteogenesis imperfecta: practical treatment guidelines. *Paediatr Drugs*. 2000;2(6):465–488. DOI: 10.2165/00128072-200002060-00005

11. Boyce AM, Kelly MH, Brillante BA, et al. A randomized, double blind, placebo-controlled trial of alendronate treatment for fibrous dysplasia of bone. *J Clin Endocrinol Metab*. 2014;99(11):4133–4140. DOI: 10.1210/jc.2014-1371
12. Careri S, Vitiello R, Oliva MS, et al. Masquelet technique and osteomyelitis: innovations and literature review. *Eur Rev Med Pharmacol Sci*. 2019;23(2 Suppl): 210–216. DOI: 10.26355/eurrev_201904_17495
13. Cornelis F, Truchetet ME, Amoretti N, et al. Bisphosphonate therapy for unresectable symptomatic benign bone tumors: A long-term prospective study of tolerance and efficacy. *Bone*. 2014;58:11–16. DOI: 10.1016/j.bone.2013.10.004
14. Dudareva M, Hotchen AJ, Ferguson J, et al. The microbiology of chronic osteomyelitis: Changes over ten years. *Journal of Infection*. 2019;79(3):189–198. DOI: 10.1016/j.jinf.2019.07.006
15. Hogan JI, Hurtado RM, Nelson SB. Mycobacterial musculoskeletal infections. *Infectious Disease Clinics of North America*. 2017;31(2):369–382. DOI: 10.1016/j.idc.2017.01.007
16. Kim MJ, Kim SN, Lee IS, et al. Effects of bisphosphonates to treat osteoporosis in children with cerebral palsy: a meta-analysis. *Journal of Pediatric Endocrinology and Metabolism*. 2015;28(11–12):1343–1350. DOI: 10.1515/jpem-2014-0527
17. Rauch F, Travers R, Plotkin H, Glorieux FH. The effects of intravenous pamidronate on the bone tissue of children and adolescents with osteogenesis imperfecta. *Journal of Clinical Investigation*. 2002;110(9): 1293–1299. DOI: 10.1172/JCI15952
18. Sułko J, Ebisz M, Bień S, et al. Treatment of chronic recurrent multifocal osteomyelitis with bisphosphonates in children. *Joint Bone Spine*. 2019;86(6):783–788. DOI: 10.1016/j.jbspin.2019.06.005

◆ Информация об авторах

**Вероника Витальевна Петухова* — аспирант. ФГБУ «Санкт-Петербургский научно-исследовательский институт фтизиопульмонологии» Минздрава России, Санкт-Петербург, Россия; ORCID: https://orcid.org/0000-0002-2358-5529; e-mail: nika_add@mail.ru

Александр Юрьевич Мушкин — д-р мед. наук, профессор, главный научный сотрудник, ФГБУ «Санкт-Петербургский научно-исследовательский институт фтизиопульмонологии» Минздрава России, Санкт-Петербург, Россия; профессор кафедры травматологии и ортопедии, ФГБОУ ВО «Первый Санкт-Петербургский государственный медицинский университет им. акад. И.П. Павлова» Минздрава России, Санкт-Петербург, Россия. ORCID https://orcid.org/0000-0002-1342-3278; e-mail: aymushkin@mail.ru

Михаил Михайлович Костик — д-р мед. наук, профессор кафедры госпитальной педиатрии. ФГБОУ ВО «Санкт-Петербургский государственный педиатрический медицинский университет» Минздрава России, Санкт-Петербург, Россия. ORCID: https://orcid.org/0000-0002-1180-8086; e-mail: kostmikhail@yandex.ru

Татьяна Ивановна Виноградова — д-р мед. наук, профессор, главный научный сотрудник, координатор направления «Экспериментальный туберкулез и инновационные технологии». ФГБУ «Санкт-Петербургский научно-исследовательский институт фтизиопульмонологии» Минздрава России, Санкт-Петербург, Россия. ORCID: https://orcid.org/0000-0002-5234-349X; e-mail: vinogradova@spbniif.ru

◆ Information about the authors

**Veronika V. Petukhova* — Postgraduate Student. St. Petersburg Research Institute of Phthisiopulmonology, Ministry of Health of Russia, Saint Petersburg, Russia; ORCID: https://orcid.org/0000-0002-2358-5529; e-mail: nika_add@mail.ru

Alexander Yu. Mushkin — MD, PhD, Dr Med Sci, Professor, Chief Researcher, St. Petersburg Research Institute of Phthisiopulmonology, Ministry of Health of Russia, Saint Petersburg, Russia; Professor of the Department of Traumatology and Orthopedics, Academician I.P. Pavlov First St. Petersburg State Medical University, Ministry of Health of Russia, St. Petersburg, Russia. ORCID https://orcid.org/0000-0002-1342-3278; e-mail: aymushkin@mail.ru

Mikhail M. Kostik — MD, PhD, Dr Med Sci, Professor of the Department of Hospital Pediatrics. St. Petersburg State Pediatric Medical University, Ministry of Health of Russia, Saint Petersburg, Russia. ORCID: https://orcid.org/0000-0002-1180-8086; e-mail: kostmikhail@yandex.ru

Tatiana I. Vinogradova — MD, PhD, Dr Med Sci, Professor, Chief Researcher, coordinator of the direction "Experimental tuberculosis and innovative technologies". St. Petersburg Research Institute of Phthisiopulmonology, Ministry of Health of Russia, Saint Petersburg, Russia. ORCID: https://orcid.org/0000-0002-5234-349X; e-mail: vinogradova@spbniif.ru

* Автор, ответственный за переписку / Corresponding author

DOI: https://doi.org/10.17816/PED13663-72
Научная статья

СИНЕРГИЧНЫЙ НЕЙРОТОКСИЧЕСКИЙ И ПАРАНЕОПЛАСТИЧЕСКИЙ НЕВРОЛОГИЧЕСКИЙ СИНДРОМ ПРИ ХИМИОТЕРАПИИ ЦИСПЛАТИНОМ ПО ПОВОДУ ТРАНСПЛАНТИРОВАННОЙ ЭКСПЕРИМЕНТАЛЬНОЙ ЛИМФОМЫ У КРЫС

© Т.Д. Гаглоева [1, 2], А.П. Трашков [1, 2], А.И. Будько [1], Ю.А. Левкова [1], А.Н. Петровский [1], А.Б. Черепов [2], Н.В. Цыган [1, 3], В.Г. Антонов [4], М.А. Пахомова [4]

[1] Петербургский институт ядерной физики им. Б.П. Константинова Национального исследовательского центра «Курчатовский институт»», Ленинградская область, г. Гатчина, Россия;

[2] Национальный исследовательский центр «Курчатовский институт», Москва, Россия;

[3] Военно-медицинская академия им. С.М. Кирова, Санкт-Петербург, Россия;

[4] Санкт-Петербургский государственный педиатрический медицинский университет, Санкт-Петербург, Россия

Для цитирования: Гаглоева Т.Д., Трашков А.П., Будько А.И., Левкова Ю.А., Петровский А.Н., Черепов А.Б., Цыган Н.В., Антонов В.Г., Пахомова М.А. Синергичный нейротоксический и паранеопластический неврологический синдром при химиотерапии цисплатином по поводу трансплантированной экспериментальной лимфомы у крыс // Педиатр. – 2022. – Т. 13. – № 6. – С. 63–72. DOI: https://doi.org/10.17816/PED13663-72

Цель исследования — оценить сочетанное влияние развития гомотрансплантируемой экспериментальной лимфомы крыс (лимфосаркомы Плисса) и противоопухолевой терапии (цисплатин) на функциональное состояние нервной системы животных.

Материалы и методы. Исследование проведено на 160 самцах крыс Wistar, разделенных на 4 группы: интактные крысы; интактные крысы, которым вводили цисплатин; крысы с трансплантированной лимфомой; крысы с лимфомой, получавшие лечение цисплатином. В сравнительном аспекте оценивали степень тяжести неврологического дефицита и уровень основного белка миелина в периферической крови крыс — гематологического маркера поражения нервной системы.

Результаты. Развитие новообразования сопровождалось появлением и последующим нарастанием неврологического дефицита в двигательной, чувствительной и координаторной сферах, а также выраженным ростом концентрации основного белка миелина в плазме крови животных, что позволяет рассматривать данную модель в качестве тест-системы для изучения паранеопластического неврологического синдрома. Используемый цитостатический препарат оказал неселективное токсическое воздействие на нервную систему животных в пределах своего терапевтического окна, что сопровождалось развитием нейротоксического синдрома. По мере элиминации из организма животного цисплатина и продуктов его распада интенсивность системного нейротоксического действия снижалась, и функциональные показатели нервной системы крыс стали сопоставимы с контрольными значениями.

Заключение. Применение цисплатина для лечения гомотрансплантируемой экспериментальной лимфомы крыс приводит к развитию синергичного нейротоксического и паранеопластического неврологического синдрома вследствие комбинированного повреждения нервной системы.

Ключевые слова: нейротоксический синдром; паранеопластический неврологический синдром; нервная система; демиелинизация; опухоль; основной белок миелина; лимфосаркома Плисса; цисплатин; химиотерапия; крысы.

Поступила: 18.10.2022 **Одобрена:** 15.11.2022 **Принята к печати:** 30.12.2022

DOI: https://doi.org/10.17816/PED13663-72
Research Article

SYNERGIC NEUROTOXIC AND PARANEOPLASTIC NEUROLOGICAL SYNDROME DURING CYSPLATIN CHEMOTHERAPY IN CASE OF TRANSPLANTED EXPERIMENTAL RAT LYMPHOMA

© Tamara D. Gagloeva [1, 2], Alexander P. Trashkov [1, 2], Alexander I. Budko [1], Yuliya A. Levkova [1], Andrey N. Petrovskiy [1], Anton B. Cherepov [2], Nikolay V. Tsygan [1, 3], Viktor G. Antonov [4], Mariya A. Pahomova [4]

[1] B.P. Konstantinov St. Petersburg Institute of Nuclear Physics of the National Research Center "Kurchatov Institute", Leningrad Region, Gatchina, Russia;

[2] National Research Center "Kurchatov Institute", Moscow, Russia;

[3] Kirov Military Medical Academy, Saint Petersburg, Russia;

[4] St. Petersburg State Pediatric Medical University, Saint Petersburg, Russia

For citation: Gagloeva TD, Trashkov AP, Budko AI, Levkova YuA, Petrovskiy AN, Cherepov AB, Tsygan NV, Antonov VG, Pahomova MA. Synergic neurotoxic and paraneoplastic neurological syndrome during cysplatin chemotherapy in case of transplanted experimental rat lymphoma. *Pediatrician (St. Petersburg)*. 2022;13(6):63–72. DOI: https://doi.org/10.17816/PED13663-72

The aim of the study is assessment of combined effect of homotransplanted rat lymphoma (Pliss' Lymphosrcoma) growth and antitumor therapy (cysplatin) upon the functioning of the nervous system was accomplished in 160 male Wistar rats, divided into four groups: intact animals, rats treated with cysplatin, rats with transplanted lymphoma, and rats with transplanted lymphoma that received cysplatin treatment. The neurologic deficiency degree as well as basic myelin protein peripheral blood level (nervous system impairment hematological marker) were comparatively assessed. Tumor development was accompanied with emergence and subsequent growth of neurologic deficit in locomotory, sensory and coordinative spheres as well as pronounced growth of basic myeline protein plasma level thus making this model a valid test-system for studying paraneoplastic neurologic syndrome. Cysplatin has produced a non-selective toxic effect upon the nervous system of the experimental animals within its therapeutic window range documented by neurotoxic syndrome. Subsequently along with elimination of cysplatin and its derivates from the organism, systemic neurotoxic effect intensity decreased and the nervous system functional state parameters returned to control values. Using cysplatin for the treatment of homotransplanted experimental rat lymphoma results in synergic neurotoxic and paraneoplastic neurological syndrome through combined injury of the nervous system.

Keywords: neurotoxic syndrome; paraneoplastic neurological syndrome; nervous system; demyelinization; tumor; basic myeline protein; Pliss' Lymphosarcoma; cysplatin; chemotherapy; rats.

Received: 18.10.2022 **Revised:** 15.11.2022 **Accepted:** 30.12.2022

АКТУАЛЬНОСТЬ

В 2021 г. в России выявлено свыше 580 тыс. первичных случаев онкологических заболеваний, что на 4,4 % выше по сравнению с предыдущим отчетным периодом [3], несмотря на значительные успехи фундаментальной науки и усилия практического здравоохранения. В подавляющем большинстве случаев течение опухолевого процесса осложняется прямым или опосредованным поражением здоровых органов и тканей пациента вследствие воздействия факторов агрессии новообразования и проводимого лечения. У 15–20 % онкологических пациентов возникают неврологические осложнения различного типа, которые наиболее часто проявляются жалобами на головную боль и боль в спине, боль и слабость в конечностях, преимущественно в ногах, а также тревогу и депрессивные состояния [5, 13]. Частота возникновения и степень тяжести осложнений существенно увеличиваются при применении противоопухолевых препаратов, способных оказывать острое и отсроченное токсическое действие на центральную и периферическую нервную систему [13, 27]. С учетом значительного вклада нарушений работы нервной системы в ухудшение общего прогноза лечения и качества жизни пациента поиск эффективных маркеров, указывающих на развитие неврологических осложнений и их интенсивность, представляет актуальную задачу.

Большое количество работ посвящено изучению концентрации основного белка миелина (ОБМ) в ликворе и сыворотке крови у пациентов с различными опухолями и на фоне лечения химиотерапевтическими препаратами. ОБМ косвенно характеризует демиелинизирующее поражение нервной системы, однако в настоящее время редко используется в качестве лабораторного маркера демиелинизирующих заболеваний в клинической практике.

ОБМ играет важную физиологическую роль в процессе миелинизации нервов. Миелиновая оболочка действует как изолятор, значительно увеличивая скорость проведения аксонального импульса. ОБМ поддерживает правильную структуру миелина, взаимодействуя с липидами миелиновой мембраны [8, 16]. Патоморфологические данные показывают, что введение цисплатина вызывает атрофию и фрагментацию нервных волокон со снижением экспрессии ОБМ в миелиновой оболочке, что связано с демиелинизацией. Возникновение тепловой гипоалгезии может быть связано с процессом демиелинизации с последующей задержкой проведения импульса, о чем свидетельствует снижение экспрессии ОБМ. T. Wongtawatchai и соавт. [23, 30] одни из первых сообщили о возникновении демиелинизации после лечения цисплатином. Эти патологические процессы могут быть связаны с усилением процесса клеточной гибели шванновских клеток, индуцированным цисплатином [9, 17]. При повреждении центральной нервной системы нарушается функция гематоэнцефалического барьера, что сопровождается повышением концентрации ОБМ в сыворотке крови [7, 24, 28].

Структура неврологических осложнений опухолевого процесса многообразна. При онкологических заболеваниях наиболее часто затрагивается периферическая нервная система (64,4 % случаев) [29]. Эпидемиологические данные указывают, что чаще всего в клинической практике врача встречается повреждение нервной системы в виде паранеопластического неврологического синдрома, включающего анти-NMDA-энцефалит, аутоиммунный энцефалит, паранеопластическую дегенерацию мозжечка и постхимиотерапевтическую полиневропатию (ПХПН) [26].

Распространенность ПХПН варьирует от 19 % до более чем 85 %, ПХПН обычно развивается во время или после лечения у 30 % пациентов, принимающих цисплатин, но симптомы могут прогрессировать в течение 2–6 мес. после прекращения лечения [1, 15, 21]. Агенты платины могут вызывать повреждение ганглия задних корешков через митохондриальную дисфункцию и апоптоз нейронов, вызванные сшивкой ДНК и окислительным стрессом [4, 22]. Более того, цисплатин увеличивает выработку свободных кислородных радикалов, что приводит к ухудшению окислительно-антиоксидантного баланса и накоплению активных кислородных радикалов в тканях [6, 19].

Исследователи предположили, что цисплатин вызывает нарушение тепловой чувствительности, что может быть связано с повреждением миелинизированных волокон αβ с одновременным истощением С-волокон [25]. Кроме того, другие авторы сообщили о возникновении нейропатической боли и тепловой гипоалгезии при лечении цисплатином [10]. Применение цисплатина вызывало нарушение координации движений и снижение мышечной силы, наблюдаемое на 4-й неделе, и продолжало постепенно увеличиваться до конца исследования (8-я неделя). Аналогичные результаты были получены в других работах [12].

Обнаружено, что введение цисплатина в дозе 2 мг/кг вызывает механическую аллодинию, но не холодовую аллодинию или тепловую гипоалгезию [14]. Отсутствие тепловой гипоалгезии можно объяснить более коротким курсом лечения, поскольку они вводили цисплатин 1 раз в день в течение всего 4 дней.

ПХПН может значительно повлиять на качество жизни пациента, его повседневную деятельность, а также на лечение. Прерывание медикаментозной терапии онкологических больных из-за развития ПХПН может изменить дозу химиотерапии и продолжение лечения, что имеет клиническое значение. Многие вопросы, связанные с диагностикой, профилактикой и лечением паранеопластического неврологического синдрома, остаются не решенными.

Цель исследования — моделирование опухолевого процесса, химиотерапии, а также их сочетания для выявления клинической и лабораторной оценки влияния экспериментальной цитостатической терапии лимфосаркомы Плисса на состояние нервной системы.

МАТЕРИАЛЫ И МЕТОДЫ

Исследование проводили на 160 самцах лабораторных крыс Wistar в возрасте 10–12 нед., полученных в специализированном питомнике Института цитологии и генетики СО РАН. Все поступившие животные проходили 14-дневный карантин для исключения из эксперимента больных особей. Условия содержания животных, порядок и рацион их питания и питьевой режим, все проводимые манипуляции и эвтаназия в конце эксперимента осуществлялись в соответствии с нормативными документами и общепринятой практикой научных исследований с использованием лабораторных животных [2, 18]. План исследования был обсужден на заседании Комиссии по биоэтике НИЦ «Курчатовский институт» — ПИЯФ 12 мая 2020 г. (протокол № 5.1/КПБ-20).

Моделирование экспериментального опухолевого процесса осуществляли путем инокуляции подопытным животным злокачественных клеток перевиваемой лимфомы крыс (лимфосаркома Плисса) в объеме $5 \cdot 10^4$ клеток каждому животному. Предварительный подсчет опухолевых клеток проводили *ex tempore* в камере Горяева.

Для терапии лимфомы у крыс использовали противоопухолевой алкилирующий препарат цисплатина (Цисплатин-ЛЭНС®, Верофарм, Россия) в дозе 7 мг/кг массы тела животного, однократно, путем медленной внутривенной инфузии. Лечение начинали через 48 ч после инокуляции крысам опухолевых клеток.

За сутки до начала экспериментов крыс разделяли на группы методом модифицированной блочной рандомизации [11] на 4 группы:

- «Контроль» ($n = 6$) — интактные крысы, для оценки референсных показателей;
- «Лимфома» ($n = 53$) — крысы с перевитой лимфомой, не получающие лечение;
- «Лимфома + цисплатин» ($n = 53$) — крысы с лимфомой, получающие лечение цисплатином;
- «Цисплатин» ($n = 48$) — крысы без опухоли, получающие цисплатин.

Три последние группы животных были разделены на 4 подгруппы по 12 особей в каждой для оценки показателей поражения нервной системы в контрольных точках исследования (5, 10, 15 и 20-е сутки от момента инокуляции опухолевых клеток). В группах крыс с перевитой лимфомой дополнительно выделяли еще по одной подгруппе по 5 особей для оценки параметров развития новообразования. Такое количество крыс в подгруппах позволяло провести адекватный статистический анализ результатов исследования на фоне быстрого развития заболевания и высокой летальности животных.

Особенности развития экспериментальной лимфомы оценивали по следующим показателям:

- время появления пальпируемого первичного узла новообразования (сутки);
- динамика роста первичного узла новообразования ($см^3$);
- средняя продолжительность жизни животных с перевитой лимфомой (сутки).

Взятие крови у подопытных животных производили путем пункции хвостовых вен в контрольных точках исследования в вакуумные пробирки с К3-ЭДТА.

Степень тяжести поражения нервной системы животных анализировали путем определения концентрации основного белка миелина в крови иммуноферментным методом с помощью коммерческих наборов (Cloud-Clone Corp., Китай) и определения степени расстройств двигательной, чувствительной сферы, а также координации движений крыс по модифицированной шкале J.H. Garcia [20] в баллах, в которую нами были внесены дополнительные параметры:

- спонтанная активность (наблюдение в клетке 5 мин): 0 — движения отсутствуют, 1 — движения крайне затруднены, 2 — двигается вдоль одной стенки клетки, 3 — двигается и достигает минимум трех сторон клетки;
- симметричность движений всех конечностей: 0 — движения отсутствуют, 1 — незначительное движение одной из сторон, 2 — медленные движения одной из сторон, 3 — обе стороны двигаются симметрично;
- симметричность предплечий (втягивание конечностей при удержании за хвост): 0 — движения отсутствуют; 1 — попытка втягивания конечностей; 2 — двигается и пытается втянуть конечности; 3 — симметрично втягивает конечности;

- противодействие при поочередном разгибании контралатеральных конечностей: 0 — значительно снижено в любой конечности, 1 — умеренно снижено в любой конечности, 2 — сохранено в обеих конечностях;
- подъем по проволочной стенке: 0 — отсутствуют попытки, 1 — не удается забраться, 2 — одна сторона слабее, 3 — нормально забирается;
- реакция на прикосновение к каждой стороне: 0 — отсутствует, 1 — отсутствует с одной стороны, 2 — слабый ответ с одной стороны, 3 — симметричный ответ;
- ответ на прикосновение вибриссы: 0 — отсутствует, 1 — отсутствует с одной стороны, 2 — слабый ответ с одной стороны, 3 — симметричный ответ;
- тонус хвоста: 0 — атония, 1 — заметно снижен, 2 — не изменен.

Анализ результатов исследования производили с помощью программы SPSS for Windows. Характер распределения вариант в выборочных совокупностях оценивали при помощи теста Колмогорова – Смирнова. С учетом несоответствия распределения вариант в обследованных выборках закону нормального распределения результаты представлены в виде средней величины — медианы и межквартильного размаха [Q_{25}–Q_{75}]. Отличия между средними величинами независимых групп оценивали при помощи *U*-критерия Манна – Уитни. Внутригрупповые отличия между зависимыми выборками оценивали с помощью χ^2-критерия Фридмана. Корреляции между оцениваемыми показателями анализировали при помощи *R*-коэффициента корреляции Пирсона. Степени достоверности отличий средних величин обследованных совокупностей были определены при уровне значимости $p \leq 0{,}05$, что является стандартом в медико-биологических исследованиях.

РЕЗУЛЬТАТЫ И ИХ ОБСУЖДЕНИЕ

Развитие трансплантированной лимфомы наблюдалось во всех экспериментальных группах, животным которых инокулировали злокачественные клетки. Первичный опухолевый узел у крыс, не получавших лечение, регистрировался в среднем через 3 [3–4] дня после начала эксперимента. Применение цисплатина оказало существенное влияние на продолжительность латентного периода формирования лимфомы, достоверно увеличивая его в среднем в 2 раза ($p = 0{,}041$).

Помимо более позднего развития узла новообразования терапия экспериментальной лимфомы цисплатином приводила к значительным отличиям его объема в контрольных точках исследования (см. рисунок) и способствовала выраженной тенденции к увеличению продолжительности жизни подопытных животных в среднем на 23 % по сравнению с группой нелеченых крыс (26 [24–30] и 32 [28–35] сут соответственно, $p = 0{,}073$).

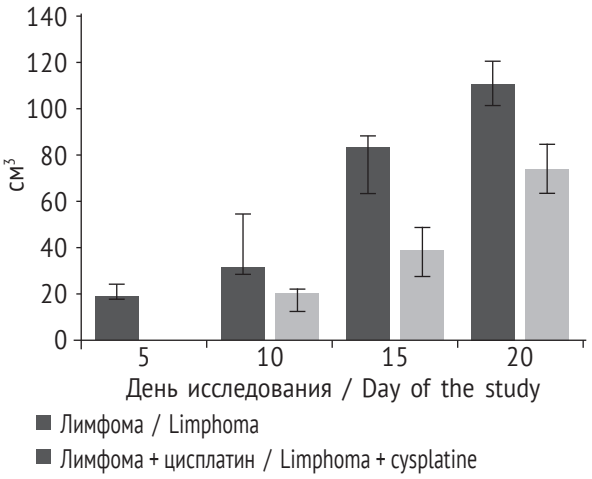

Рисунок. Динамика развития узла новообразования и объема экспериментальной лимфомы в контрольных точках исследования под действием цисплатина

Figure. Dynamics of tumor growth and its volume in case of treatment with cysplatine in control points of the study

Формирование в организме животного злокачественной опухоли приводило к существенному нарушению работы нервной системы подопытных животных. На всем протяжении периода наблюдений отмечалось появление и последующее нарастание неврологического дефицита в двигательной, чувствительной и координаторной сферах ($\chi^2 = 16{,}624$, $p = 0{,}001$), достигающее статистически значимого уровня отличий с контрольными значениями на 15-е сутки развития новообразования ($p = 0{,}036$; см. таблицу). Параллельно отмечалось увеличение концентрации ОБМ в крови подопытных животных, достоверно превышающее значения, полученные в группе «Контроль» на 20-е сутки эксперимента, в среднем на 48 % ($p = 0{,}050$). На 15-е и 20-е сутки исследования отмечалась сильная обратная корреляция оцениваемых показателей ($R_{15\text{-е сутки}} = -0{,}826$, $p = 0{,}002$, и $R_{20\text{-е сутки}} = -0{,}842$, $p = 0{,}002$).

Введение интактным крысам цисплатина для независимой оценки влияния этого противоопухолевого препарата на функциональное состояние нервной системы выявило значительные нарушения, регистрируемые только в первые 5 сут эксперимента (см. таблицу). В указанной контрольной точке у животных группы «Цисплатин» наблюдалось статистически значимое угнетение интегральных функциональных показателей нервной системы (в среднем на 13 % контрольных значений,

Таблица / Table

Влияние цисплатина на степень тяжести неврологического дефицита у крыс с трансплантированной лимфомой, *Me* [Q_{25}–Q_{75}]

The effect of cysplatine on the extent of neurological deficiency in rats with transplanted lymphome, *Me* [Q_{25}–Q_{75}]

Группы / Groups	Сутки / Day	Количество основного белка миелина, нг/мл / Basic myelin protein, ng/ml	Состояние нервной системы, баллы / State of the nervous system, scores
Контроль / Control	—	0,42 [0,33–0,62]	18 [18–18]
Лимфома / Lymphome	5	0,58 [0,45–0,59]	18 [18–18]
	10	0,50 [0,47–0,61]	18 [17–18]
	15	0,53 [0,43–0,70]	16 [16–17,5][1]
	20	0,62 [0,61–0,83][1]	16 [12–17][1]
Лимфома + цисплатин / Lymphome + cysplatine	5	2,16 [1,73–3,33][1, 2]	13 [11–15,5][1, 2, 3]
	10	0,83 [0,62–0,90][1, 2]	14,5 [12–17][1, 2, 3]
	15	1,12 [1,01–2,42][1, 3]	16 [14,5–17][1, 3]
	20	2,28 [2,09–2,30][1, 2, 3]	11 [10–15][1, 3]
Цисплатин / Cysplatine	5	1,38 [1,13–2,47][1, 2]	16 [16–17][1, 2]
	10	0,64 [0,61–0,82]	18 [16,5–18]
	15	0,52 [0,42–0,66]	18 [18–18][2]
	20	0,59 [0,41–0,67][2]	18 [18–18][2]

[1]Отличия между средними величинами с показателями группы «Контроль» достоверны на принятом уровне значимости, $p < 0,05$; [2]отличия между средними величинами с показателями группы «Лимфома» достоверны на принятом уровне значимости, $p < 0,05$; [3]отличия между средними величинами с показателями группы «Цисплатин» достоверны на принятом уровне значимости, $p < 0,05$. [1]Difference of mean values with parameters in Control group are valid, $p < 0,05$; [2]difference of mean values with parameters in Lymphoma group are valid, $p < 0,05$; [3]difference of mean values with parameters in Cysplatine group are valid, $p < 0,05$/

$p = 0,030$) и высокий уровень ОБМ в крови (выше контрольных значений в среднем в 3,3 раза, $p = 0,019$). Начиная с 10-го дня эксперимента средние величины оцениваемых показателей состояния нервной системы крыс этой группы достоверно не отличались от контрольных значений, что свидетельствует о транзиторном нейротоксическом эффекте цитостатика и его быстрой компенсации со стороны организма здорового животного.

Применение же цисплатина для лечения экспериментальной лимфомы у крыс, наряду с выраженным терапевтическим эффектом, приводило к усугублению повреждения нервной системы животных. На всем протяжении периода наблюдений отмечались наименьшие показатели активности двигательной сферы крыс группы «Лимфома + цисплатин», достоверно отличающиеся не только от контрольных значений, но и от показателей группы интактных животных, получавших цисплатин ($p < 0,05$; см. таблицу). Анализ уровня ОБМ у крыс этой группы так же продемонстрировал максимальные значения из всех обследованных групп на 5-е и 20-е сутки эксперимента, статистически значимо превышающие и показатели контрольной группы, и показатели группы крыс с трансплантированной лимфомой, но не получавших лечение (5-е сутки: выше значений контрольной группы в среднем в 5,1 раза, $p = 0,008$, и выше значений группы нелеченых крыс в 3,7 раза, $p = 0,001$; 20-е сутки: выше значений контрольной группы в среднем в 5,4 раза, $p = 0,003$, и выше значений группы нелеченых крыс в 3,7 раза, $p = 0,004$). Полученные результаты демонстрируют отсроченное влияние как моделируемого опухолевого процесса, так и химиотерапии на функциональное состояние нервной системы, что в клинической практике может иметь эквивалент в виде синергичного нейротоксического и паранеопластического неврологического синдрома, при этом для исследуемой модели установлено более интенсивное влияние опухолевого процесса по сравнению с применяемой химиотерапией.

ВЫВОДЫ

1. Воспроизведена модель опухолевого процесса путем гомотрансплантации аутбредным крысам злокачественных клеток лимфомы (лимфосаркома Плисса). Модель характеризовалась быстрым развитием опухолевого узла, ранней гибелью подопытных животных и прогрессирующим нарушением функционального состояния нервной системы крыс.

2. Применяемый для терапии экспериментальной лимфомы противоопухолевый препарат цисплатин оказал дополнительное токсическое воздействие на двигательную и чувствительную сферы крыс с трансплантированной опухолью, что позволяет предположить его преимущественное влияние на периферическую нервную систему и наличие клинического эквивалента в виде постхимиотерапевтической полиневропатии.

3. Степень тяжести нарушений функционального состояния нервной системы крыс коррелировала с уровнем основного белка миелина в крови подопытных животных, что позволяет рассматривать используемую экспериментальную опухоль в качестве доклинической модели паранеопластического неврологического синдрома.

4. Полученные в ходе исследования результаты позволяют рассматривать биологическую модель опухолевого процесса, воспроизводимую путем инокуляции крысам клеток лимфосаркомы Плисса, в качестве тест-системы для изучения механизмов развития паранеопластического неврологического синдрома и для тестирования лекарственных препаратов с нейропротективным действием.

ДОПОЛНИТЕЛЬНАЯ ИНФОРМАЦИЯ

Вклад авторов. Все авторы внесли существенный вклад в разработку концепции, проведение исследования и подготовку рукописи статьи. Окончательная версия прочитана и одобрена всеми авторами.

Конфликт интересов. Авторы заявляют об отсутствии конфликта интересов, связанных с публикацией данной статьи.

Источник финансирования. Работы выполнены при поддержке Министерства науки и высшего образования Российской Федерации (проект № 075-15-2021-1360).

ADDITIONAL INFORMATION

Author contribution. Thereby, all authors made a substantial contribution to the conception of the study, acquisition, analysis, interpretation of data for the work, drafting and revising the article, final approval of the version to be published and agree to be accountable for all aspects of the study.

Competing interests. The authors declare that they have no competing interests.

Funding source. The works were carried out with the support of the Ministry of Science and Higher Education of the Russian Federation (project 075-15-2021-1360).

СПИСОК ЛИТЕРАТУРЫ

1. Васильев А.Г., Комяков Б.К., Тагиров Н.С., Мусаев С.А. Чрескожная нефролитотрипсия в лечении коралловидного нефролитиаза // Вестник Санкт-Петербургской государственной медицинской академии им. И.И. Мечникова. 2009. № 4(33). С. 183–186.
2. Руководство по содержанию и использованию лабораторных животных. 8-е изд. / под ред. И.В. Белозерцевой, Д.В. Блинова, М.С. Красильщиковой. Москва: ИРБИС, 2017. 336 с
3. Состояние онкологической помощи населению России в 2021 году / под ред. А.Д. Каприна, В.В. Старинского, А.О. Шахзадовой. Москва: МНИОИ им. П.А. Герцена — филиал ФГБУ «НМИЦ радиологии» Минздрава России, 2022. 239 с.
4. Тагиров Н.С., Назаров Т.Х., Васильев А.Г., и др. Опыт применения чрескожной нефролитотрипсии и контактной уретеролитотрипсии в комплексном лечении мочекаменной болезни // Профилактическая и клиническая медицина. 2012. № 4 (45). С. 30–33.
5. Трашков А.П., Брус Т.В., Васильев А.Г., и др. Биохимический профиль крыс с неалкогольной жировой болезнью печени различной степени тяжести и его коррекция препаратом Ремаксол // Педиатр. 2017. Т. 8, № 4. С. 78–85. DOI: 10.17816/PED8478-85
6. Трашков А.П., Васильев А.Г., Коваленко А.Л., Тагиров Н.С. Метаболическая терапия мочекаменной болезни на различных моделях поражения почек у крыс // Экспериментальная и клиническая фармакология. 2015. Т. 78, № 3. С. 17–21.
7. Трашков А.П., Васильев А.Г., Цыган Н.В., и др. Антитромботическая терапия в онкологии: современное состояние проблемы и нерешенные вопросы // Педиатр. 2012. Т. 3, № 2. С. 3–19.
8. Трашков А.П., Панченко А.В., Каюкова Е.С., и др. Лейкемия Р-388 у мышей линии CDF1 как тест-система опухоль-ассоциированного неоангиогенеза и гиперкоагуляции // Бюллетень экспериментальной биологии и медицины. 2014. Т. 158, № 10. С. 500–502.
9. Хайцев Н.В., Васильев А.Г., Трашков А.П., и др. Влияние возраста и пола на характер ответных реакций белых крыс при действии хронической гипоксической гипоксии // Педиатр. 2015. Т. 6, № 2. С. 71–77.
10. Authier N., Gillet J.P., Fialip J., et al. An animal model of nociceptive peripheral neuropathy following repeated cisplatin injections // Exp Neurol. 2003. Vol. 182, No. 1. P. 12–20. DOI: 10.1016/s0014-4886(03)00003-7
11. Bland M. An Introduction to Medical Statistics. 3rd edition. Oxford Medical Publications. 2000. 448 p.
12. Boyle F.M., Wheeler H.R., Shenfield G.M. Amelioration of experimental cisplatin and paclitaxel neuropathy with glutamate // J Neuro-Oncol. 1999. Vol. 41, No. 2. P. 107–116. DOI: 10.1023/a:1006124917643
13. Soussain C., Ricard D., Fike J.R., et al. CNS complications of radiotherapy and chemotherapy // Lanset. 2009. Vol. 374, No. 9701. P. 1639–1651. DOI: 10.1016/S0140-6736(09)61299-X

14. Carozzi V., Canta A., Chiorazzi A., Cavaletti G. Chemotherapy-induced peripheral neuropathy: what do we know about mechanisms? // Neurosci Lett. 2015. Vol. 596. P. 90–107. DOI: 10.1016/j.neulet.2014.10.014
15. Dalmau J., Tüzün E., Wu H.Y., et al. Paraneoplastic anti-N-methyl-D-aspartate receptor encephalitis associated with ovarian teratoma // Ann Neurol. 2007. Vol. 61, No. 1. P. 25–36. DOI: 10.1002/ana.21050
16. Deber C.M., Reynolds S.J. Central nervous system myelin: structure, function, and pathology // Clin Biochem 1991. Vol. 24, No. 2. P. 113–134. DOI: 10.1016/0009-9120(91)90421-a
17. Deber C.M., Liu L.P., Wang C. Perspective: peptides as mimics of transmembrane segments in proteins // J Pept Res. 1999. Vol. 54, No. 3. P. 200–205. DOI: 10.1034/j.1399-3011.1999.00118.x
18. Directive 2010/63/EU of the European Parliament and of the Council // Official Journal of the European Union. Retrieved 16 August 2020.
19. Dropcho EJ, Furneaux H, Chen YT, et al. Expression of the CDR brain protein by tumors from patients with paraneoplastic cerebellar degeneration (Abstracts) // Ann Neurol. 1988. Vol. 24, No. 1. P. 121–122.
20. Garcia J.H., Wagner S., Liu K.F., Hu X.J. Neurological deficit and extent of neuronal necrosis attributable to middle cerebral artery occlusion in rats. Statistical validation // Stroke. 1995. Vol. 26, No. 4. P. 627–634. discussion 635. DOI: 10.1161/01.str.26.4.627
21. Kanikannan M.A., Sirisha Y., Uppin M.S., et al. Incidence and spectrum of paraneoplastic neurological syndromes: single center study // J Neurooncol. 2015. Vol. 125. No. 1. P. 197–206. DOI: 10.1007/s11060-015-1898-7
22. Manley G.T., Smitt P.S., Dalmau J., et al. Hu antigens: Reactivity with hu antibodies, tumor expression, and major immunogenic sites // Ann Neurol. 1995. Vol. 38, No. 1. P. 102–110. DOI: 10.1002/ana.410380117
23. Panchenko A.V., Popovich I.G., Egormin P.A., et al. Biomarkers of aging, life span and spontaneous carcinogenesis in the wild type and HER-2 transgenic FVB/N female mice // Biogerontology. 2016. Vol. 17, No. 2. P. 317–324. DOI: 10.1007/s10522-015-9611-y
24. Gregg R.W., Molepo J.M., Monpetit V.J., et al. Cisplatin neurotoxicity: the relationship between dosage, time, and platinum concentration in neurologic tissues, and morphologic evidence of toxicity // J Clin Oncol. 1992. Vol. 10, No. 5. P. 795–803. DOI: 10.1200/JCO.1992.10.5.795
25. Sisignano M., Baron R., Scholich K., Geisslinger G. Mechanism-based treatment for chemotherapy-induced peripheral neuropathic pain // Nat Rev Neurol. 2014. Vol. 10, No. 12. P. 694–707. DOI: 10.1038/nrneurol.2014.211
26. Staff N.P., Grisold A., Grisold W., Windebank A.J. Chemotherapy-induced peripheral neuropathy: A current review // Ann Neurol. 2017. Vol. 81, No. 6. P. 772–781. DOI: 10.1002/ana.24951
27. Tsygan N.V., Trashkov A.P., Litvinenko I.V., et al. Autoimmunity in acute ischemic stroke and the role of blood-brain barrier: the dark side or the light one? // Frontiers of Medicine. 2019. Vol. 13, No. 4. P. 420–426. DOI: 10.1007/s11684-019-0688-6
28. Tzakos A.G., Troganis A., Theodorou V., et al. Structure and function of the myelin proteins: current status and perspectives in relation to multiple sclerosis // Curr Med Chem. 2005. Vol. 12, No. 13. P. 1569–1587. DOI: 10.2174/0929867054039026
29. Wolf S., Barton D., Kottschade L., et al. Chemotherapy-induced peripheral neuropathy: prevention and treatment strategies // Eur J Cancer. 2008. Vol. 44, No. 11. P. 1507–1515. DOI: 10.1016/j.ejca.2008.04.018
30. Wongtawatchai T., Agthong S., Kaewsema A., Chentanez V. Altered phosphorylation of mitogen-activated protein kinases in dorsal root ganglia and sciatic nerve of rats with cisplatin-induced neuropathy // Asian Biomed (Res Rev News). 2012. Vol. 6. P. 397–411.

REFERENCES

1. Vasil'ev AG, Komyakov BK, Tagirov NS, Musaev SA. Percutaneous nephrolithitripsy in the treatment of coral calculus nephrolithiasis. *Herald of North-Western State Medical University named after I.I. Mechnikov*. 2009;(4(33)):183–186 (In Russ.)
2. Guidelines for the maintenance and use of laboratory animals. 8th edition. Belozercevoj IV, Blinova DV, Krasil'shchikovoj MS, eds. Moscow: IRBIS; 2017. 336 p. (In Russ.)
3. Sostojanie onkologicheskoj pomoshhi naseleniju Rossii v 2021 godu. Kaprin AD, Starinskiy VV, Shahzadova AO, eds. Moscow: MNIOI im. P.A. Gercena — filial FGBU "NMIC radiologii" Minzdrava Rossii; 2022. 239 p. (In Russ.)
4. Tagirov NS, Nazarov TH, Vasil'ev AG, et al. The experience of using percutaneous nephrolithotripsy and contact ureterolithotripsy in the complex treatment of urolithiasis. *Preventive and Clinical Medicine*. 2012;(4(45)):30–33. (In Russ.)
5. Trashkov AP, Brus TV, Vasil'ev AG, Artemenko MR. Biochemical profile of rats with non-alcoholic fatty liver disease of various gravity and its correction with Remaxol. *Pediatrician (St. Petersburg)*. 2017;8(4):78–85. (In Russ.) DOI: 10.17816/PED8478–85
6. Trashkov AP, Vasil'ev AG, Kovalenko AL, Tagirov NS. Metabolic therapy of nephrolithiasis in two different rat models of kidney disease. *Experimental and Clinical Pharmacology*. 2015;78(3):17–21. (In Russ.)
7. Trashkov AP, Vasil'ev AG, Cygan NV, et al. Antithrombotic therapy in oncology: contemporary concepts and pending problems. *Pediatrician (St. Petersburg)*. 2012;3(2):3–19. (In Russ.)
8. Trashkov AP, Panchenko AV, Kayukova ES, et al. Lejkemija P-388 u myshej linii CDF1 kak test-sistema

opuhol-associirovannogo neoangiogeneza i giperkoaguljacii. *Byulleten Eksperimental'noj Biologii i Mediciny*. 2014;158(10):500–502. (In Russ.)
9. Hajcev NV, Vasil'ev AG, Trashkov AP, et al. The influence of sex and age upon response of white rats to hypoxic hypoxia. *Pediatrician (St. Petersburg)*. 2015;6(2):71–77. (In Russ.)
10. Authier N, Gillet JP, Fialip J, et al. An animal model of nociceptive peripheral neuropathy following repeated cisplatin injections. *Exp Neurol*. 2003;182(1):12–20. DOI: 10.1016/s0014-4886(03)00003-7
11. Bland M. An Introduction to Medical Statistics. 3rd edition. Oxford Medical Publications. 2000. 448 p.
12. Boyle FM, Wheeler HR, Shenfield GM. Amelioration of experimental cisplatin and paclitaxel neuropathy with glutamate. *J Neuro-Oncol*. 1999;41(2):107–116. DOI: 10.1023/a:1006124917643
13. Soussain C, Ricard D, Fike JR, et al CNS complications of radiotherapy and chemotherapy. *Lanset*. 2009;374(9701): 1639–1651. DOI: 10.1016/S0140-6736(09)61299-X
14. Carozzi V, Canta A, Chiorazzi A, Cavaletti G. Chemotherapy-induced peripheral neuropathy: what do we know about mechanisms? *Neurosci Lett*. 2015;596:90–107. DOI: 10.1016/j.neulet.2014.10.014
15. Dalmau J, Tüzün E, Wu HY, et al. Paraneoplastic anti-N-methyl-D-aspartate receptor encephalitis associated with ovarian teratoma. *Ann Neurol*. 2007;61(1):25–36. DOI: 10.1002/ana.21050
16. Deber CM, Reynolds SJ. Central nervous system myelin: structure, function, and pathology. *Clin Biochem*. 1991; 24(2):113–134. DOI: 10.1016/0009-9120(91)90421-a
17. Deber CM, Liu LP, Wang C. Perspective: peptides as mimics of transmembrane segments in proteins. *J Pept Res*. 1999;54(3)200–205. DOI: 10.1034/j.1399-3011.1999.00118.x
18. Directive 2010/63/EU of the European Parliament and of the Council. *Official Journal of the European Union*. Retrieved 16 August 2020.
19. Dropcho EJ, Furneaux H, Chen YT, et al. Expression of the CDR brain protein by tumors from patients with paraneoplastic cerebellar degeneration (Abstract). *Ann Neurol*. 1988;24:121–2.
20. Garcia JH, Wagner S, Liu KF, Hu XJ. Neurological deficit and extent of neuronal necrosis attributable to middle cerebral artery occlusion in rats. Statistical validation. *Stroke*. 1995;26(4):627–634. discussion 635. DOI: 10.1161/01.str.26.4.627
21. Kanikannan MA, Sirisha Y, Uppin MS, et al. Incidence and spectrum of paraneoplastic neurological syndromes: single center study. *J Neurooncol*. 2015;125(1):197–206. DOI: 10.1007/s11060–015–1898–7
22. Manley GT, Smitt PS, Dalmau J, et al. Hu antigens: Reactivity with hu antibodies, tumor expression, and major immunogenic sites. *Ann Neurol*. 1995;38(1):102–110. DOI: 10.1002/ana.410380117
23. Panchenko AV, Popovich IG, Egormin PA, et al. Biomarkers of aging, life span and spontaneous carcinogenesis in the wild type and HER-2 transgenic FVB/N female mice. *Biogerontology*. 2016;17(2):317–324. DOI: 10.1007/s10522-015-9611-y
24. Gregg RW, Molepo JM, Monpetit VJ, et al. Cisplatin neurotoxicity: the relationship between dosage, time, and platinum concentration in neurologic tissues, and morphologic evidence of toxicity. *J Clin Oncol*. 1992;10(5):795–803. DOI: 10.1200/JCO.1992.10.5.795
25. Sisignano M, Baron R, Scholich K, Geisslinger G. Mechanism-based treatment for chemotherapy-induced peripheral neuropathic pain. *Nat Rev Neurol*. 2014;10(12): 694–707. DOI: 10.1038/nrneurol.2014.211
26. Staff NP, Grisold A, Grisold W, Windebank AJ. Chemotherapy-induced peripheral neuropathy: A current review. *Ann Neurol*. 2017;81(6):772–781. DOI: 10.1002/ana.24951
27. Tsygan NV, Trashkov AP, Litvinenko IV, et al. Autoimmunity in acute ischemic stroke and the role of blood-brain barrier: the dark side or the light one? *Frontiers of Medicine*. 2019;13(4):420–426. DOI: 10.1007/s11684-019-0688-6
28. Tzakos AG, Troganis A, Theodorou V, et al. Structure and function of the myelin proteins: current status and perspectives in relation to multiple sclerosis. *Curr Med Chem*. 2005;12(13):1569–1587. DOI: 10.2174/0929867054039026
29. Wolf S, Barton D, Kottschade L, et al. Chemotherapy-induced peripheral neuropathy: prevention and treatment strategies. *Eur J Cancer*. 2008;44(11): 1507–1515. DOI: 10.1016/j.ejca.2008.04.018
30. Wongtawatchai T, Agthong S, Kaewsema A, Chentanez V. Altered phosphorylation of mitogen-activated protein kinases in dorsal root ganglia and sciatic nerve of rats with cisplatin-induced neuropathy. *Asian Biomed (Res Rev News)*. 2012;6:397–411.

◆ Информация об авторах

Тамара Давидовна Гаглоева — мл. научн. сотр., Центр доклинических и клинических исследований, ФГБУ «Петербургский институт ядерной физики им. Б.П. Константинова Национального исследовательского центра „Курчатовский институт"», Гатчина, Ленинградская обл., Россия; мл. научн. сотр., Ресурсный центр нейрокогнитивных исследований, ФГБУ «Национальный исследовательский центр „Курчатовский институт"», Москва, Россия. eLibrary SPIN: 1056-5503; e-mail: gagloeva_td@pnpi.nrcki.ru

◆ Information about the authors

Tamara D. Gagloeva — Junior Research Associate, Center of Preclinical and Clinical Research, B.P. Konstantinov Petersburg Nuclear Physics Institute of NRC "Kurchatov Institute", Gatchina, Leningrad Region, Russia; Junior Research Associate, Neorocognitive Research Resource Center, National Research Centre "Kurchatov Institute", Moscow, Russia. eLibrary SPIN: 1056-5503; e-mail: gagloeva_td@pnpi.nrcki.ru

◆ Информация об авторах

Александр Петрович Трашков — канд. мед. наук, заведующий, Центр доклинических и клинических исследований. ФГБУ «Петербургский институт ядерной физики им. Б.П. Константинова Национального исследовательского центра „Курчатовский институт"», Гатчина, Ленинградская обл., Россия. eLibrary SPIN: 4231-1258; e-mail: trashkov_ap@pnpi.nrcki.ru

Александр Игоревич Будько — лаборант-исследователь, Центр доклинических и клинических исследований. ФГБУ «Петербургский институт ядерной физики им. Б.П. Константинова Национального исследовательского центра „Курчатовский институт"», Гатчина, Ленинградская обл., Россия. E-mail: budko_ai@pnpi.nrcki.ru

Юлия Александровна Левкова — лаборант-исследователь, Центр доклинических и клинических исследований. ФГБУ «Петербургский институт ядерной физики им. Б.П. Константинова Национального исследовательского центра „Курчатовский институт"», Гатчина, Ленинградская обл., Россия. E-mail: levkova_ja@pnpi.nrcki.ru

Андрей Николаевич Петровский — канд. мед. наук, доцент, ст. научн. сотр., Центр доклинических и клинических исследований. ФГБУ «Петербургский институт ядерной физики им. Б.П. Константинова Национального исследовательского центра „Курчатовский институт"», Гатчина, Ленинградская обл., Россия. E-mail: petrovskiy_an@pnpi.nrcki.ru

Антон Борисович Черепов — ведущий инженер, Ресурсный центр нейрокогнитивных исследований. ФГБУ «Национальный исследовательский центр "Курчатовский институт"», Москва, Россия. E-mail: cherepov_ab@nrcki.ru

Николай Васильевич Цыган — д-р мед. наук, доцент, вед. научн. сотр., Центр доклинических и клинических исследований, ФГБУ «Петербургский институт ядерной физики им. Б.П. Константинова Национального исследовательского центра „Курчатовский институт"», Гатчина, Ленинградская обл., Россия; заместитель начальника, кафедра нервных болезней, ФГБВОУ ВО «Военно-медицинская академия им. С.М. Кирова» Министерства обороны Российской Федерации, Санкт-Петербург, Россия. E-mail: tsygan_nv@pnpi.nrcki.ru

Виктор Георгиевич Антонов — д-р мед. наук, профессор, профессор кафедры биологической химии. ФБОУ ВО «Санкт-Петербургский государственный педиатрический медицинский университет» Минздрава России, Санкт-Петербург, Россия. E-mail: Mulit7@mail.ru

Мария Александровна Пахомова — ст. научн. сотр., Научно-исследовательский центр. ФГБОУ ВО «Санкт-Петербургский государственный педиатрический медицинский университет» Минздрава России, Санкт-Петербург, Россия. E-mail: mariya.pahomova@mail.ru

◆ Information about the authors

**Alexander P. Trashkov* — MD, PhD, Head, Center of Preclinical and Clinical Research. B.P. Konstantinov Petersburg Nuclear Physics Institute of NRC "Kurchatov Institute", Gatchina, Leningrad Region, Russia. eLibrary SPIN: 4231-1258; e-mail: trashkov_ap@pnpi.nrcki.ru

Alexander I. Budko — MD, PhD, Laboratory Researcher, Center of Preclinical and Clinical Research. B.P. Konstantinov Petersburg Nuclear Physics Institute of NRC "Kurchatov Institute", Gatchina, Leningrad Region, Russia. E-mail: budko_ai@pnpi.nrcki.ru

Yuliya A. Levkova — Laboratory researcher. Center of Preclinical and Clinical Research, B.P. Konstantinov Petersburg Nuclear Physics Institute of NRC "Kurchatov Institute", Gatchina, Leningrad Region, Russia. E-mail: levkova_ja@pnpi.nrcki.ru

Andrey N. Petrovskiy — MD, PhD, Senior Research Associate, Center of Preclinical and Clinical Research, B.P. Konstantinov Petersburg Nuclear Physics Institute of NRC "Kurchatov Institute", Gatchina, Leningrad Region, Russia. E-mail: petrovskiy_an@pnpi.nrcki.ru

Anton B. Cherepov — Leading Engeneer, Resourse Center of Neurocognitive Technologies. National Research Centre "Kurchatov Institute", Moscow, Russia. E-mail: cherepov_ab@nrcki.ru

Nikolay V. Tsygan — MD, PhD, Dr. Sci. (Med.), Assistant Professor, Leading Research Associate, Center of Preclinical and Clinical Research, B.P. Konstantinov Petersburg Nuclear Physics Institute of NRC "Kurchatov Institute", Gatchina, Leningrad Region, Russia; Vice-Head, Department of the Nervous Diseases, Kirov Military Medical Academy, Saint Petersburg, Russia. E-mail: tsygan_nv@pnpi.nrcki.ru

Viktor Georgievich Antonov — MD, PhD, Dr. Sci. (Med.), Professor, Professor of the Department of Biological Chemistry. St. Petersburg State Pediatric Medical University, Ministry of Health of the Russian Federation, Saint Petersburg, Russia. E-mail: Mulit7@mail.ru

Mariya A. Pahomova — Senior Research Associate, Research Center. St. Petersburg State Pediatric Medical University, Ministry of Health of the Russian Federation, Saint Petersburg, Russia. E-mail: mariya.pahomova@mail.ru

* Автор, ответственный за переписку / Corresponding author

DOI: https://doi.org/10.17816/PED13673-84
Обзорная статья

ЭПИДЕРМАЛЬНЫЕ НЕВУСЫ И СИНДРОМЫ ЭПИДЕРМАЛЬНЫХ НЕВУСОВ В ПРАКТИКЕ ПЕДИАТРА (ОБЗОР ЛИТЕРАТУРЫ)

© И.А. Горланов, Л.М. Леина, И.Р. Милявская, О.К. Минеева, С.Ю. Куликова, К.В. Артамонов

Санкт-Петербургский государственный педиатрический медицинский университет, Санкт-Петербург, Россия

Для цитирования: Горланов И.А., Леина Л.М., Милявская И.Р., Минеева О.К., Куликова С.Ю., Артамонов К.В. Эпидермальные невусы и синдромы эпидермальных невусов в практике педиатра (обзор литературы) // Педиатр. – 2022. – Т. 13. – № 6. – С. 73–84. DOI: https://doi.org/10.17816/PED13673-84

Эпидермальные невусы представляют собой гамартомы эктодермального происхождения. Синдромы эпидермальных невусов определяются как эпидермальный невус с вовлечением других систем органов. Эпидермальные невусы проявляются кожным мозаицизмом. Мозаицизм может возникнуть вследствие постзиготных соматических мутаций. Эпидермальные невусы обычно расположены по линиям Блашко. Выделяют органоидные (невус сальных желез, комедоновый невус, эккринный невус) и неорганоидные (кератиноцитарный, воспалительный линейный веррукозный) эпидермальные невусы. Эпидермальные невусы могут сочетаться с внекожными пороками развития — скелетными аномалиями, неврологическими изменениями, пороками глаз — и тогда речь может идти о синдроме эпидермального невуса. Наличие у ребенка крупных эпидермальных невусов и невусов, расположенных на лице и волосистой части головы, требует мультидисциплинарного подхода с участием педиатра, невролога, офтальмолога и генетика. В настоящее время описано несколько четко выраженных синдромов эпидермального невуса, характеризующихся органоидными и неоргароидными (кератоцитарными) невусами: синдром Шиммельпеннинга, пигментокератотический факоматоз, синдром невуса Беккера, синдром комедонового невуса, синдром ангорского волосяного невуса, синдром Протея и CHILD-синдром (акроним от английского названия «congenital hemidisplasia with ichthiosiform nevus and limb defects» — врожденная гемидисплазия с ихтиозиформным невусом и дефектами конечностей). Таким образом, наблюдение за пациентами с синдромами эпидермального невуса должно быть индивидуальным и включать в себя тщательно собранный анамнез, клиническое обследование и, при необходимости, генетическое тестирование. Как правило, дети с небольшим изолированным эпидермальным невусом не требуют дальнейшего обследования.

Ключевые слова: эпидермальный невус; синдром эпидермального невуса; мозаицизм; линии Блашко; невус сальных желез; синдром Шиммельпеннинга; CHILD-синдром.

Поступила: 17.10.2022 **Одобрена:** 23.11.2022 **Принята к печати:** 30.12.2022

DOI: https://doi.org/10.17816/PED13673-84
Review Article

EPIDERMAL NEVI AND EPIDERMAL NEVUS SYNDROMES IN PEDIATRIC PRACTICE. REVIEW

© Igor A. Gorlanov, Larisa M. Leina, Irina R. Milyavskaya, Olga K. Mineeva, Larisa Yu. Kulikova, Kirill V. Artamonov

St. Petersburg State Pediatric Medical University, Saint Petersburg, Russia

For citation: Gorlanov IA, Leina LM, Milyavskaya IR, Mineeva OK, Kulikova LYu, Artamonov KV. Epidermal nevi and epidermal nevus syndromes in pediatric practice. Review. *Pediatrician (St. Petersburg)*. 2022;13(6):73–84. DOI: https://doi.org/10.17816/PED13673-84

Epidermal nevi are hamartomas of ectodermal origin. Epidermal nevus syndromes are defined as the presence of an epidermal nevus with the involvement of other organ systems. Epidermal nevi are a manifestation of cutaneous mosaicism. Mosaicism may result from postzygotic somatic mutations. Epidermal nevi are usually located along the Blaschko's lines. There are organoid (sebaceous nevus, comedonic nevus, eccrine nevus) and non-organoid epidermal nevus (keratinocytic epidermal nevus, inflammatory linear verrucous epidermal nevus). Epidermal nevi can be combined with extracutaneous malformations: skeletal anomalies, neurological changes, eye defects, and then it can be related with epidermal nevus syndrome. The presence in a child of large epidermal nevi and nevi located on the face and scalp requires a multidisciplinary approach involving a pediatrician, neurologist, ophthalmologist and geneticist. Currently, several well-defined epidermal nevus syndromes characterized by organoid and non-organoid (keratocytic) nevi have been described: Schimmelpenning's syndrome, phakomatosis pigmentosa, Becker's nevus syndrome, comedonal nevus syndrome, angora hairy nevus syndrome, Proteus' syndrome, and CHILD syndrome (congenital hemidisplasia with ichthiosiform nevus and limb defects). Thus, follow-up of patients with epidermal nevus syndromes should be individualized and include a thorough history, clinical examination, and, if necessary, genetic testing. Typically, children with small, isolated epidermal nevus do not require further evaluation.

Keywords: epidermal nevus; epidermal nevus syndrome; mosaicism; Blaschko lines; sebaceous nevus; Schimmelpenning syndrome; CHILD syndrome.

Received: 17.10.2022 **Revised:** 23.11.2022 **Accepted:** 30.12.2022

Эпидермальные невусы представляют собой гамартомы эктодермального происхождения [13]. Гамартома — это врожденный порок развития с опухолевидным внешним видом вследствие аномалии в распределении или пропорции зрелых тканевых элементов. Однако это не новообразование, так как ткани не имеют автономного роста [4]. Эпидермальные невусы выявляются у одного из 1000 живых новорожденных, у 80 % детей высыпания возникают в течение первого года жизни, реже — в возрасте до 14 лет [14, 31].

Синдромы эпидермальных невусов определяются как наличие эпидермального невуса с вовлечением других систем органов [22, 23, 31].

Эпидермальные невусы традиционно классифицируют в соответствии с их морфологией. В последние годы были описаны их новые варианты, а достижения в области генетики способствовали лучшей характеристике этих поражений и объясняли их связи с некоторыми внекожными проявлениями [8, 13].

Эпидермальные невусы проявляются кожным мозаицизмом. Мозаицизм представляет собой существование генетически различающихся клеток в пределах одного организма [1, 25, 28]. Мозаицизм может возникнуть вследствие постзиготных соматических мутаций. Эпидермальные невусы обычно расположены по линиям Блашко, которые были описаны более 100 лет назад. Они соответствуют линиям миграции и пролиферации эпидермальных клеток в ходе эмбриогенеза [18, 21, 33]. Впервые эпидермальный невус, расположенный по линиям Блашко, был описан в 1901 г. [28]. Мутации, возникающие в ранние периоды эмбриогенеза, приводят к более крупным дефектам из-за большего потенциала дифференцировки мутировавшей клетки. В то же время небольшие эпидермальные невусы являются результатом поздней мутации в эктодермальном предшественнике [10].

Выделяют органоидные (невус сальных желез, комедоновый невус, эккринный невус) и неорганоидные (кератиноцитарный, воспалительный линейный веррукозный) эпидермальные невусы [23].

Невус сальных желез (невус Jadassohn или nevus sebaceous) — наиболее часто встречаемый органоидный невус, составляющий примерно 50 % всех эпидермальных невусов. Он возникает у одного из 1000 новорожденных [17, 29].

Невус сальных желез — органоидная гамартома придатков кожи, имеющаяся уже при рождении. Он был впервые описан Josef Jadasson в 1895 г. [24, 29]. Чаще всего невус сальных желез располагается на волосистой части головы и на лице, реже на других участках тела [12, 14]. Высыпания представлены одиночной желтой или желто-оранжевой бляшкой с бархатистой поверхностью. Размер бляшки составляет от одного до нескольких сантиметров. Форма очага может быть округлой, овальной или линейной. Естественная тенденция развития невуса сальных желез состоит в прохождении трех стадий, которые были впервые описаны в 1965 г. [24, 29]. При рождении бляшка нередко выступает над поверхностью кожи, что может быть связано с влиянием андрогенов матери на сальные железы ребенка (рис. 1).

С возрастом невус становится более плоским, а в пубертатный период вновь начинает возвышаться над уровнем кожи, что связано с пролиферацией сальных желез под влиянием андрогенов (рис. 2).

Рис. 1. Невус сальных желез, очаг без волос округлой формы, желтоватого цвета в области волосистой части головы у грудного ребенка

Fig. 1. Nevus of the sebaceous glands, a focus without hair, rounded, yellowish in the area of the scalp in an infant

Рис. 2. Невус сальных желез, овальная, выступающая, оранжевого цвета бляшка с зернистой поверхностью на волосистой части головы

Fig. 2. Nevus of the sebaceous glands, oval, protruding, orange-colored plaque with a granular surface on the scalp

Волосы в очаге не растут. Рост невуса происходит пропорционально росту ребенка [13]. Заключительная стадия характеризуется появлением узелков или опухолей с наличием тонких телеангиэктазий [24]. В третьей, или неопластической, стадии многими наблюдениями подтверждена возможность развития вторичных опухолей, которые обычно возникают во взрослом возрасте. Клинические признаки, указывающие на неопластическую трансформацию, включают быстрое увеличение невуса в размерах, появления узловатости или изъязвления в очаге [24]. По данным литературы, среди опухолей наиболее часто встречаются трихобластома, сосочковая сирингоцистоаденома и базальноклеточная карцинома. К счастью эти опухоли редко возникают в детском возрасте [29].

Диагноз невуса сальных желез обычно ставится на основании клинических проявлений. Иногда помогает дерматоскопия. В атипичных случаях может потребоваться гистологическое исследование. В периоде новорожденности дифференциальный диагноз проводят, прежде всего, с *aplasia cutis*, при которой с рождения на коже отмечается язвенный дефект или атрофия.

Учитывая возможность злокачественного перерождения опухолей и по косметическим показаниям, возможно хирургическое удаление невуса до наступления пубертатного периода, пока не началась пролиферация сальных желез и невус не увеличился в размерах [24, 29].

Обычно невус сальных желез существует изолированно, без аномалий со стороны других органов. Однако синдром Шиммельпеннинга представляет собой вариант синдрома эпидермального невуса, характеризующийся наличием одного или нескольких сальных невусов с аномалиями глазной, сердечной, скелетной и нервной систем [12].

Комедоновый невус (nevus comedonicus) — редкая гамартома сально-волосяного комплекса. Он развивается из сально-волосяного фолликула и проявляется линейно расположенными мелкими и крупными сгруппированными комедонами [13].

Комедоновый невус — спорадическое ненаследственное заболевание. Его патогенез связан с соматическими мутациями, которые происходят в гене *FGFR2* (fibroblast growth factor receptor — рецептор фактора роста фибробластов).

На коже встречаются линейно расположенные группы фолликулов, содержащие пигментированные кератиновые пробки, открытые и закрытые комедоны. Обычно они существуют с рождения. Большинство невусов унилатеральны и располагаются на лице, конечностях или туловище. В некоторых случаях возникают элементы, напоминающие акне. Изредка описывают появление невуса в более позднем возрасте.

Диагноз ставится клинически. При гистологическом исследовании выявляется наличие гиперкератоза и акантоза фолликулов с расширенными устьями, заполненными кератиновыми массами. Дифференциальный диагноз проводится с комедональными угрями, которые обычно расположены симметрично [13].

Специального лечения не существует. Незначительный эффект дают топические и оральные ретиноиды.

Кератиноцитарный эпидермальный невус — это неорганоидная гамартома кератиноцитов, которая существует с рождения или может появиться в первые месяцы жизни ребенка и значительно реже в более старшем возрасте [16]. У 95 % пациентов невус возникает в возрасте до 7 лет. Гистологически различают неэпидермолитический эпидермальный невус, эпидермолитический и воспалительный линейный бородавчатый эпидермальный невус.

Расположение высыпаний по линиям Блашко подтверждает соматический мозаицизм. При кератиноцитарном эпидермальном невусе описана активация соматических мутаций *RAS* [20, 23].

При *эпидермолитическом невусе* имеются мутации в генах кератина 1 и 10, которые наследуются по доминантному типу. У пациентов с эпидермолитическим эпидермальным невусом в следующем поколении может развиться эпидермолитический гиперкератоз (врожденная буллезная ихтиозиформная эритродермия Брока).

Кератиноцитарный эпидермальный невус (веррукозный эпидермальный невус) может существовать с рождения или появляться чуть позже, но его рост и возникновение новых элементов продолжается и в старшем возрасте. Высыпания представлены локализованными или диффузными веррукозными папулами желтовато-коричневого или темно-коричневого цвета, расположенными по линиям Блашко. Невус располагается на туловище и конечностях и обычно не переходит среднюю линию [23]. Веррукозный эпидермальный невус, поражающий обширную площадь, называется системным эпидермальным невусом [9] (рис. 3–5).

Воспалительный линейный бородавчатый эпидермальный невус (ILVEN — inflammatory linear verrucous epidermal nevus) обычно возникает в первый год жизни. Клинически он проявляется разновеликими розовыми шелушащимися папулами, которые сливаются в линейные бляшки, расположенные по линиям Блашко. Пациентов беспокоит зуд (рис. 6).

Рис. 3. Эпидермальный невус. Гиперкератотические папулы расположенные по линиям Блашко
Fig. 3. Epidermal nevus. Hyperkeratotic linear papules along Blaschko's lines

Рис. 4. Эпидермальный невус. Гиперкератотические папулы желтого цвета, расположенные по линиям Блашко
Fig. 4. Epidermal nevus. Hyperkeratotic linear yellow papules along Blaschko's lines

Рис. 5. Эпидермальный невус на подошве, гиперкератотические папулы, расположенные по линиям Блашко
Fig. 5. Epidermal nevus on the sole, hyperkeratotic papules located along Blaschko's lines

Рис. 6. Воспалительный линейный бородавчатый эпидермальный невус
Fig. 6. Inflammatory linear verrucous epidermal nevus

Диагноз ставится на основании клинических проявлений. При гистологическом исследовании выявляется гиперкератоз, акантоз и папилломатоз. При воспалительном эпидермальном невусе изменения напоминают псориазиформные [6].

Дифференциальный диагноз проводится с вирусными бородавками, которые не располагаются линейно и могут самопроизвольно разрешаться. CHILD-синдром имеет другие дополнительные клинические признаки. При синдроме недержания пигмента отмечается четкая стадийность течения заболевания, и в конечной стадии элементы не выступают над поверхностью кожи. Полосовидный лишай (*Lichen striatus*) появляется в более старшем возрасте и образован эритематозными папулезными элементами. Для обнаружения сопутствующих аномалий необходима консультация невролога, окулиста и рентгенограмма костей.

Кератиноцитарный линейный невус редко ассоциируется с развитием злокачественных опухолей. В лечении применяют топические и системные ретиноиды.

Эпидермальные невусы могут сочетаться с внекожными пороками развития: скелетными аномалиями, неврологическими изменениями, пороками глаз. Иногда возникают неоплазии, чаще — опухоли почек.

СИНДРОМ ЭПИДЕРМАЛЬНОГО НЕВУСА

Это общий термин, используемый для описания эпидермальных невусов в сочетании с синдромальными признаками. Первым был подробно изучен синдром Шиммельпеннинга, но в последующие годы выявлены многочисленные родственные синдромы. Эти взаимосвязанные синдромы имеют общие кожные, неврологические, скелетные и офтальмологические признаки. В настоящее время описано несколько четко выраженных синдромов эпидермального невуса, характеризующиеся органоидными и неорганоидными (кератоцитарными) невусами [4, 23, 36].

Синдромы эпидермального невуса, характеризующиеся органоидными невусами

Эта группа включает следующие заболевания [23]:

- синдром Шиммельпеннинга;
- пигментокератотический факоматоз;
- синдром комедонового невуса;
- синдром ангорского волосяного невуса;
- синдром невуса Беккера.

Синдром Шиммельпеннинга. Этот синдром включает сальные невусы, дефекты головного мозга, глаз или костей (рис. 7).

Фенотип был подробно описан в 1957 г. Густавом Шиммельпеннингом [5, 32]. Синдром Шиммельпеннига входит в группу мозаичных RAS-патий, которые, как считается, вызываются спорадическими постзиготными мозаичными мутациями в генах *RAS*, которые являются важными компонентами пути передачи сигнала, участвующего в росте клеток. Соматическая мутация в трех онкогенах, *HRAS, KRAS* и *NRAS,* документально подтверждена в литературе как ответственная за изолированный сальный невус. Эти мутации могут предрасполагать к развитию вторичных опухолей в сальных невусах [19]. Неврологические нарушения при синдроме Шиммельпеннинга включают умственную отсталость, судороги, гемипарез и структурные аномалии головного мозга и черепа. Могут также встречаться аномалии скелета (кифосколиоз, деформации конечностей, черепно-лицевые дефекты) и нарушения со стороны глаз, такие как колобома, помутнение роговицы, эпибульбарные липодермоиды [5, 11, 23, 29, 32, 37].

Синдром комедонового невуса был описан в 1978 г. Он характеризуется сочетанием комедонового невуса с ипсилатеральными глазными (катаракта, эрозии роговицы), скелетными (сколиоз, синдактилия и др.) или неврологическими дефектами (микроцефалия, умственная отсталость). В виде исключения внекожные аномалии также могут располагаться контралатерально [23, 35].

Пигменто-кератотический факоматоз. Термин «пигменто-кератотический факоматоз» используют при сочетании органоидного эпидермального невуса с дифференцировкой сальных желез и крапчатого лентигинозного невуса [26, 27, 36].

Распределение сального невуса обычно соответствует линиям Блашко, тогда как лентигинозный невус может располагаться в виде сегментарной «шахматной доски». Меланоцитарная часть в младенчестве может проявляться как сегментарное желтовато-коричневое пятно, а затем в позднем детстве внутри него возникают более темные участки.

Важно понимать, что у новорожденных и младенцев ассоциированный пятнистый лентигинозный невус может быть представлен в виде большого пятна цвета «кофе с молоком» (café au lait macule), тогда как типичные папулезные и пятнистые гиперкератотические высыпания будут развиваться в более позднем возрасте.

К неврологическим признакам пигментокератотического факоматоза относятся умственная отсталость, судороги, гемипарез, сенсорная нейропатия, мышечная слабость. В литературе описаны случаи односторонней ренальной гипоплазии при данном синдроме [34].

Синдром невуса Беккера. Термин «синдром невуса Беккера» был предложен в 1997 г. [23]. Как ни парадоксально, этот тип до сих пор чаще диагностируется у женщин, поскольку ипсилатеральная гипоплазия груди у мужчин менее заметна. Заболевание может сопровождаться скелетными аномалиями и изменениями со стороны мышц (табл. 1).

Невус Беккера представляет собой органоидный эпидермальный невус, проявляющейся одним или несколькими гиперпигментированными пятнами, которые, в отличие от большинства других эпидермальных невусов, не следуют линиям Блашко, а вместо этого расположены в шахматном порядке и покрыты темными волосами. Невус имеет причудливые очертания, напоминающие архипелаг. Преобладание случаев заболевания у мужчин можно объяснить андрогенной зависимостью этого невуса, вызывающего характерный гипертрихоз у мужчин постпубертатного возраста [23] (рис. 8).

Синдром ангорского волосяного невуса (синдром Шаудера). Ангорский волосяной невус характеризуется довольно широкими полосовидными участками, покрытыми длинными гладкими белыми волосами, напоминающими ангорские волосы, и растущими из расширенных устьев фолликулов. В литературе описаны данные поражения кожи в сочетании с микроцефалией, умственной отсталостью, судорожными припадками, а также деформированными ушными раковинами и нарушениями со стороны глаз [23].

Синдромы эпидермального невуса, характеризующиеся кератиноцитарными невусами

Эти синдромы определяются наличием неорганоидных эпидермальных невусов, дифференцированных исключительно из кератиноцитов, с ними ассоциируются два генетических синдрома: синдром Протея и CHLD-синдром.

Синдром Протея. Название «синдром Протея» было предложено для объяснения разнообразия

Таблица 1 / Table 1

Особенности синдрома невуса Беккера [23]
Features of Becker nevus syndrome [23]

Кожные проявления / Skin manifestations	Ипсилатеральная гипоплазия груди / Ipsilateral breast hypoplasia
	Пятнистая гипоплазия экстрамаммарной жировой ткани / Patchy hypoplasia of extramammary fatty tissue
	Дополнительные соски / Supernumerary nipples
Скелетные аномалии / Skeletal anomalies	Сколиоз / Scoliosis
	Позвоночные дефекты / Vertebral defects
	Сращенные или добавочные шейные ребра / Fused or accessory cervical ribs
	Воронкообразная деформация грудной клетки / Pectus excavatum
	Асимметрия лопаток / Asymmetry of scapulae
	Короткая конечность / Short limb
	Гипоплазия или отсутствие ипсилатеральных мышц плечевого пояса / Segmental odontomaxillary hypoplasia or dysplasia
Изменения со стороны мышц / Muscle changes	Гипоплазия или отсутствие ипсилатеральных мышц плечевого пояса / Hypoplasia or absence of ipsilateral muscles of the shoulder girdle

Рис. 7. Синдром Шиммельпеннинга. На туловище систематизированный сальный невус
Fig. 7. Schimmelpenning syndrome. There is a systematized sebaceous nevus on the body

Рис. 8. Невус Беккера. Крупный очаг неправильной формы, покрытый темными волосами
Fig. 8. Nevus Becker. A large lesion of irregular shape covered with dark hair

клинических проявлений у разных пациентов [23]. Несколько лет спустя было высказано предположение, что эта изменчивость отражает мозаицизм постзиготной летальной мутации, которая не может выжить, когда присутствует в зиготе.

Синдром Протея характеризуется непропорциональным прогрессирующим разрастанием костей, соединительной и жировой ткани, что обычно приводит к заметной асимметрии конечностей или других частей тела и наличием довольно плоского и мягкого эпидермального невуса. При синдроме Протея, наряду с эпидермальным невусом, отмечается макродактилия, асимметричная гемигипертрофия, аномалии черепа, аномалии костей (прогрессирующий кифосколиоз) [23] (табл. 2).

CHILD-синдром. В 1903 г. доктор Отто Сакс впервые описал это заболевание после обследования 8-летней девочки [30]. С тех пор было опубликовано много подобных историй. В 1980 г. была предложена аббревиатура CHILD-синдрома для обозначения врожденной гемидисплазии, ихтиозиформной эритродермии и дефектов конечностей. CHILD-синдром — это акроним от английского названия «congenital hemidisplasia with ichthiosiform nevus and limb defects» — врожденная гемидисплазия с ихтиозиформным невусом и дефектами конечностей [4, 30]. Заболевание является Х-сцепленной доминантной хондродисплазией, встречается исключительно у девочек, для мальчиков оно летально. У пациентов с CHILD-синдром происходит мутация в гене *NSDHL* (3β-гидроксистероидной дегидрогеназы — фермента, участвующего в биосинтезе холестерола) [3, 7].

Ихтиозиформные высыпания на коже отмечаются уже с рождения или в течение первых месяцев жизни. Они представлены желтыми восковидными

Таблица 2 / Table 2

Основные особенности синдрома Протея [23]
Major features of Proteus syndrome [23]

Кожные проявления / Skin manifestations	Кератиноцитарный невус мягкого плоского типа / Keratinocytic nevus of a soft, flat type
	Мозговидные соединительнотканные невусы ладоней или подошв / Cerebriform connective tissue nevi of palms or soles
	Телеангиэктатические невусы / Telangiectatic nevi
	Лимфангиомы, включая кистозную гигрому / Lymphangiomas, including lesions of cystic hygroma
	Пятнистая дермальная гипоплазия / Patchy dermal hypoplasia
Жировая ткань / Adipose tissue	Липомы / Lipomas
	Пятнистая липогипоплазия / Patchy lipohypoplasia
Изменения со стороны скелета / Skeletal	Непропорциональное асимметричное разрастание костей и сопутствующих тканей, особенно черепа, конечностей, ребер и позвонков / Disproportionate, asymmetric overgrowth of bones and accompanying tissues, especially of the skull, limbs, ribs, and vertebrae
Неврологические изменения / Neurologic	Умственная отсталость (обычно легкой степени) / Mental deficiency (usually of mild degree)
	Судороги / Seizures
	Пороки развития головного мозга / Brain malformations
Изменения со стороны внутренних органов / Visceral	Увеличение селезенки / Overgrowth of spleen
	Увеличение вилочковой железы / Overgrowth of thymus
	Кистозные поражения легких / Cystic pulmonary lesions
	Цистаденома яичника / Ovarian cystadenoma

чешуйками, расположенными строго унилатерально и ограниченными срединной линией. Эритематозные шелушащиеся высыпания расположены вдоль линий Блашко. С возрастом высыпания могут уменьшаться или даже спонтанно исчезать. Дефекты конечностей расположены ипсилатерально по отношению к ихтиозу и могут варьировать от гипоплазии пальцев до недоразвития конечностей [15].

Поскольку CHILD-синдром — это нарушение липидного обмена, новая патогенетическая терапия пациентов с CHILD-синдромом с использованием местного применения ловастатина или симвастатина и холестеринового лосьона оказалась весьма успешной [36].

ДИСПАНСЕРНОЕ НАБЛЮДЕНИЕ И ЛЕЧЕНИЕ

Наблюдение за пациентами с синдромами эпидермального невуса должно быть индивидуальным и включать в себя тщательно собранный анамнез, клиническое обследование и, при необходимости, генетическое тестирование. Обследование пациента состоит из осмотра слизистых оболочек, глаз (конъюнктивы, склеры) и волосистой части головы. При осмотре скелета проводится оценка кифосколиоза, походки, длины и размеров конечности для выявления асимметрии. Как правило, дети с небольшим изолированным эпидермальным невусом не требуют дальнейшего обследования. Диагностические и скрининговые лабораторные исследования необходимо проводить при подозрении на отклонения.

Необходимо с подозрением относиться к расположению большого эпидермального невуса на голове и шее, так как это может быть связано с возможными аномалиями головного мозга, включая структурные. Центрофациальное расположение невуса выявлялось в 10 раз чаще у лиц с неврологическими нарушениями (21 % против 2 % у пациентов с невусом в других местах) [11]. Это могут быть судороги, умственная отсталость или значительные задержки в развитии. Любой ребенок с эпидермальным невусом на голове или шее и с задержкой развития должен пройти неврологическое обследование, включая визуализацию головного мозга. Аналогично, при наличии эпидермального невуса на голове и шее необходим и офтальмологический осмотр, потому что встречаются случаи эпидермальных невусов с серьезными поражениями глаз при отсутствии неврологических аномалий [4].

Эпидермальные невусы часто проявляются локализованными или диффузными образованиями на губах, нёбе, деснах, слизистой оболочке щек

и языке. Реже встречается гипертрофия языка, расщелина нёба, высокое сводчатое нёбо и различные аномалии зубов, которые могут быть связаны с новообразованиями полости рта. В этом случае пациентов должны осматривать хирург и стоматолог.

При подозрении на синдромы эпидермального невуса важную роль играет генетическая оценка, поскольку специфическая мутация может содержать ключ к разгадке ассоциированных внекожных проявлений [2, 4, 36].

ДОПОЛНИТЕЛЬНАЯ ИНФОРМАЦИЯ

Вклад авторов. Все авторы внесли существенный вклад в разработку концепции, проведение исследования и подготовку статьи. Прочли и одобрили финальную версию перед публикацией.

Финансирование. Авторы заявляют об отсутствии внешнего финансирования при проведении исследования.

Конфликт интересов. Авторы декларируют отсутствие явных и потенциальных конфликтов интересов, связанных с публикацией настоящей статьи.

ADDITIONAL INFORMATION

Author contribution. Thereby, all authors made a substantial contribution to the conception of the study, acquisition, analysis, interpretation of data for the work, drafting and revising the article, final approval of the version to be published and agree to be accountable for all aspects of the study.

Funding source. This study was not supported by any external sources of funding.

Competing interests. The authors declare that they have no competing interests.

СПИСОК ЛИТЕРАТУРЫ

1. Горбунова В.Н. Молекулярные основы медицинской генетики. Санкт-Петербург: Интермедика, 1999. 212 с.
2. Имянитов Е.Н., Хансон К.П. Молекулярная онкология: клинические аспекты. Санкт-Петербург: СПбМАПО, 2007.
3. Подкаменев А.В., Сырцова А.Р., Кузьминых С.В., и др. Гигантские гемангиомы печени у новорожденных: краткий литературный обзор с описанием двух клинических // Педиатр. 2020. Т. 11, № 5. С. 57–65. DOI: 10.17816/PED11557-65
4. Asch S., Sugarman J.L. Epidermal nevus syndromes: New insights into whorls and swirls // Pediatr Dermatol. 2018. Vol. 35, No. 1. P. 21–29. DOI: 10.1111/pde.13273
5. Bazouti S., Dikhaye M., Dikhaye S., Zizi N. Syndrome de Schimmelpenning–Feuerstein–Mims // Rev Prat. 2020. Vol. 70, No. 5. P. 524.
6. Bertolin-Colilla M., Alcalá R., Deza G., et al. Inflammatory linear verrucous epidermal nevus associated with erosive monoarthritis // Pediatr Dermatol. 2018. Vol. 35, No. 5. P. e291–e293. DOI: 10.1111/pde.13592
7. Bittar M., Happle R., Grzeschik K.H., et al. CHILD syndrome in 3 generations: the importance of mild or minimal skin lesions // Arch Dermatol. 2006. Vol. 142, No. 3. P. 348–351. DOI: 10.1001/archderm.142.3.348
8. Brandling-Bennett H.A., Morel K.D. Epidermal nevi // Pediatr Clin North Am. 2010. Vol. 57, No. 5. P. 1177–1198. DOI: 10.1016/j.pcl.2010.07.004
9. Bygum A., Fagerberg C.R., Clemmensen O.J., et al. Systemic epidermal nevus with involvement of the oral mucosa due to FGFR3 mutation // BMC Med Genet. 2011. Vol. 12. P. 79. DOI: 10.1186/1471-2350-12-79
10. Cheraghlou S., Lim Y., Choate K.A. Mosaicism in genodermatoses // Clin Dermatol. 2020. Vol. 38, No. 4. P. 408–420. DOI: 10.1016/j.clindermatol.2020.03.008
11. Davies D., Rogers M. Review of neurological manifestations in 196 patients with sebaceous naevi // Australas J Dermatol. 2002. Vol. 43. P. 20–23. DOI: 10.1046/j.1440-0960.2002.00546.x
12. Dwiyana R.F., Hazari M.N., Diana I.A., et al. Schimmelpenning syndrome with large nevus sebaceous and multiple epidermal nevi // Case Rep Dermatol. 2020. Vol. 12, No. 3. P. 186–191. DOI: 10.1159/000509992
13. Dyer J. Epidermal naevi. In: Harper J, Orange A, Prose N, eds. Harper's Textbook of Pediatric Dermatology, 3th edition. Oxford: Blackwell Science Ltd; 2011. Vol. 110. P. 1–21.
14. Eisen D.B., Michael D.J. Sebaceous lesions and their associated syndromes: part I // J Am Acad Dermatol 2009. Vol. 61, No. 4. P. 549–560. DOI: 10.1016/j.jaad.2009.04.058
15. Estapé A., Josifova D., Rampling D., et al. Congenital hemidysplasia with ichthyosiform naevus and limb defects (CHILD) syndrome without hemidysplasia // Br J Dermatol. 2015. Vol. 173, No. 1. P. 304–307. DOI: 10.1111/bjd.13636
16. Garcias-Ladaria J., Cuadrado Rosón M., Pascual-López M. Epidermal nevi and related syndromes — Part 1: Keratinocytic nevi // Actas Dermosifiliogr (Engl Ed). 2018. Vol. 109, No. 8. P. 677–686. DOI: 10.1016/j.ad.2018.05.005
17. Garcias-Ladaria J., Cuadrado Rosón M., Pascual-López M. Epidermal nevi and related syndromes — Part 2: Nevi derived from adnexal structures // Actas Dermosifiliogr (Engl Ed). 2018. Vol. 109, No. 8. P. 687–698. DOI: 10.1016/j.ad.2018.05.004
18. Goldberg I., Sprecher E. Patterned disorders in dermatology // Clin Dermatol. 2011. Vol. 29, No. 5. P. 498–503. DOI: 10.1016/j.clindermatol.2010.09.017
19. Groesser L., Herschberger E., Ruetten A., et al. Postzygotic *HRAS* and *KRAS* mutations cause nevus sebaceous

and Schimmelpenning syndrome // Nat Genet 2012. Vol. 44, No. 7. P. 783–787. DOI: 10.1038/ng.2316
20. Hafner C., Toll A., Gantner S. Keratinocytic epidermal nevi are associated with mosaic RAS mutations // J Med Genet 2012. Vol. 49, No. 4. P. 249–253. DOI: 10.1136/jmedgenet-2011-100637
21. Happle R. The categories of cutaneous mosaicism: A proposed classification // Am J Med Genet A. 2016. Vol. 170, No. 2. P. 452–459. DOI: 10.1002/ajmg.a.37439
22. Happle R. The group of epidermal nevus syndromes Part II. Less welldefined phenotypes // J Am Acad Dermatol. 2010. Vol. 63, No. 1. P. 25–30; quiz 31–32. DOI: 10.1016/j.jaad.2010.01.016
23. Happle R. The group of epidermal nevus syndromes. Part I. Well defined phenotypes // J Am Acad Dermatol 2010. Vol. 63, No. 1. P. 1–22; quiz 23–24. DOI: 10.1016/j.jaad.2010.01.017
24. Kelati A., Baybay H., Gallouj S., Mernissi F.Z. Dermoscopic analysis of nevus sebaceus of Jadassohn: a study of 13 cases // Skin Appendage Disord. 2017. Vol. 3, No. 2. P. 83–91. DOI: 10.1159/000460258
25. Kouzak S.S., Mendes M.S., Costa I.M. Cutaneous mosaicisms: concepts, patterns and classifications // An Bras Dermatol. 2013. Vol. 88, No. 4. P. 507–517. DOI: 10.1590/abd1806-4841.20132015
26. Kubo A., Yamada D. Phakomatosis Pigmentokeratotica // N Engl J Med. 2019. Vol. 381, No. 15. P. 1458. DOI: 10.1056/NEJMicm1817155
27. Mi X.B., Luo M.X., Guo L.L., et al. CHILD syndrome: case report of a chinese patient and literature review of the NAD[P]H steroid dehydrogenase-like protein gene mutation // Pediatr Dermatol. 2015. Vol. 32, No. 6. P. e277–e282. DOI: 10.1111/pde.12701
28. Molho-Pessach V., Schaffer J.V. Blaschko lines and other patterns of cutaneous mosaicism // Clin Dermatol. 2011. Vol. 29, No. 2. P. 205–225. DOI: 10.1016/j.clindermatol.2010.09.012
29. Moody M.N., Landau J.M., Goldberg L.H. Nevus sebaceous revisited // Pediatr Dermatol. 2012. Vol. 29, No. 1. P. 15–23. DOI: 10.1111/j.1525-1470.2011.01562.x
30. Ramphul K., Kota V., Mejias S.G. Child Syndrome. 2021 Oct 12. In: StatPearls [Internet]. Treasure Island (FL): StatPearls Publishing; 2022.
31. Rogers M. Epidermal nevi and epidermal nevus syndrom: review of 233 cases // Pediatr Dermatol 1992. Vol. 9, No. 4. P. 342–344. DOI: 10.1111/j.1525-1470.1992.tb00623.x
32. Sarswat S., Dixit N. Schimmelpenning syndrome // Indian Pediatr. 2018. Vol. 55, No. 11. P. 1014.
33. Siegel D.H. Cutaneous mosaicism: a molecular and clinical review // Adv Dermatol. 2008. Vol. 24. P. 223–244. DOI: 10.1016/j.yadr.2008.09.011
34. Sinha A., Kumar V., Verma R., Vasudevan B. A rare case of phakomatosis pigmentokeratotica associated with unilateral renal hypoplasia // Indian J Dermatol Venereol Leprol. 2020. Vol. 86, No. 5. P. 545–549. DOI: 10.4103/ijdvl.IJDVL_1023_19
35. Torchia D. Nevus comedonicus syndrome: A systematic review of the literature // Pediatr Dermatol. 2021. Vol. 38, No. 2. P. 359–363. DOI: 10.1111/pde.14508
36. Waldman A.R., Garzon M.C., Morel K.D. Epidermal nevi: what is new // Dermatol Clin. 2022. Vol. 40, No. 1. P. 61–71. DOI: 10.1016/j.det.2021.09.006
37. Wang S.M., Hsieh Y.J., Chang K.M., et al. Schimmelpenning syndrome: a case report and literature review // Pediatr Neonatol. 2014. Vol. 55, No. 6. P. 487–490. DOI: 10.1016/j.pedneo.2012.12.017

REFERENCES

1. Gorbunova VN. Molekulyarnye osnovy medicinskoi genetiki. Saint Petersburg: Intermedika; 1999. 212 p. (In Russ.)
2. Imyanitov EN, Hanson KP. Molekulyarnaya onkologiya: klinicheskie aspekty. Saint Petersburg: SPbMAPO; 2007. (In Russ.)
3. Podkamenev AV, Syrcova AR, Kuzminyh SV, et al. Giant hepatic hemangiomas in newborns, review literature. Two cases of giant congenital hepatic hemangiomas. *Pediatrician (St. Petersburg)*. 2020;11(5):57–65. (In Russ.) DOI: 10.17816/PED11557-65
4. Asch S, Sugarman JL. Epidermal nevus syndromes: New insights into whorls and swirls. *Pediatr Dermatol*. 2018;35(1):21–29. DOI: 10.1111/pde.13273
5. Bazouti S, Dikhaye M, Dikhaye S, Zizi N. Schimmelpenning–Feuerstein–Mims syndrome. (In French). *Rev Prat*. 2020;70(5):524.
6. Bertolin-Colilla M, Alcalá R, Deza G, et al. Inflammatory linear verrucous epidermal nevus associated with erosive monoarthritis. *Pediatr Dermatol*. 2018;35(5): e291–e293. DOI: 10.1111/pde.13592
7. Bittar M, Happle R, Grzeschik KH, et al. CHILD syndrome in 3 generations: the importance of mild or minimal skin lesions. *Arch Dermatol*. 2006;142(3):348–351. DOI: 10.1001/archderm.142.3.348
8. Brandling-Bennett HA, Morel KD. Epidermal nevi. *Pediatr Clin North Am*. 2010;57(5):1177–1198. DOI: 10.1016/j.pcl.2010.07.004
9. Bygum A, Fagerberg CR, Clemmensen OJ, et al. Systemic epidermal nevus with involvement of the oral mucosa due to FGFR3 mutation. *BMC Med Genet*. 2011;12:79. DOI: 10.1186/1471-2350-12-79
10. Cheraghlou S, Lim Y, Choate KA. Mosaicism in genodermatoses. *Clin Dermatol*. 2020;38(4):408–420. DOI: 10.1016/j.clindermatol.2020.03.008
11. Davies D, Rogers M. Review of neurological manifestations in 196 patients with sebaceous naevi. *Australas J Dermatol*. 2002;43:20–23. DOI: 10.1046/j.1440-0960.2002.00546.x

12. Dwiyana RF, Hazari MN, Diana IA, et al. Schimmelpenning syndrome with large nevus sebaceous and multiple epidermal nevi. *Case Rep Dermatol*. 2020;12(3):186–191. DOI: 10.1159/000509992
13. Dyer J. Epidermal naevi. In: Harper J, Orange A, Prose N, eds. Harper's Textbook of Pediatric Dermatology, 3th ed. Oxford: Blackwell Science Ltd; 2011:110: 1–21.
14. Eisen DB, Michael DJ. Sebaceous lesions and their associated syndromes: part I. *J Am Acad Dermatol*. 2009;61(4):549–560. DOI: 10.1016/j.jaad.2009.04.058
15. Estapé A, Josifova D, Rampling D, et al. Congenital hemidysplasia with ichthyosiform naevus and limb defects (CHILD) syndrome without hemidysplasia. *Br J Dermatol*. 2015;173(1):304–307. DOI: 10.1111/bjd.13636
16. Garcias-Ladaria J, Cuadrado Rosón M, Pascual-López M. Epidermal nevi and related syndromes — Part 1: Keratinocytic nevi. *Actas Dermosifiliogr (Engl Ed)*. 2018;109(8):677–686. DOI: 10.1016/j.ad.2018.05.005
17. Garcias-Ladaria J, Cuadrado Rosón M, Pascual-López M. Epidermal nevi and related syndromes — Part 2: Nevi derived from adnexal structures. *Actas Dermosifiliogr (Engl Ed)*. 2018;109(8):687–698. DOI: 10.1016/j.ad.2018.05.004
18. Goldberg I, Sprecher E. Patterned disorders in dermatology. *Clin Dermatol*. 2011;29(5):498–503. DOI: 10.1016/j.clindermatol.2010.09.017
19. Groesser L, Herschberger E, Ruetten A, et al. Postzygotic *HRAS* and *KRAS* mutations cause nevus sebaceous and Schimmelpenning syndrome. *Nat Genet*. 2012;44(7):783–787. DOI: 10.1038/ng.2316
20. Hafner C, Toll A, Gantner S. Keratinocytic epidermal nevi are associated with mosaic RAS mutations. *J Med Genet*. 2012;49(4):249–253. DOI: 10.1136/jmedgenet-2011-100637
21. Happle R. The categories of cutaneous mosaicism: A proposed classification. *Am J Med Genet A*. 2016;170(2):452–459. DOI: 10.1002/ajmg.a.37439
22. Happle R. The group of epidermal nevus syndromes Part II. Less welldefined phenotypes. *J Am Acad Dermatol*. 2010;63(1):25–30; quiz 31–32. DOI: 10.1016/j.jaad.2010.01.016
23. Happle R. The group of epidermal nevus syndromes. Part I. Well defined phenotypes. *J Am Acad Dermatol*. 2010;63(1):1–22; quiz 23–24. DOI: 10.1016/j.jaad.2010.01.017
24. Kelati A, Baybay H, Gallouj S, Mernissi FZ. Dermoscopic analysis of nevus sebaceus of Jadassohn: A study of 13 cases. *Skin Appendage Disord*. 2017;3(2):83–91. DOI: 10.1159/000460258
25. Kouzak SS, Mendes MS, Costa IM. Cutaneous mosaicisms: concepts, patterns and classifications. *An Bras Dermatol*. 2013;88(4):507–517. DOI: 10.1590/abd1806-4841.20132015
26. Kubo A, Yamada D. Phakomatosis Pigmentokeratotica. *N Engl J Med*. 2019;381(15):1458. DOI: 10.1056/NEJMicm1817155
27. Mi XB, Luo MX, Guo LL, et al. CHILD syndrome: case report of a chinese patient and literature review of the NAD[P]H steroid dehydrogenase-like protein gene mutation. *Pediatr Dermatol*. 2015;32(6):e277–e282. DOI: 10.1111/pde.12701
28. Molho-Pessach V, Schaffer JV. Blaschko lines and other patterns of cutaneous mosaicism. *Clin Dermatol*. 2011;29(2):205–225. DOI: 10.1016/j.clindermatol.2010.09.012
29. Moody MN, Landau JM, Goldberg LH. Nevus sebaceous revisited. *Pediatr Dermatol*. 2012;29(1):15–23. DOI: 10.1111/j.1525-1470.2011.01562.x
30. Ramphul K, Kota V, Mejias SG. Child Syndrome. 2021 Oct 12. In: StatPearls [Internet]. Treasure Island (FL): StatPearls Publishing; 2022.
31. Rogers M. Epidermal nevi and epidermal nevus syndrom: review of 233 cases. *Pediatr Dermatol*. 1992;9(4): 342–344. DOI: 10.1111/j.1525-1470.1992.tb00623.x
32. Sarswat S, Dixit N. Schimmelpenning syndrome. *Indian Pediatr*. 2018;55(11):1014.
33. Siegel DH. Cutaneous mosaicism: a molecular and clinical review. *Adv Dermatol*. 2008;24:223–244. DOI: 10.1016/j.yadr.2008.09.011
34. Sinha A, Kumar V, Verma R, Vasudevan B. A rare case of phakomatosis pigmentokeratotica associated with unilateral renal hypoplasia. *Indian J Dermatol Venereol Leprol*. 2020;86(5):545–549. DOI: 10.4103/ijdvl.IJDVL_1023_19
35. Torchia D. Nevus comedonicus syndrome: A systematic review of the literature. *Pediatr Dermatol*. 2021;38(2):359–363. DOI: 10.1111/pde.14508
36. Waldman AR, Garzon MC, Morel KD. Epidermal nevi: what is new. *Dermatol Clin*. 2022;40(1):61–71. DOI: 10.1016/j.det.2021.09.006
37. Wang SM, Hsieh YJ, Chang KM, et al. Schimmelpenning syndrome: a case report and literature review. *Pediatr Neonatol*. 2014;55(6):487–490. DOI: 10.1016/j.pedneo.2012.12.017

◆ Информация об авторах

Игорь Александрович Горланов — д-р мед. наук, профессор, заведующий кафедрой дерматовенерологии. ФГБОУ ВО «Санкт-Петербургский государственный педиатрический медицинский университет» Минздрава России, Санкт -Петербург, Россия. E-mail: gorlanov53@mail.ru

◆ Information about the authors

Igor A. Gorlanov — MD, PhD, Dr. Sci. (Med.), Professor, Head, Department of Dermatovenerology. St. Petersburg State Pediatric Medical University, Ministry of Health of the Russian Federation, Saint Petersburg, Russia. E-mail: gorlanov53@mail.ru

◆ Информация об авторах

**Лариса Михайловна Леина* — канд. мед. наук, доцент кафедры дерматовенерологии. ФГБОУ ВО «Санкт-Петербургский государственный педиатрический медицинский университет» Минздрава России, Санкт-Петербург, Россия. E-mail: larisa.leina@mail.ru

Ирина Романовна Милявская — канд. мед. наук, доцент кафедры дерматовенерологии. ФГБОУ ВО «Санкт-Петербургский государственный педиатрический медицинский университет» Минздрава России, Санкт-Петербург, Россия. E-mail: imilyavskaya@yandex.ru

Ольга Константиновна Минеева — врач кожной клиники, Клиника кожных болезней. ФГБОУ ВО «Санкт-Петербургский государственный педиатрический медицинский университет» Минздрава России, Санкт-Петербург, Россия. E-mail: o-mine@ya.ru

Светлана Юрьевна Куликова — аспирант кафедры дерматовенерологии. ФГБОУ ВО «Санкт-Петербургский государственный педиатрический медицинский университет» Минздрава России, Санкт-Петербург, Россия. E-mail: svet22_07@mail.ru

Кирилл Владимирович Артамонов — д-р мед. наук, ассистент, кафедра дерматовенерологии. ФГБОУ ВО «Санкт-Петербургский государственный педиатрический медицинский университет» Минздрава России, Санкт-Петербург, Россия. E-mail: kvartamonov@mail.ru

◆ Information about the authors

**Larisa M. Leina* — MD, PhD, Assistant Professor, Department of Dermatovenerology. St. Petersburg State Pediatric Medical University, Ministry of Health of the Russian Federation, Saint Petersburg, Russia. E-mail: larisa.leina@mail.ru

Irina Romanovna Milyavskaya — MD, PhD, Assistant Professor, Department of Dermatovenerology. St. Petersburg State Pediatric Medical University, Ministry of Health of the Russian Federation, Saint Petersburg, Russia. E-mail: imilyavskaya@yandex.ru

Olga K. Mineeva — Dermatovenereologist, Clinic of Dermatovenerology Skin Disease Clinic. St. Petersburg State Pediatric Medical University, Ministry of Health of the Russian Federation, Saint Petersburg, Russia. E-mail: o-mine@ya.ru

Svetlana Yu. Kulikova — Postgraduate Student, Department of Dermatovenerology. St. Petersburg State Pediatric Medical University, Ministry of Health of the Russian Federation, Saint Petersburg, Russia. E-mail: svet22_07@mail.ru

Kirill V. Artamonov — MD, PhD, Dr. Sci. (Med.), Assistant Lecturer, Department of Dermatovenerology. St. Petersburg State Pediatric Medical University, Ministry of Health of the Russian Federation, Saint Petersburg, Russia. E-mail: kvartamonov@mail.ru

* Автор, ответственный за переписку / Corresponding author

DOI: https://doi.org/10.17816/PED13685-96
Научная статья

ВЛИЯНИЕ ПЕПТИДНЫХ БИОРЕГУЛЯТОРОВ НА РЕЗИСТЕНТНОСТЬ КРЫС К ХОЛОДО-СТРЕССОРНОМУ ФАКТОРУ

© В.П. Ганапольский [1], П.В. Агафонов [1], В.О. Матыцин [1, 2]

[1] Военно-медицинская академия им. С.М. Кирова, Санкт-Петербург, Россия;
[2] Первый Санкт-Петербургский государственный медицинский университет им. акад. И.П. Павлова, Санкт-Петербург, Россия

Для цитирования: Ганапольский В.П., Агафонов П.В., Матыцин В.О. Влияние пептидных биорегуляторов на резистентность крыс к холодо-стрессорному фактору // Педиатр. – 2022. – Т. 13. – № 6. – С. 85–96. DOI: https://doi.org/10.17816/PED13685-96

Актуальность. Биологически активные регуляторные пептиды — новый класс препаратов, оказывающих избирательное действие на мишени, при этом не обладающих существенными побочными эффектами.

Цель — изучение потенциального влияния пептидных препаратов Кортексин® и Семакс® на резистентность организма крыс к холодо-стрессорному фактору на модели холодо-стрессорной дезадаптации.

Материалы и методы. Белым беспородным крысам-самцам вводили внутрибрюшинно дважды в сутки ежедневно плацебо (n = 30), Кортексин® в дозе 5 мг/кг (n = 30) либо Семакс® в дозе 0,3 мг/кг (n = 30). Через 3 сут после начала инъекционного курса моделировали холодо-стрессорное воздействие в условиях климатической камеры Feutron (Германия) путем охлаждения воздуха до 5 °С при относительной влажности 75–80 %. Стрессорный фактор создавали, используя специфический световой режим (круглосуточный свет), звуковую невротизацию (непрерывная громкая рок-музыка), а также ограниченный рацион питания (15 ккал/сут). Изучали динамику ректальной температуры, показателей физической работоспособности в тесте с плаванием, поведенческих реакций в тесте «открытое поле», количества лейкоцитов, нейтрофилов и лимфоцитов, сывороточных уровней кортизола и инсулина, белков теплового шока HSP-70 и гипоксия-индуцибельного фактора HIF-1α.

Результаты. Применение регуляторных пептидов статистически значимо увеличивало продолжительность периода плато ректальной температуры в пределах 35 °С (умеренная гипотермия): у животных группы Кортексина® с 10 до 12 сут, а у животных группы Семакса® — с 10 до 14 сут. Кортексин® показал умеренные иммуномодулирующие свойства, а Семакс® обладал более выраженным иммуномодулирующим эффектом. Оба препарата показывали стресс-протективный эффект. Применение регуляторных пептидов позволяло замедлять снижение общей двигательной активности и поисково-исследовательской активности крыс, развивающееся под влиянием моделируемого холодо-стрессорного воздействия. Отмечен более медленный темп снижения времени предельного плавания крыс под действием регуляторных пептидов.

Заключение. Подтвержден метеоадаптогенный, стресс-протективный и ноотропный эффект регуляторных пептидов Кортексина® и Семакса® у крыс на модели холодо-стрессорной дезадаптации.

Ключевые слова: экспериментальная модель; крысы; гипотермия; Кортексин®; Семакс®; регуляторные пептиды; физическая работоспособность; низкая температура; тест открытого поля.

Поступила: 17.10.2022 **Одобрена:** 23.11.2022 **Принята к печати:** 30.12.2022

DOI: https://doi.org/10.17816/PED13685-96
Research Article

THE EFFECT OF PEPTIDE BIOREGULATORS ON THE RESISTANCE OF RATS TO COLD-STRESS FACTOR

© Vyacheslav P. Ganapolsky [1], Pavel V. Agafonov [1], Vyacheslav O. Matytsyn [1, 2]

[1] Kirov Military Medical Academy, Saint Petersburg, Russia;
[2] Academisian I.P. Pavlov First St. Petersburg State Medical University, Saint Petersburg, Russia

For citation: Ganapolsky VP, Agafonov PV, Matytsyn VO. The effect of peptide bioregulators on the resistance of rats to cold-stress factor. *Pediatrician (St. Petersburg).* 2022;13(6):85–96. DOI: https://doi.org/10.17816/PED13685-96

BACKGROUND: Biologically active regulatory peptides are the drugs of new type that act selectively on targets, with having no significant side effects.

AIM: The aim of the study was to study the potential effect of peptide preparations Cortexin® and Semax® on the resistance of the rat organism to the cold stress factor in the model of cold stress maladaptation.

MATERIALS AND METHODS: White outbred male rats were injected intraperitoneally twice daily with placebo (*n* = 30), Cortexin® 5 mg/kg (*n* = 30) or Semax® 0.3 mg/kg (*n* = 30). Three days after the start of the injection course, the cold-stress effect was simulated in the climate chamber (Feutron, Germany) by cooling the air to 5°C at a relative humidity of 75–80%.

RESULTS: The use of RP significantly increased the duration of the rectal temperature plateau-period within 35°C (moderate hypothermia): in animals of the Cortexin® group from 10 days to 12 days, and in animals of the Semax® group, from 10 to 14 days. Cortexin® demonstrated moderate immunomodulatory properties, and Semax® had a more pronounced immunomodulatory effect. Both preparations showed a stress-protective effect. The use of regulatory peptides provided to delay the decrease in the rat general motor activity and exploratory behavior which develops under the influence of a simulated cold-stress factor. A slower rate of decrease in the swimming time of rats under the influence of regulatory peptides was registrated.

CONCLUSIONS: The meteoadaptogenic, stress-protective and nootropic effects of the regulatory peptides Cortexin® and Semax® were confirmed in rats on the model of cold-stress maladaptation.

Keywords: experimental model; rats; hypothermia; Cortexin®; Semax®; regulatory peptides; physical performance; low temperature; open field test.

Received: 17.10.2022 **Revised:** 23.11.2022 **Accepted:** 30.12.2022

АКТУАЛЬНОСТЬ

В последнее десятилетие Арктический регион активно экономически укрепляется благодаря своему богатому сырьевому потенциалу, что требует привлечения в регион большого количества специалистов разных сфер деятельности с целью развития в регионе современной инфраструктуры [7, 9]. В то же время работа этих специалистов сопряжена с рядом объективных трудностей, связанных с географическими особенностями региона. На работников, в особенности тех, чья деятельность связана с полевыми работами, на открытом воздухе, в море и т. п., действует ряд климатических, профессиональных и санитарно-эпидемиологических факторов, таких как недостаточная солнечная радиация, низкие температуры в разные сезоны, непривычный световой режим, частые сильные ветры, резкие колебания влажности воздуха в зависимости от погодных условий, неустойчивые характеристики геомагнитного поля, неблагоприятная экологическая обстановка, слабо развитая инфраструктура, ограниченная возможность перемещения и общения людей, широкое распространение вредных привычек и т. д. [8, 9]. Описанные факторы приводят к развитию у значительной доли персонала Арктического региона различных нарушений процессов адаптации, значительно снижающих функциональные возможности организма [5]. Таким образом, резистентность организма специалиста к воздействию условий Арктического региона — один из определяющих факторов для успешного выполнения им своих функциональных обязанностей. Одним из подходов, направленных на повышение резистентности организма человека к воздействию экстремальных факторов, является фармакологическая коррекция функционального состояния его организма [10, 11].

Основные направления повышения резистентности организма включают устранение возможных нарушений функционального состояния (острых и хронических заболеваний, астенических проявлений, чрезмерного психоэмоционального напряжения), повышение неспецифической резистентности (закаливание, физическая тренировка, психологическая подготовка) [6]. В последнее время активно изучается одно из направлений фармакологического повышения резистентности организма при помощи регуляторных пептидов (РП) [10]. На сегодняшний день идентифицировано более 1500 РП, которые синтезируются клетками-апудоцитами — структурно-функциональными единицами APUD-системы (amines, precursor, uptake, decarboxylation — поглощение и декарбоксилирование предшественников аминов) [10]. Основные характеристики РП включают полифункциональность и высокую аффинность в отношении определенных рецепторов. Отдельные РП выступают в роли регуляторов, модулируя высвобождение других РП. Продолжительность действия РП составляет до 90 мин, что может объясняться формированием функционально активных метаболитов [1]. Спектр биологических эффектов отдельных РП включает антиноцицептивное, иммуномодулирующее, противотревожное действие, а также стимулирующее влияние на память, обучение и поведение. Поскольку условия Арктического региона способны угнетающе действовать на нейроэндокринную систему с последующим развитием явлений дезадаптации [1, 6], было проведено изучение эффективности применения отдельных РП в качестве биологических регуляторов резистентности организма к воздействию стрессо-холодового фактора.

Цель исследования — изучить влияние отдельных пептидных биорегуляторов на резистентность организма крыс к воздействию холодо-стрессорного фактора при помощи модели холодо-стрессорной дезадаптации.

МАТЕРИАЛЫ И МЕТОДЫ

Исследование проводили на белых беспородных крысах-самцах массой 180–220 г, полученных из ФГУП «Питомник лабораторных животных „Рапполово”» и прошедших 14-дневный карантин. Содержание и обращение с животными в эксперименте соответствовали требованиям*. Животные содержались по 6 особей в вентилируемых клетках при относительной влажности 40–60 %, температуре воздуха 20–22 °С, световом режиме 12:12 с включением света в 8 ч 00 мин. Использовался полнорационный корм ПК-120 (ООО «Лабораторкорм», Москва) при свободном доступе к питьевой воде.

Дезадаптивные нарушения у крыс вызывали с помощью разработанной ранее оригинальной холодо-стрессорной модели [2]. Животных помещали в климатическую камеру Feutron (Германия), в которой поддерживали температуру воздуха +5 ± 1 °С при влажности 75–80 %. В качестве дополнительных факторов стрессового воздействия использовали специфический световой режим (круглосуточный свет с учетом преимущественно ночного характера жизни крыс), звуковую невротизацию, а также ограниченный режим питания (корм ПК-120, ООО «Лабораторкорм», Москва, в количестве 3 г/100 г веса животных, что приблизительно

* Приказ Министерства здравоохранения Российской Федерации от 01.04.2016 № 199н «Об утверждении правил надлежащей лабораторной практики».

соответствует энергетической ценности 15 ккал на 1 животное в сутки) при свободном доступе к питьевой воде. Длительность моделируемого воздействия составляла 14 сут, в течение которых у животных развивалось состояние дезадаптации, под которым понимали развитие иммунодефицита (в виде лейкопении, лимфопении и нейтропении), выраженный дисбаланс отдельных гормонов (кортизола и инсулина), снижение эффективности стресс-лимитирующих систем организма (нарушение способности к синтезу HSP-70), а также значительное уменьшение двигательной активности и физической работоспособности лабораторных животных.

Для изучения теплового состояния крыс использовали ректальный термометр ТПЭМ-1 с фиксацией показаний каждый час в течение первых суток наблюдения, а затем каждые 24 ч в течение остального периода наблюдения. Ежедневно крыс извлекали из климатической камеры для проведения исследования спонтанной поведенческой активности в тесте «открытое поле» (НПК «Открытая наука», Москва). Для этого каждую особь помещали в центр квадратной камеры с длиной стороны 100 см и высотой бортов 30 см. Дно камеры разделено на 25 квадратов с длиной стороны 20 см. На дне камеры в местах общих углов квадратов симметрично располагались 16 отверстий диаметром 3 см (норки). Затем включали секундомер и регистрировали количество пересечений секторов, стоек, заглядываний в норки, дефекаций, уринаций и актов груминга в течение 3 мин. Оценивалась поисково-исследовательская активность (ПИА), общая двигательная активность (ОДА), эмоциональная лабильность и агрессивность [11]. Для оценки физической работоспособности крыс использовали тест предельного плавания с утяжелением (масса груза составляла 8 % массы тела) в воде термокомфортной температуры (22–24 °С) [3, 6]. Всех животных после прохождения карантина обучали плаванию (5 ежедневных сеансов плавания с максимальной продолжительностью). По результатам обучения проводили подсчет среднегрупповых значений времени предельного плавания. Если после обучения время плавания животного отличалось от среднегруппового значения более чем на 30 %, то животное исключали из дальнейшего исследования. Критерием прекращения теста считалось первое погружение животного на дно бассейна продолжительностью более 5 с.

Для определения отдельных иммунологических параметров использовали данные общего анализа крови у крыс с подсчетом абсолютных значений количества лейкоцитов и определении лейкоцитарной формулы при помощи автоматического гематологического анализатора Sysmex KX 21n (Sysmex Europe GmbH, Германия).

Определяли содержание кортизола, инсулина в сыворотке крови по методу иммуноферментного анализа при помощи диагностических наборов «Кортизол-ИФА-БЕСТ» и «Инсулин-ИФА-БЕСТ» (АО «Вектор-Бест», Россия).

В качестве маркера стрессового воздействия определяли сывороточное содержание семейства белков теплового шока (HSP) с молекулярной массой 70 кДа (HSP-70) при помощи лабораторного набора Hsp70 High Sensitivity ELISA Kit (Enzo Life Sciences, Inc, Швейцария).

Для оценки экспрессии транскрипционного гипоксия-индуцируемого фактора HIF-1α крыс в качестве маркера гипоксии использовали лабораторный набор Enzyme-linked Immunosorbent Assay Kit For Hypoxia Inducible Factor 1 Alpha (Cloud-Clone Corporation, США).

Все лабораторные исследования выполнены на 1, 2, 3, 5, 7, 10, 12 и 14-й дни эксперимента. Для изучения влияния пептидных биорегуляторов на резистентность организма крыс к холодо-стрессорному воздействию были выбраны препараты, обладающие актопротекторной и ноотропной активностью, в том числе в условиях гипотермии: полипептиды коры головного мозга скота (Кортексин®, ООО «Герофарм», Россия) и метионил-глутамил-гистидил-фенилаланил-пролил-глицил-пролин (Семакс®, АО «Пептоген», Россия) [4]. При выборе диапазона изучаемых доз лекарственных препаратов использовался межвидовой коэффициент пересчета [12]. Крыс случайным образом распределили по трем группам в зависимости от вводимого препарата: группа плацебо ($n = 30$), группа Кортексина® ($n = 30$) и группа Семакса® ($n = 30$).

Общая схема эксперимента приведена на рис. 1. Исследуемые препараты вводили крысам внутрибрюшинно 2 раза в день за 3 дня до начала воздействия холодо-стрессорного фактора. Кортексин® вводили в дозе 5 мг/кг, показавшей наибольший эффект в исследованиях на модели с воздушной гипотермией [10]. Семакс® применяли в дозе 0,3 мг/кг, проявившей максимальную антиоксидантную и нейропротекторную активность [4].

РЕЗУЛЬТАТЫ И ОБСУЖДЕНИЕ

При анализе динамики уровня ректальной температуры (рис. 2) было показано, что в течение первых 5 дней у крыс всех групп наблюдался незначительный прирост ректальной температуры, свидетельствующий о мобилизации механиз-

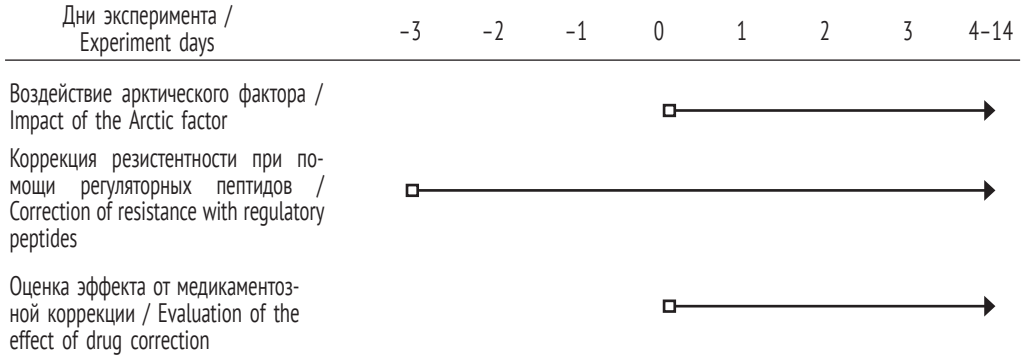

Рис. 1. Общая схема проведения эксперимента по оценке влияния пептидных биорегуляторов на резистентность крыс к холодо-стрессорному фактору

Fig. 1. General scheme of the experiment to assess the effect of peptide bioregulators on the resistance of rats to cold-stress factor

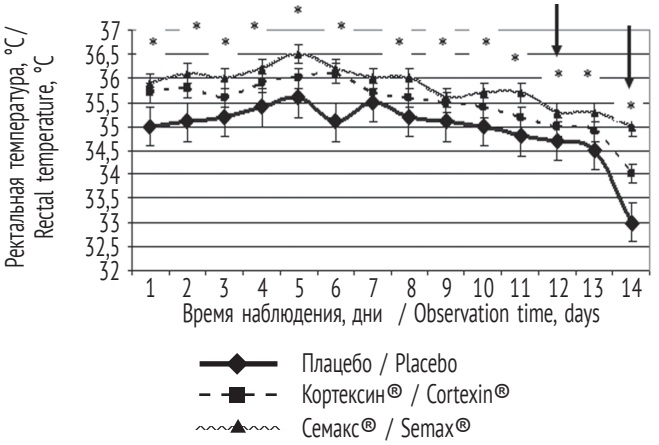

Рис. 2. Динамика уровня ректальной температуры в течение всего периода эксперимента. *Статистически значимое различие показателей у крыс в группе Семакса® относительно таковых у крыс из группы плацебо ($p < 0,05$). Стрелками (↓) обозначено окончание плато температуры в пределах 35 °C в группах Кортексина® и Семакса®

Fig. 2. Dynamics of the level during the entire period of the experiment. *Statistically valid difference of rats parameters in Semax® group in comparison to similar parameters in the placebo group ($p < 0.05$). Arrows (↓) mark the end of temperature plato in the range below 35 °C in the Cortexin® and Semax® groups

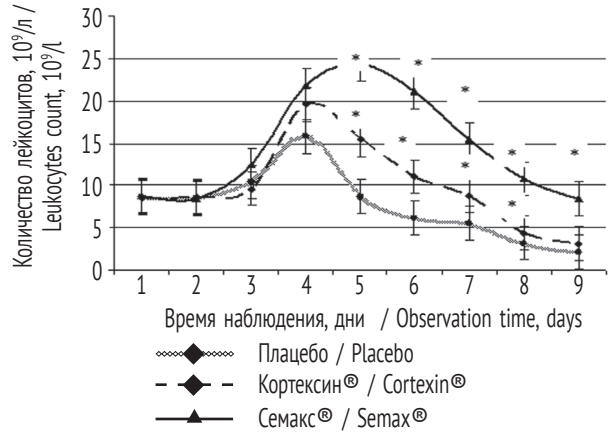

Рис. 3. Динамика количества лейкоцитов у животных их групп введения плацебо, Кортексина® и Семакса®. *Статистически значимое различие показателей относительно таковых у крыс группы плацебо ($p < 0,05$)

Fig. 3. Dynamics of the number of leukocytes in animals of their groups of placebo, Cortexin® and Semax® injections. *Statistically valid difference of rats parameters in comparison to similar parameters in the placebo group ($p < 0.05$)

ма терморегуляции, однако наиболее выраженный характер данного эффекта отмечался в группе Семакса®. Кроме того, применение РП статистически значимо увеличивало продолжительность периода плато ректальной температуры в пределах 35 °C (умеренная гипотермия): у животных группы Кортексина® с 10 до 12 сут, а у животных группы Семакса® — с 10 до 14 сут.

Таким образом, применение Семакса® позволяло сохранить терморегуляторный резерв организма в течение 14 сут воздействия холодо-стрессорного фактора и не приводило к срыву адаптационных реакций организма.

Для оценки состояния иммунной системы у лабораторных животных проводили гематологическое исследование с определением абсолютного числа лейкоцитов в всех группах. Динамика данных показателей представлена на рис. 3.

Показано, что исследуемые препараты оказывали статистически значимое влияние на содержание лейкоцитов. У крыс всех групп отмечено нарастание абсолютного содержания лейкоцитов в течение

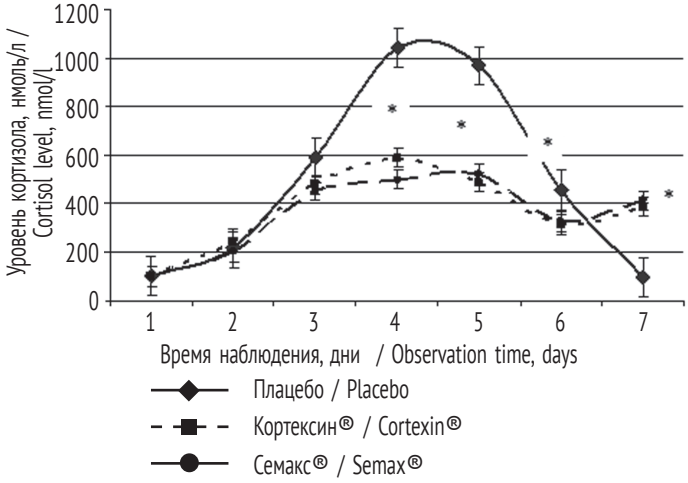

Рис. 4. Динамика содержания кортизола в сыворотке крови крыс в группах применения исследуемых препаратов. *Статистически значимое различие показателей относительно таковых у крыс группы плацебо ($p < 0,05$)

Fig. 4. Dynamics of serum cortisol level in rats in the groups of study drugs. *Statistically valid difference of rats parameters in comparison to similar parameters in the placebo group ($p < 0.05$)

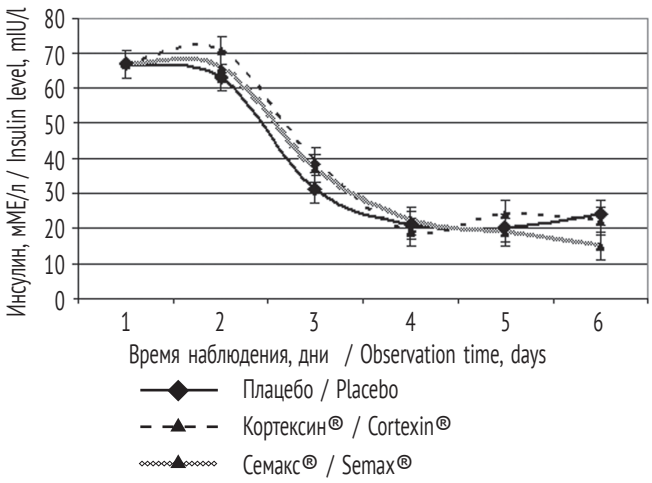

Рис. 5. Динамика содержания инсулина в сыворотке крови крыс в группах применения исследуемых препаратов.

Fig. 5. Dynamics of the content of insulin in the blood serum of rats in the groups of study drugs.

первых 3 сут после начала холодо-стрессорного воздействия. При этом у крыс, получавших Кортексин®, этот прирост оказался значимо более выраженным по сравнению с приростом содержания лейкоцитов у крыс группы плацебо. На протяжении периода с 3-го до 10-го дня холодо-стрессорного воздействия динамика числа лейкоцитов была сходной с таковой у животных из группы плацебо, однако абсолютные показатели числа лейкоцитов поддерживались на статистически значимо более высоком уровне. У животных группы применения Семакса® отмечен более выраженный и длительный прирост числа лейкоцитов: пиковое значение наблюдалось на 5-й день и составило $24,4 \pm 1,2 \cdot 10^9$/л (статистически значимое отличие по сравнению с показателями у крыс из групп плацебо и Кортексина®). В дальнейшем наблюдалось снижение содержания лейкоцитов, которое до конца эксперимента не достигло состояния лейкопении (нижняя граница нормы для крыс составляет $8,0 \cdot 10^9$/л). Таким образом, в условиях эксперимента Кортексин® показал умеренные иммуномодулирующие свойства, а Семакс® обладал более выраженным иммуномодулирующим эффектом.

Для изучения особенностей гормонального спектра животных оценивалась динамика показателей кортизола (как маркер стресса и один из ключевых факторов гипоталамо-гипофизарно-надпочечниковой системы) и инсулина (как показатель анаболизма) в сыворотке крови (рис. 4, 5).

Анализ динамики содержания кортизола в течение периода воздействия моделируемого холодо-стрессорного фактора у крыс показал, что у животных из группы плацебо к 7-му дню воздействия происходило увеличение сывороточного уровня гормона по сравнению с исходными значениями более чем в 10 раз, затем с 10-го дня наблюдалось прогрессивное снижение его содержания с достижением к 14-му дню значений несколько ниже исходных ($p > 0,05$).

У крыс, получавших Кортексин® и Семакс®, отмечен прирост уровня кортизола на 7-й день воздействия в 5 и 4 раза соответственно, таким образом, повышение кортизола под действием РП оказалось статистически значимо ниже, чем у крыс, получавших плацебо. К концу периода воздействия уровень кортизола у крыс групп РП сохранялся в пределах умеренного повышения (350–500 нмоль/л).

Характер динамики уровня кортизола у крыс группы плацебо может свидетельствовать о резкой активации с последующим быстрым истощением регуляторных резервов гипоталамо-гипофизарно-надпочечниковой системы в процессе моделирования холодо-стрессорных факторов. В то же время у животных, получавших РП, показано развитие стресс-протективного эффекта изучаемых препаратов.

В условиях моделирования холодо-стрессорных факторов у крыс всех групп имело место значительное (примерно 3-кратное) снижение уровня

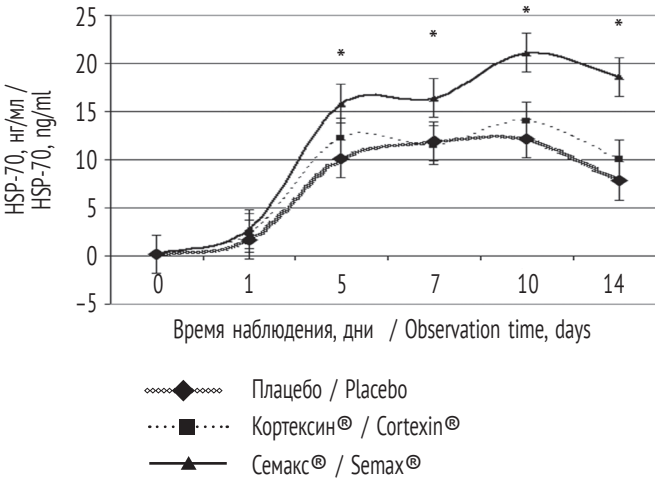

Рис. 6. Динамика показателя HSP-70 в сыворотке крови крыс в группах применения исследуемых препаратов. *Статистически значимое различие показателей относительно таковых у крыс группы плацебо ($p < 0,05$)

Fig. 6. Dynamics of the HSP-70 index in the blood serum of rats in the groups of study preparations. *Statistically valid difference of rats parameters in comparison to similar parameters in the placebo group ($p < 0.05$)

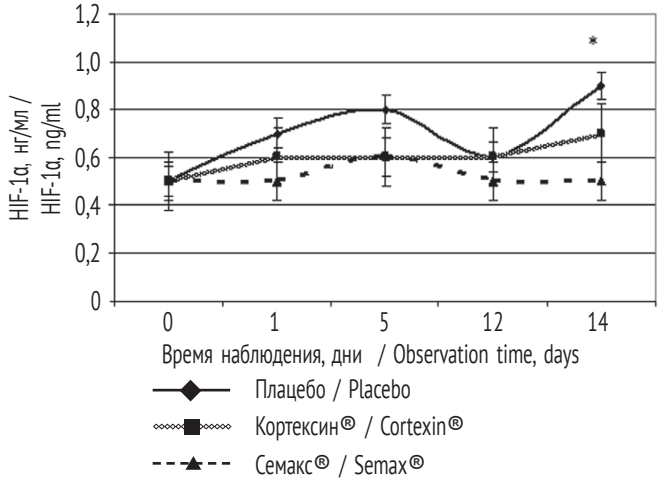

Рис. 7. Динамика содержания HIF-1α в сыворотке крови крыс в группах применения исследуемых препаратов. *Статистически значимое различие показателей относительно таковых у крыс группы плацебо ($p < 0,05$)

Fig. 7. Dynamics of the content of HIF-1α in the blood serum of rats in the groups of study drugs. *Statistically valid difference of rats parameters in comparison to similar parameters in the placebo group ($p < 0.05$)

инсулина в сыворотке крови на 5-й день наблюдения с сохранением гипоинсулинемии до конца воздействия, при этом межгрупповых статистически значимых различий не выявлено.

В качестве раннего маркера адаптационной стабилизации клеточных структур организма было изучено содержание белков теплового шока (HSP-70) у животных соответствующих групп (рис. 6).

Анализ динамики содержания HSP-70 в сыворотке крови крыс при холодо-стрессорном воздействии показал, что наиболее выраженный прирост данного показателя отмечен у животных группы Семакса®: уже с 5-х суток наблюдалось статистически значимое различие между значениями этого показателя с таковыми у крыс групп плацебо и Кортексина®, данная тенденция сохранялась до конца воздействия. Результат может свидетельствовать о способности Семакса® обеспечивать значительное и раннее перекрестное повышение устойчивости клеток к комплексному неблагоприятному воздействию (так называемая кросс-толерантность).

Для изучения степени соответствия потребности организма в кислороде и его доставки мы оценивали гипоксия-индуцибельный фактор транскрипции HIF-1α (рис. 7).

В течение периода холодо-стрессорного воздействия у крыс группы плацебо отмечена в целом статистически незначимая тенденция к увеличению содержания HIF-1α, с достижением его максимального уровня к 14-му дню (в 1,8 раза по сравнению с показателями у крыс группы Семакса®, $p < 0,05$), что может свидетельствовать о тенденции к развитию явлений тканевой гипоксии. У животных групп Кортексина® и Семакса® значения содержания HIF-1α практически не менялись. Таким образом, вопрос о возможном антигипоксическом эффекте данных РП требует углубленного изучения.

Изучали изменение поведенческих характеристик крыс в условиях холодо-стрессорного воздействия. С этой целью животных извлекали на короткое время (5 мин) из климатической камеры для выполнения теста «открытое поле». Тест выполняли исходно, на 5, 7, 10, 12 и 14-й дни (табл. 1–4).

Анализ изменения ОДА крыс в течение периода холодо-стрессорного воздействия показал, что у животных всех групп имела место устойчивая статистически значимая тенденция к снижению данного показателя к концу периода. При этом у крыс группы Семакса® снижение ОДА было статистически значимо менее выраженным на 7–14-й дни холодо-стрессорного воздействия, и на 14-й день снизилось на 58 % от исходного значения, в то время как у крыс группы плацебо — на 90 % соответственно ($p < 0,05$). Таким образом, применение Семакса® позволяло замедлять снижение общей двигательной активности крыс до завершения холодо-стрессорного воздействия. У крыс, получавших Кортексин®, эффект замедления ОДА был менее продолжительным: на 12-й день значения ОДА

Таблица 1 / Table 1

Динамика показателей общей двигательной активности крыс в тесте «открытое поле», с (*M* ± *m*)
Dynamics of indicators of general motor activity of rats in the Open Field test, sec. (*M* ± *m*)

Время наблюдения, дни / Observation time, days	Плацебо / Placebo	Кортексин® / Cortexin®	Семакс® / Semax®
0	115,3 ± 5,7	115,3 ± 5,7	115,3 ± 5,7
5	99,2 ± 4,3	100,2 ± 4,3*	112,2 ± 3,2
7	88,0 ± 3,1*	101,1 ± 3,8*	101,0 ± 4,0*#
10	74,3 ± 4,3*	103 ± 6,3*#	100,2 ± 3,2*#
12	19,5 ± 3,0*	44,5 ± 5,8*#	50,4 ± 4,1*#
14	12,1 ± 2,2*	18,1 ± 2,2*	48,5±3,2*#

*Статистически значимое различие показателей относительно значений временной точки 0-го дня, $p < 0,05$; #статистически значимое различие показателей относительно таковых у крыс группы плацебо, $p < 0,05$. *Statistically significant difference in indicators relative to the values of the time point of the day 0, $p < 0.05$; #statistically significant difference in scores relative to those in placebo group rats, $p < 0.05$.

Таблица 2 / Table 2

Динамика показателей поисково-исследовательской активности крыс в тесте «открытое поле», с (*M* ± *m*)
Dynamics of indicators of search and research activity of rats in the "Open field" test, sec. (*M* ± *m*)

Время наблюдения, дни / Observation time, days	Плацебо / Placebo	Кортексин® / Cortexin®	Семакс® / Semax®
0	17,1 ± 2,2	17,1 ± 2,2	17,1 ± 2,2
5	6,2 ± 1,3*	8,8 ± 1,8*	11,9 ± 2,0*#
7	3,3 ± 1,1*	4,1 ± 0,2*	10,8 ± 1,8*#
10	3,5 ± 0,9*	5,5 ± 0,6*#	5,4 ± 1,2*#
12	1,5 ± 0,2*	3,1 ± 0,7*#	6,2 ± 1,1*#
14	0	3,3 ± 0,5*#	5,5 ± 1,2*#

*Статистически значимое различие показателей относительно значений временной точки 0-го дня, $p < 0,05$; #статистически значимое различие показателей относительно таковых у крыс группы плацебо, $p < 0,05$. *Statistically significant difference in indicators relative to the values of the time point of the day 0, $p < 0.05$; #statistically significant difference in scores relative to those in placebo group rats, $p < 0.05$.

Таблица 3 / Table 3

Динамика показателей агрессивности крыс в тесте «открытое поле», баллы (*M* ± *m*)
Dynamics of indicators of aggressiveness of rats in the test "Open field", points (*M* ± *m*)

Время наблюдения, дни / Observation time, days	Плацебо / Placebo	Кортексин® / Cortexin®	Семакс® / Semax®
0	0,7 ± 0,1	0,6 ± 0,1	0,8 ± 0,1
5	2,2 ± 0,3*	2,0 ± 0,2*	2,2 ± 0,2*
7	2,1 ± 0,2*	2,0 ± 0,1*	2,3 ± 0,4*
10	3,5 ± 0,4*	3,4 ± 0,6*	3,2 ± 0,5*
12	1,3 ± 0,8	1,5 ± 0,7	1,6 ± 0,7
14	0,8 ± 0,2	1,0 ± 0,3	0,9 ± 0,3

*Статистически значимое различие показателей относительно значений временной точки 0-го дня, $p < 0,05$. *Statistically significant difference in indicators relative to the values of the time point of the day 0, $p < 0.05$.

были меньше исходных на 61 % по сравнению с таковыми у крыс группы плацебо (на 83 %, $p < 0,05$), а на 14-й день показатели ОДА были примерно сходны у животных обеих групп.

Показатели ПИА крыс всех групп в течение холодо-стрессорного воздействия статистически значимо снижались, у животных группы плацебо к 14-му дню она прекращалась. У крыс, получавших Семакс®, показатели ПИА к 14-му дню уменьшились на 68 %, у животных группы Кортексина® — на 81 % ($p < 0,05$ по сравнению с показателями у крыс группы плацебо). Таким образом,

Таблица 4 / Table 4

Динамика показателей эмоциональной лабильности животных в тесте «открытое поле», баллы (*M* ± *m*)
Dynamics of indicators of emotional lability of animals in the test "Open field", points (*M* ± *m*)

Время наблюдения, дни / Observation time, days	Плацебо / Placebo	Кортексин® / Cortexin®	Семакс® / Semax®
0	2,1 ± 0,3	2,0 ± 0,3	1,9 ± 0,2
5	2,0 ± 0,2	1,9 ± 0,2	2,1 ± 0,4
7	2,7 ± 0,5*	2,0 ± 0,7	2,4 ± 0,8
10	3,7 ± 0,3*	3,4 ± 0,4*	3,5 ± 0,3*
12	0,9 ± 0,3*	0,8 ± 0,2*	0,8 ± 0,2*
14	0,9 ± 0,1*	0,8 ± 0,1*	0,9 ± 0,2*

* Статистически значимое различие показателей относительно значений временной точки 0-го дня, $p < 0,05$. * Statistically significant difference in indicators relative to the values of the time point of the day 0, $p < 0.05$.

Таблица 5 / Table 5

Динамика показателей предельного времени плавания крыс в условиях моделирования холодо-стрессорного фактора, мин (*M* ± *m*)
Dynamics of indicators of the limiting swimming time of rats under the conditions of modeling the cold-stress factor, min (*M* ± *m*)

Время наблюдения, дни / Observation time, days	Плацебо / Placebo	Кортексин® / Cortexin®	Семакс® / Semax®
0	9,5 ± 0,8	9,8 ± 0,7	9,4 ± 0,6
5	8,4 ± 1,2	8,5 ± 0,9	9,5 ± 1,2
7	5,2 ± 0,6*	7,0 ± 0,5#	7,9 ± 0,8#
10	3,2 ± 0,3*	4,9 ± 0,3#	5,2 ± 0,4#
12	3,1 ± 0,5*	3,6 ± 0,7	5,4 ± 0,6#
14	1,3 ± 0,1*	1,3 ± 0,1	3,2 ± 0,1#

* Статистически значимое различие показателей относительно значений временной точки 0-го дня по данным дисперсионного анализа, $p < 0,05$; #статистически значимое различие показателей относительно таковых у крыс группы плацебо, $p < 0,05$. *Statistically significant difference in indicators relative to the values of the time point of the day 0 according to dispersion analysis, $p < 0.05$; #statistically significant difference in scores relative to those in placebo group rats, $p < 0.05$.

изучаемые РП замедляли эффекты угнетения функции центральной нервной системы крыс, подвергнутых воздействию моделируемого холодо-стрессорного фактора.

Изучено влияние Кортексина® и Семакса® на показатели агрессивности и эмоциональной лабильности животных (табл. 3, 4).

Динамика агрессивности и эмоциональной лабильности у крыс всех групп в течение периода холодо-стрессорного воздействия сохраняла двухфазный характер: максимальные показатели (с примерно 4-кратным повышением по сравнению с исходным уровнем) были достигнуты на 10-й день, после чего наблюдалось снижение результатов ниже исходных значений. При этом исследуемые препараты не оказывали статистически значимого влияния на данные параметры.

Проведена оценка влияния РП на физическую работоспособность крыс, подвергшихся холодо-стрессорному воздействию, в тесте предельного времени плавания с утяжелением. Тест выполняли исходно, на 5, 7, 10, 12 и 14-й дни (табл. 5).

Предполагается, что эффект от Семакса® проявляется более медленным темпом снижения времени предельного плавания крыс по сравнению с темпом снижения этого показателя у животных из группы плацебо. Влияние Кортексина® на динамику показателя предельного времени плавания оказался незначительным.

Таким образом, в результате проведенного эксперимента было показано, что курсовое применение нейропептидных препаратов Кортексин® (в дозе 5 мг/кг подкожно 2 раза в день) и Семакс® (в дозе 0,3 мг/кг подкожно 2 раза в день) у крыс за 3 дня до начала воздействия холодо-стрессорного фактора способствовало сохранению терморегуляторного резерва организма, приросту числа лейкоцитов, повышению устойчивости клеток к комплексному неблагоприятному воздействию (в виде

повышения содержания белков теплового шока HSP-70 как маркера адаптационной стабилизации клеточных структур организма), препятствовало истощению резервов гипоталамо-гипофизарно-надпочечниковой системы, а также замедляло процесс снижения общей двигательной активности, поисково-исследовательской активности и физической работоспособности лабораторных животных. На основании полученных данных сделан вывод о существенном повышении резистентности организма крыс к воздействию холодо-стрессорного фактора под действием отдельных препаратов из группы пептидных биорегуляторов — Кортексина® и Семакса®.

ЗАКЛЮЧЕНИЕ

Полученные экспериментальные данные с последующим анализом результатов показали, что предложенная нами холодо-стрессорная модель, имитирующая условия Арктического региона, может использоваться для изучения влияния пептидных биорегуляторов на резистентность организма к воздействию холодо-стрессорного фактора. Результаты, свидетельствующие о повышении резистентности крыс к воздействию холодо-стрессорного фактора при курсовом применении нейропептидов Кортексина® в дозе 5 мг/кг и Семакса® в дозе 0,3 мг/кг один раз в день подтверждают ранее выявленный метеоадаптогенный, стресс-протективный и ноотропный эффект регуляторных пептидов, в первую очередь Семакса®, и обосновывают целесообразность продолжения доклинического изучения регуляторных нейропептидов, а также проведения исследований их фригопротективных свойств с участием человека.

ДОПОЛНИТЕЛЬНАЯ ИНФОРМАЦИЯ

Вклад авторов. Все авторы внесли существенный вклад в разработку концепции, проведение исследования и подготовку рукописи статьи. Окончательная версия прочитана и одобрена всеми авторами. Вклад каждого автора: П.В. Агафонов — идея, дизайн, проведение эксперимента, статистическая обработка данных, написание статьи; В.П. Ганапольский — идея, дизайн, руководство, заключительная редакция статьи; В.О. Матыцин — руководство, статистическая обработка данных, написание статьи.

Конфликт интересов. Авторы заявляют об отсутствии конфликта интересов, связанных с публикацией данной статьи.

Источник финансирования. Авторы заявляют об отсутствии внешнего финансирования при проведении исследования.

ADDITIONAL INFORMATION

Author contribution. Thereby, all authors made a substantial contribution to the conception of the study, acquisition, analysis, interpretation of data for the work, drafting and revising the article, final approval of the version to be published and agree to be accountable for all aspects of the study. Contribution of each author: P.V. Agafonov — idea, design, experiment, statistical data processing, writing an article; V.P. Ganapolsky — idea, design, manual, final revision of the article; V.O. Matytsin — manual, statistical data processing, writing an article.

Competing interests. The authors declare that they have no competing interests.

Funding source. This study was not supported by any external sources of funding.

СПИСОК ЛИТЕРАТУРЫ

1. Ашмарин И.П., Ещенко Н.Д., Каразеева Е.П. Нейрохимия в таблицах и схемах. Москва: Экзамен, 2007. 143 с.
2. Ганапольский В.П., Агафонов П.В., Матыцин В.О. Моделирование холодо-стрессовой дезадаптации у крыс с целью разработки методов ее фармакологической коррекции // Российские биомедицинские исследования. 2022. Т. 7, № 1. С. 3–15. DOI: 10.56871/2489.2022.64.64.001
3. Каркищенко Н.Н., Каркищенко В.Н., Шустов Е.Б., и др. Биомедицинское (доклиническое) изучение лекарственных средств, влияющих на физическую работоспособность: Методические рекомендации. Москва: ФМБА России, 2017. 134 с.
4. Каркищенко Н.Н., Уйба В.В., Каркищенко В.Н., Шустов Е.Б. Очерки спортивной фармакологии. Том 1. Векторы экстраполяции / под ред. Н.Н. Каркищенко, В.В. Уйба. Санкт Петербург: Айсинг, 2013. 288 с.
5. Ким А.Е., Шустов Е.Б., Лемещенко А.В., Цыган В.Н. Патофизиологические основы формирования дезадаптации в условиях высокогорья и полярных зон // Вестник Российской Военно-медицинской академии, 2021, Т. 23, № 3. С. 215–222. DOI: 10.17816/brmma71182
6. Новиков В.С., Сороко С.И., Шустов Е.Б. Дезадаптационные состояния человека при экстремальных воздействиях и их коррекция. Санкт-Петербург: Политехника-принт, 2018. 548 с.
7. Основы государственной политики Российской Федерации в Арктике на период до 2020 года и дальнейшую перспективу // Российская газета. Столичный выпуск. 27 марта, 2009. Т. 4877, № 42.
8. Фисун А.Я., Халимов Ю.Ш., Агафонов П.В., и др. Особенности организации терапевтической помощи военнослужащим в Арктическом регионе // Военно-медицинский журнал. 2019. Т. 341, № 3. С. 73–75.

9. Черников О.Г., Кульнев С.В., Куприянов С.А., и др. Особенности организации медицинского обеспечения группировки войск (сил) в Арктической зоне // Военно-медицинский журнал. 2020. Т. 341, № 4. С. 4–12.
10. Шустов Е.Б., Гасанов М.Т., Капанадзе Г.Д., и др. Пептидная биорегуляция резистентности к экстремальным воздействиям // Биомедицина. 2018. № 2, С. 4–14.
11. Шустов Е.Б., Капанадзе Г.Д., Фокин Ю.В., Матвеенко Е.Л. Методические особенности биомедицинских исследований влияния фармакологических средств на устойчивость организма к острой общей гипотермии // Биомедицина, 2017. № 3. С. 4–15.
12. Даренская Н.Г., Ушаков И.Б., Иванов И.В., и др. Экстраполяция экспериментальных данных на человека: принципы, подходы, обоснование методов и их использование в физиологии и радиобиологии (Руководство). Москва; Воронеж: Истоки, 2004. 232 с.

REFERENCES

1. Ashmarin IP, Eshchenko ND, Karazeeva EP. Neirokhimiya v tablitsakh i skhemakh. Moscow: Ekzamen; 2007. 143 p. (In Russ.)
2. Ganapolskii VP, Agafonov PV, Matycin VO. Modeling of cold-stress disadaptation in rats to develop methods for its pharmacological correction. *Russian Biomedical Research*. 2022;7(1):3–15. (In Russ.) DOI: 10.56871/2489.2022.64.64.001
3. Karkishchenko NN, Karkishchenko VN, Shustov EB, et al. Biomeditsinskoe (doklinicheskoe) izuchenie lekarstvennykh sredstv, vliyayushchikh na fizicheskuyu rabotosposobnost': Metodicheskie rekomendatsii. Moscow: FMBA Russia; 2017. 134 p. (In Russ.)
4. Karkishchenko NN, Uiba VV, Karkishchenko VN, Shustov EB. Ocherki sportivnoi farmakologii. Vol 1. Vektory ekstrapolyatsii. N.N. Karkishchenko, V.V. Uiba, eds. Saint Petersburg: Aising; 2013. 288 p. (In Russ.)
5. Kim AE, Shustov EB, Lemeshhenko AV, Cygan VN. Pathophysiological bases of maladjustment formation in high mountains and polar zones. *Bulletin of the Russian Military Medical Academy*. 2021;23(3): 215–222. (In Russ.) DOI: 10.17816/brmma71182
6. Novikov VS, Soroko SI, Shustov EB. Dezadaptatsionnye sostoyaniya cheloveka pri ekstremalnykh vozdeistviyakh i ikh korrektsiya. Saint Petersburg: Politekhnika-print; 2018. 548 p. (In Russ.)
7. Osnovy gosudarstvennoi politiki Rossiiskoi Federatsii v Arktike na period do 2020 goda i dalneishuyu perspektivu. *Rossiiskaya gazeta. Stolichnyi vypusk*. 2009 March 27:4877(42). (In Russ.)
8. Fisun AYa, Khalimov YuSh, Agafonov PV, et al. Features of the organization of therapeutic assistance to military personnel in the Arctic region. *Military Medical Journal*. 2019;341(3):73–75. (In Russ.)
9. Chernikov OG, Kulnev SV, Kupriyanov SA, et al. Features of the organization of medical support for troops (forces) in the arctic zone. *Military Medical Journal*. 2020;341(4):4–12. (In Russ.)
10. Shustov EB, Gasanov MT, Kapanadze GD, et al. Peptide bioregulation of resistance to extreme influences. *Journal Biomed*. 2018;(2):4–14. (In Russ.)
11. Shustov EB, Kapanadze GD, Fokin JuV, Matveenko EL. Methodical features of biomedical research of the influence of pharmacological agents on the resistance of the organism to acute general hypothermia. *Journal Biomed*. 2017;(3):4–15. (In Russ.)
12. Darenskaya NG, Ushakov IB, Ivanov IV, et al. Ekstrapolyatsiya eksperimentalnykh dannykh na cheloveka: printsipy, podkhody, obosnovanie metodov i ikh ispolzovanie v fiziologii i radiobiologii (Rukovodstvo). Moscow; Voronezh: Istoki; 2004. 232 p. (In Russ.)

◆ Информация об авторах

Вячеслав Павлович Ганапольский — д-р мед. наук, начальник научно-исследовательского отдела обитаемости Научно-исследовательского центра. ФГБВОУ ВО «Военно-медицинская академия им. С.М. Кирова» Министерства обороны России, Санкт-Петербург, Россия. E-mail: ganvp@mail.ru

**Павел Владимирович Агафонов* — канд. мед. наук, старший преподаватель кафедры военно-полевой терапии. ФГБВОУ ВО «Военно-медицинская академия им. С.М. Кирова» Министерства обороны России, Санкт-Петербург, Россия. E-mail: agafonov23@yandex.ru

◆ Information about the authors

Vyacheslav P. Ganapolsky — MD, PhD, Dr. Sci. (Med.), Head of the Research Department of the Habitability, Research Center. Kirov Military Medical Academy, Saint Petersburg, Russia. E-mail: ganvp@mail.ru

**Pavel V. Agafonov* — MD, PhD, Cand. Sci. (Med.), Senior Lecturer at the Department of Military Field Therapy. Kirov Military Medical Academy, Saint Petersburg, Russia. E-mail: agafonov23@yandex.ru

* Автор, ответственный за переписку / Corresponding author

◆ Информация об авторах

Вячеслав Олегович Матыцин — канд. мед. наук, старший научный сотрудник научно-исследовательского отдела обитаемости Научно-исследовательского центра, ФГБВОУ ВО «Военно-медицинская академия им. С.М. Кирова» Министерства обороны России, Санкт-Петербург, Россия; доцент кафедры кафедры нормальной физиологии, ФГБОУ ВО «Первый Санкт-Петербургский государственный медицинский университет им. акад. И.П. Павлова» Минздрава России, Санкт-Петербург, Россия. E-mail: matitsin@list.ru

◆ Information about the authors

Vyacheslav O. Matytsyn — MD, PhD, Cand. Sci. (Med.), Senior Research Associate, Research Department of the Habitability, Research Center, Kirov Military Medical Academy, Saint Petersburg, Russia; Assistant Professor, Department of Normal Physiology, First St. Petersburg State Medical University, Ministry of Health of the Russian Federation, Saint Petersburg, Russia. E-mail: matitsin@list.ru

DOI: https://doi.org/10.17816/PED13697-105
Обзорная статья

ДЕЛИРИЙ В КАРДИОХИРУРГИИ: ЭПИДЕМИОЛОГИЯ, ОСОБЕННОСТИ ПАТОГЕНЕЗА И ПРОФИЛАКТИКИ (ОБЗОР)

© Н.В. Цыган [1, 2], А.В. Рябцев [1], О.С. Сандалова [3], Р.В. Андреев [1], А.П. Трашков [2, 4], А.С. Пелешок [1], Е.С. Курасов [1], И.В. Литвиненко [1]

[1] Военно-медицинская академия им. С.М. Кирова, Санкт-Петербург, Россия;
[2] Петербургский институт ядерной физики им. Б.П. Константинова Национального исследовательского центра «Курчатовский институт», Гатчина, Ленинградская область, Россия;
[3] Консультативно-диагностический центр № 85, Санкт-Петербург, Россия;
[4] Национальный исследовательский центр «Курчатовский институт», Москва, Россия

Для цитирования: Цыган Н.В., Рябцев А.В., Сандалова О.С., Андреев Р.В., Трашков А.П., Пелешок А.С., Курасов Е.С., Литвиненко И.В. Делирий в кардиохирургии: эпидемиология, особенности патогенеза и профилактики (обзор) // Педиатр. – 2022. – Т. 13. – № 6. – С. 97–105. DOI: https://doi.org/10.17816/PED13697-105

Симптоматический делирий раннего послеоперационного периода — это качественное нарушение (помрачнение) сознания, возникающее отсроченно на фоне преимущественно сосудистых, воспалительных и метаболических изменений, проявляющееся различной степенью поведенческих нарушений. Проведено три клинических исследования по оценке состояния головного мозга после наиболее частых плановых кардиохирургических вмешательств — операций коронарного шунтирования, открытых операций на различных клапанах сердца, открытых и эндоваскулярных операций на аортальном клапане сердца. В перечисленные исследования были включены 306 пациентов, в качестве контроля использованы результаты обследования 120 пациентов, которым была выполнена плановая эверсионная каротидная эндартерэктомия, и 15 пациентов с плановым протезированием брюшной аорты. Таким образом, периоперационное неврологическое обследование по единому алгоритму было проведено 441 пациенту. По результатам исследований частота симптоматического делирия раннего послеоперационного периода при плановых кардиохирургических операциях составляет 12–14 %. Наиболее часто симптоматический делирий раннего послеоперационного периода развивается на 1–3-е сутки после операции, средняя продолжительность — от 1 до 3 сут. Симптоматический делирий раннего послеоперационного периода также повышает вероятность последующего развития других клинических типов послеоперационной мозговой дисфункции — периоперационного инсульта и отсроченных когнитивных нарушений. Большинство факторов риска симптоматического делирия раннего послеоперационного периода относятся к предоперационному периоду и имеют сосудистый профиль. Для скрининговой диагностики симптоматического делирия раннего послеоперационного периода рекомендуется комбинированное применение шкал CAM-ICU и RASS. С учетом увеличения количества кардиохирургических операций необходимо дальнейшее совершенствование методов периоперационной церебропротекции, основными направлениями которой являются своевременная диагностика и коррекция факторов риска, применение нефармакологических и фармакологических методов защиты головного мозга, в том числе оригинального четырехкомпонентного (инозин, никотинамид, рибофлавин, янтарная кислота) нейропротектора с цитопротективным и антигипоксантным действием, а также меглюмина натрия сукцината с антигипоксантным и противовоспалительным действием.

Ключевые слова: симптоматический делирий раннего послеоперационного периода; послеоперационная мозговая дисфункция; кардиохирургия; коронарное шунтирование; операция на клапанах сердца; нейропротекция.

Поступила: 11.10.2022 **Одобрена:** 24.11.2022 **Принята к печати:** 30.12.2022

DOI: https://doi.org/10.17816/PED13697-105
Review Article

DELIRIUM IN CARDIAC SURGERY: EPIDEMIOLOGY, PATHOGENESIS AND PREVENTION HIGHLIGHTS (REVIEW)

© Nikolay V. Tsygan [1, 2], Aleksandr V. Ryabtsev [1], Olga S. Sandalova [3], Ruslan V. Andreev [1], Aleksandr P. Trashkov [2, 4], Andrey S. Peleshok [1], Evgeniy S. Kurasov [1], Igor V. Litvinenko [1]

[1] Kirov Military Medical Academy, Saint Petersburg, Russia;
[2] B.P. Konstantinov Petersburg Nuclear Physics Institute of National Research Centre "Kurchatov Institute", Gatchina, Leningrad Region, Russia;
[3] Consultative And Diagnostic Center No. 85, Saint Petersburg, Russia;
[4] National Research Center "Kurchatov Institute", Moscow, Russia

For citation: Tsygan NV, Ryabtsev AV, Sandalova OS, Andreev RV, Trashkov AP, Peleshok AS, Kurasov ES, Litvinenko IV. Delirium in cardiac surgery: epidemiology, pathogenesis and prevention highlights (Review). *Pediatrician (St. Petersburg)*. 2022;13(6):97–105. DOI: https://doi.org/10.17816/PED13697-105

Symptomatic delirium of the early postoperative period is a qualitative disorder (clouding) of consciousness that is deferred, occurs under mainly vascular, inflammatory and metabolic alterations, manifests by variant behavioral disorders. Three clinical studies were conducted to assess the state of the brain after the most frequent elective cardiac surgery — coronary bypass surgery, open-heart valve surgery, open-heart and endovascular aortic valve surgery. 306 patients were included in the listed studies, the controls included the results of the examination of 120 patients who underwent elective eversion carotid endarterectomy and 15 patients who underwent elective abdominal aortic prosthetics. Thus, 441 patients underwent perioperative neurological examination according to a single algorithm. According to the results of the conducted studies, the frequency of symptomatic delirium of the early postoperative period during elective cardiac surgery is 12–14%. Symptomatic delirium of the early postoperative period commonly develops 1–3 days after surgery, the average duration is from 1 to 3 days. Symptomatic delirium of the early postoperative period also increases the likelihood of subsequent development of other clinical types of postoperative cerebral dysfunction – perioperative stroke and deferred cognitive impairment. Most of the symptomatic delirium of the early postoperative period risk factors are preoperative and have vascular origin. Combined use of CAM-ICU and RASS scales is recommended for screening diagnostics of symptomatic delirium of the early postoperative period. The increase of the number of cardiac surgeries demonstrates the necessity of the further improvement of perioperative cerebroprotection, the main directions are promptly diagnosis and correction of risk factors, as well as the use of non-pharmacological and pharmacological methods of brain protection, including the original four-component (inosine, nicotinamide, riboflavin, succinic acid) neuroprotector with cytoprotective and antihypoxic effects, as well as meglumine sodium succinate with antihypoxic and anti-inflammatory effects.

Keywords: symptomatic delirium of the early postoperative period; postoperative cerebral dysfunction; cardiac surgery; coronary bypass surgery; heart valve surgery; neuroprotection.

Received: 11.10.2022 **Revised:** 24.11.2022 **Accepted:** 30.12.2022

Ежегодно в Российской Федерации растет количество кардиохирургических операций. Так, за 15 лет (1997–2011 гг.) число операций на сердце увеличилось в 6,5 раза (с 28 081 до 181 515), в том числе операций в условиях искусственного кровообращения — в 5,5 раза (с 8523 до 46 500), а операций коронарного шунтирования — в 10,8 раза (с 2946 до 31 838) [1].

По мере увеличения количества хирургических вмешательств большее клиническое значение приобрел вопрос изменения уровня и качества сознания после операции, а также мультидисциплинарной оценки состояния пациентов в до-, интра- и послеоперационном периодах. В 1955 г. P.D. Bedford впервые описал нарушение когнитивных функций у пожилых людей после хирургических операций в условиях общей анестезии, где общая анестезия выступала ведущим механизмом развития послеоперационной когнитивной дисфункции [2, 8, 10, 17]. В 1964 г. P.H. Blanchly и A. Starr при описании делирия после операций на открытом сердце сделали акцент на особенностях хирургической операции и предложили термин «посткардиотомический делирий» [3, 21].

Анализ данных литературы и результатов собственных (начиная с 2010 г.) исследований по изучению эпидемиологии, факторов риска и особенностей делирия после операций различного хирургического профиля позволяет дать определение, включающее его клинически значимые характеристики. Симптоматический делирий раннего послеоперационного периода — это качественное нарушение (помрачнение) сознания, возникающее отсроченно на фоне преимущественно сосудистых, воспалительных и метаболических изменений, проявляющееся различной степенью поведенческих нарушений.

Важным звеном патогенеза делирия является дисбаланс между холинергической и дофаминергической нейротрансмиттерными системами — снижение уровня ацетилхолина и увеличение уровня дофамина (рис. 1), что подтверждается повышением риска развития делирия при применении дофаминомиметических препаратов, а также эффективностью использования антагонистов рецепторов дофамина в лечении пациентов с делирием и ингибиторов холинэстеразы в коррекции спутанности сознания [3, 5].

Более половины кардиохирургических пациентов в предоперационном периоде имеют когнитивные нарушения [7, 14–16], что косвенно отражает наличие продолжительного нейровоспаления еще до хирургической операции. Наличие системного воспалительного ответа, а также появление или усиление нейровоспаления вследствие хирургических операций может объяснять отсроченное развитие симптоматического делирия раннего послеоперационного периода.

Возникновение симптоматического делирия раннего послеоперационного периода приводит к увеличению продолжительности нахождения в отделении реанимации, общей продолжительно-

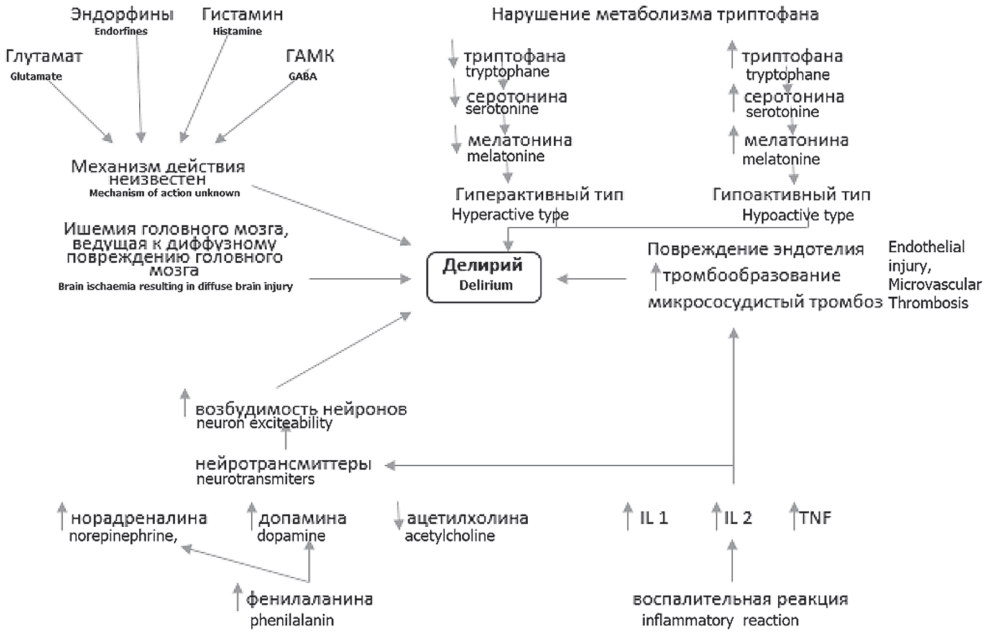

Рис. 1. Патогенез делирия (цит. по [3])
Fig. 1. Pathogenesis of delirium (cited [3])

Рис. 2. Послеоперационная мозговая дисфункция и послеоперационное когнитивное улучшение при хирургических операциях
Fig. 2. Post-surgery cerebral dysfunction and post-surgery cognitive improvement after surgery

сти госпитализации, а также увеличению вероятности летального исхода [18]. Как известно, в конце XX в. частота периоперационного инсульта стала показателем качества оказания хирургической помощи. По аналогии, частота симптоматического делирия раннего послеоперационного периода также может являться косвенным показателем качества оказания хирургической помощи.

Проблема симптоматического делирия раннего послеоперационного периода детально изучается в рамках послеоперационной мозговой дисфункции — изменения структурного и функционального состояния головного мозга преимущественно сосудистого генеза, возникающего в хирургической практике в интраоперационном или раннем послеоперационном периодах, проявляющегося в виде преходящих или стойких нарушений функций нервной системы [12, 14]. Послеоперационная мозговая дисфункция включает в себя три клинических типа — периоперационный инсульт, симптоматический делирий раннего послеоперационного периода и отсроченные когнитивные нарушения (рис. 2).

В основе послеоперационной мозговой дисфункции лежит разнообразное повреждение головного мозга преимущественно сосудистого генеза — церебральная эмболия, гипоперфузия, гипоксия и ишемия, повреждение гематоэнцефалического барьера и церебральные микрокровоизлияния, а также системный воспалительный ответ (в том числе асептический — не связанный с пневмонией, уроинфекцией и другими осложнениями хирургических операций) и нейровоспаление.

Особенности патогенеза симптоматического делирия раннего послеоперационного периода выражаются в остром сосудистом повреждении на уровне микроциркуляторного русла, значительной роли нейровоспаления и острых асимптомных инфарктах мозга. Так, в международном многоцентровом исследовании NeuroVISION было показано, что в течение 3 дней после некардиоцеребральных операций делирий развивается при наличии острого асимптомного инфаркта мозга у 10 % пациентов, при отсутствии острого асимптомного инфаркта мозга — в 2 раза реже (у 5 % пациентов) [11, 19, 20].

Важно, что симптоматический делирий раннего послеоперационного периода также повышает вероятность последующего развития других клинических типов послеоперационной мозговой дисфункции — периоперационного инсульта и отсроченных когнитивных нарушений.

Для скрининговой диагностики симптоматического делирия раннего послеоперационного периода рекомендуется комбинированное применение шкалы по методу оценки спутанности сознания в реанимации (Confusion assessment method for intensive care unit, CAM-ICU) и шкалы возбуждения-седации Ричмонда (Richmond Agitation-Sedation Scale, RASS), что позволяет также установить форму делирия — гиперактивную, гипоактивную или смешанную.

Нами проведено три клинических исследования по оценке состояния головного мозга после наиболее частых плановых кардиохирургических вмешательств — операций коронарного шунтирования [14], открытых операций на различных клапанах сердца [7], открытых и эндоваскулярных операций на аортальном клапане сердца [16]. В перечисленные исследования были включены 306 пациентов, в качестве контроля использовали результаты обследования 120 пациентов, которым была выполнена плановая эверсионная каротидная эндартерэктомия, и 15 пациентов после планового протезирования брюшной аорты. Таким образом, периоперационное неврологическое обследование по единому алгоритму было проведено 441 пациенту.

По результатам исследований при операциях на сердце симптоматический делирий раннего послеоперационного периода, как правило, дебютировал в 1–3-е сутки после операции, в большинстве случаев его продолжительность составила от 1 до 3 сут. Максимальная продолжительность делирия составила 14 сут, при этом у пациента был диагностирован инфекционный эндокардит, что также косвенно подтверждает роль воспаления в возникновении и поддержании делирия.

В первое клиническое исследование были включены 77 пациентов (средний возраст 65 [55,5; 72,5] лет), которым была выполнена плановая операция коронарного шунтирования в условиях нормотермии, общей комбинированной многокомпонентной анестезии с искусственной вентиляцией легких. Пациенты были разделены на три исследуемые группы: «работающее сердце», «искусственное кровообращение», «лечение». В группе «лечение» пациенты получали оригинальный четырехкомпонентный (инозин, никотинамид, рибофлавин, янтарная кислота) нейропротектор с цитопротективным и антигипоксантным действием [5, 9] по схеме внутрь по 2 таблетки утром и днем в течение одной недели до операции.

Послеоперационная мозговая дисфункция была диагностирована у 44 % (n = 34) пациентов: в группе «работающее сердце» — у 14 % (n = 3), в группе «искусственное кровообращение» — у 58 % (n = 18), в группе «лечение» — у 54 % (n = 13) пациентов (в сравнении с группой «работающее сердце», p = 0,002 и p = 0,006 соответственно).

Симптоматический делирий раннего послеоперационного периода развился после 14 % операций (n = 11), отсутствовал у пациентов группы «работающее сердце», однако был диагностирован у 23 % (n = 7) пациентов группы «искусственное кровообращение» и 17 % (n = 4) пациентов группы «лечение» (в сравнении с группой «работающее сердце», p = 0,033 и p > 0,05 соответственно). Для сравнения, симптоматический делирий раннего послеоперационного периода при эверсионной каротидной эндартерэктомии был диагностирован в 4,5 % случаев (у 5 из 120 пациентов) и отсутствовал при протезировании брюшной аорты [16].

Факторами риска делирия после операций коронарного шунтирования были возраст пациентов старше 70 лет [отношение шансов (ОШ) 22,63; 95 % доверительный интервал (ДИ) 2,81–273,1; p = 0,002] и сахарный диабет (ОШ 8,42; 95 % ДИ 1,2–69,75; p = 0,029) [14].

Во втором клиническом исследовании было обследовано 115 пациентов (70 мужчин и 45 женщин) в возрасте 64 [56; 72] лет, которым была выполнена плановая операция протезирования или пластики (в условиях искусственного кровообращения) по поводу приобретенной патологии клапанов сердца.

Послеоперационная мозговая дисфункция была диагностирована в 41 % (n = 47) случаев, в том числе симптоматический делирий раннего послеоперационного периода — в 12 % (n = 14) случаев.

Установленные факторы риска симптоматического делирия раннего послеоперационного периода имели преимущественно сосудистый профиль:

- уровень общего холестерина в плазме крови более 5,7 ммоль/л (ОШ 6,4; 95 % ДИ 1,95–22,3; p = 0,004) и более 6,5 ммоль/л (ОШ 17; 95 % ДИ 3,45–100,3; p = 0,001);
- атеросклероз сосудов шеи (ОШ 7,9; 95 % ДИ 2,27–28,2; p = 0,002), в том числе гемодинамически значимый атеросклеротический стеноз сосудов шеи (ОШ 8,4; 95 % ДИ 2,24–31,7; p = 0,003);
- предоперационные когнитивные нарушения: менее 16 баллов по батарее FAB (ОШ 3,98; 95 % ДИ 1,21–13,22; p = 0,039), менее 23 баллов по шкале MoCA (ОШ 4,21; 95 % ДИ 1,3–14,22; p = 0,027) [7].

В третьем исследовании, посвященном изучению послеоперационной мозговой дисфункции при плановом протезировании аортального клапана сердца, были обследованы 114 пациентов в возрасте 67 [58; 76] лет. Все пациенты распределены на три группы: «открытая операция», «церебропротекция» и «рентгенохирургия». В группе «церебропротекция» пациенты получали сбалансированный кристаллоидный 1,5 % раствор меглюмина натрия сукцината с антигипоксантным и противовоспалительным действием по схеме 250 мл внутривенно капельно 1 раз в день в течение 5 дней после операции.

Послеоперационная мозговая дисфункция была диагностирована у 41 % (n = 47) пациентов, симптоматический делирий раннего послеоперационного периода — у 17 % (n = 19) пациентов.

Для симптоматического делирия раннего послеоперационного периода были установлены также преимущественно сосудистые факторы риска:

- уровень липопротеинов очень низкой плотности в плазме крови более 1,3 ммоль/л (ОШ 8,77; 95 % ДИ 2,78–27,70; p = 0,0002);
- ударный объем левого желудочка менее 63 мл (ОШ 5,80; 95 % ДИ 1,91–17,61; p = 0,0019);
- атеросклеротический стеноз сосудов шеи (ОШ 3,47; 95 % ДИ 1,07–11,30; p = 0,0388);
- минимальный интраоперационный гематокрит менее 26 % (ОШ 4,35; 95 % ДИ 1,44–13,12; p = 0,009);
- давность выявления порока аортального клапана менее 2,5 лет (ОШ 4,33; 95 % ДИ 1,16–16,24; p = 0,0296);
- отсутствие высшего или среднего специального образования (ОШ 3,08; 95 % ДИ 1,01–9,41; p = 0,0484);
- предоперационный балл по шкале MoCA менее 20 (ОШ = 17,11; 95 % ДИ 4,29–68,33; p = 0,0001);

В третьем исследовании были установлены два церебропротективных фактора — предоперационный индекс массы тела более 25 кг/м^2 и применение меглюмина натрия сукцината. При индексе массы тела более 25 кг/м^2 уменьшалась вероятность развития симптоматического делирия раннего послеоперационного периода (ОШ 0,32; 95 % ДИ 0,11–0,95; p = 0,0407). При применении меглюмина натрия сукцината уменьшалась продолжительность симптоматического делирия раннего послеоперационного периода (p = 0,0441) [16].

По результатам собственных исследований, частота симптоматического делирия раннего послеоперационного периода при плановых кардиохирургических операциях составляет 12–14 %. Наиболее часто симптоматический делирий раннего послеоперационного периода развивается на 1–3-е сутки после операции, средняя продолжительность — от 1 до 3 сут. Большинство факторов риска симптоматического делирия раннего послеоперационного периода относятся к предоперационному периоду и имеют сосудистый профиль. С учетом увеличения количества кардиохирургических операций необходимо дальнейшее совершенствование методов периоперационной церебропротекции, основными направлениями которой являются своевременная диагностика и коррекция факторов риска, а также применение нефармакологических и фармакологических методов защиты головного мозга.

ДОПОЛНИТЕЛЬНАЯ ИНФОРМАЦИЯ

Вклад авторов. Все авторы внесли существенный вклад в разработку концепции, проведение исследования и подготовку рукописи статьи. Окончательная версия прочитана и одобрена всеми авторами.

Конфликт интересов. Авторы заявляют об отсутствии конфликта интересов, связанных с публикацией данной статьи.

Источник финансирования. Работа выполнена при поддержке Министерства науки и высшего образования Российской Федерации (проект 075-15-2021-1360).

Этическая экспертиза. Проведение исследования одобрено локальным этическим комитетом ФГБВОУ ВО «Военно-медицинская академия им. С.М. Кирова».

ADDITIONAL INFORMATION

Author contribution. Thereby, all authors made a substantial contribution to the conception of the study, acquisition, analysis, interpretation of data for the work, drafting and revising the article, final approval of the version to be published and agree to be accountable for all aspects of the study.

Competing interests. The authors declare that they have no competing interests.

Funding source. The work was supported by the Ministry of Science and Higher Education of the Russian Federation (project 075-15-2021-1360).

Ethical expertise. The study was approved by the local Ethics Committee of the Kirov Military Medical Academy.

СПИСОК ЛИТЕРАТУРЫ

1. Ботнарь Ю.М., Бокерия Л.А., Ступаков И.Н., и др. Динамика видов и объемов кардиохирургических вмешательств в Российской Федерации за последние 15 лет // Бюллетень НЦССХ им. А.Н. Бакулева РАМН. Сердечно-сосудистые заболевания. 2013. Т. 14, № S6. С. 269.
2. Васильев А.Г., Комяков Б.К., Тагиров Н.С., Мусаев С.А. Чрескожная нефролитотрипсия в лечении коралловидного нефролитиаза // Вестник СПбГМА им. И.И. Мечникова. 2009. № 4(33). С. 183–186.
3. Иванов С.В. Психические расстройства, связанные с хирургическими вмешательствами на открытом сердце // Психиатрия и психофармакотерапия им. П.Б. Ганнушкина. 2005. Т. 7, № 3. С. 122–128.
4. Киреев С.С., Бадаква Т.Л., Чуканова О.А. Делирий в послеоперационном периоде (обзор литературы) // Вестник новых медицинских технологий. Электронное издание. 2019. № 2. С. 44–60.
5. Коваленко А.Л., Нагибович О.А., Вишневский А.Ю., и др. Применение препарата, влияющего на нейрометаболизм, для профилактики послеоперационных когнитивных расстройств // Общая реаниматология. 2022. Т. 18, № 2. С. 12–21. DOI: 10.15360/1813-9779-2022-2-12-21

6. Литвиненко И.В., Одинак М.М., Хлыстов Ю.В., и др. Эффективность и безопасность ривастигмина (Экселона) при синдроме спутанности сознания в остром периоде ишемического инсульта // Журнал неврологии и психиатрии им. С.С. Корсакова. 2010. Т. 110, № 11–2. С. 36–41.
7. Одинак М.М., Литвиненко И.В., Хубулава Г.Г., и др. Послеоперационная мозговая дисфункция при хирургической коррекции приобретенных пороков клапанов сердца // Доктор.Ру. 2018. № 9(153). С. 6–12. DOI: 10.31550/1727-2378-2018-153-9-6-12
8. Тагиров Н.С., Назаров Т.Х., Васильев А.Г., и др. Опыт применения чрескожной нефролитотрипсии и контактной уретеролитотрипсии в комплексном лечении мочекаменной болезни // Профилактическая и клиническая медицина. 2012. Т. 4, № 45. С. 30–33.
9. Трашков А.П., Брус Т.В., Васильев А.Г., и др. Биохимический профиль крыс с неалкогольной жировой болезнью печени различной степени тяжести и его коррекция препаратом Ремаксол // Педиатр. 2017. Т. 8, № 4. С. 78–85. DOI: 10.17816/PED8478-85
10. Трашков А.П., Васильев А.Г., Коваленко А.Л., Тагиров Н.С. Метаболическая терапия мочекаменной болезни на различных моделях поражения почек у крыс // Экспериментальная и клиническая фармакология. 2015. Т. 78, № 3. С. 17–21. DOI: 10.30906/0869-2092-2015-78-3-17-21
11. Трашков А.П., Васильев А.Г., Цыган Н.В., и др. Антитромботическая терапия в онкологии: современное состояние проблемы и нерешенные вопросы // Педиатр. 2012. Т. 3, № 2. С. 3–19.
12. Трашков А.П., Панченко А.В., Каюкова Е.С., и др. Лейкемия Р-388 у мышей линии CDF1 как тест-система опухоль-ассоциированного неоангиогенеза и гиперкоагуляции // Бюллетень экспериментальной биологии и медицины. 2014. Т. 158, № 10. С. 500–502.
13. Хайцев Н.В., Васильев А.Г., Трашков А.П., и др. Влияние возраста и пола на характер ответных реакций белых крыс при действии хронической гипоксической гипоксии // Педиатр. 2015. Т. 6, № 2. С. 71–77.
14. Цыган Н.В., Одинак М.М., Хубулава Г.Г., и др. Послеоперационная мозговая дисфункция // Журнал неврологии и психиатрии им. С.С. Корсакова. 2017. Т. 117, № 4. С. 34–39. DOI: 10.17116/jnevro20171174134-39
15. Цыган Н.В., Рябцев А.В., Андреев Р.В., и др. Структура послеоперационной мозговой дисфункции и защита головного мозга при хирургическом лечении пороков аортального клапана // Известия Российской военно-медицинской академии. 2021. Т. 40, № S4. С. 108–114.
16. Цыган Н.В., Рябцев А.В., Андреев Р.В., и др. Послеоперационная мозговая дисфункция при протезировании аортального клапана сердца // Доктор.Ру. 2022. Т. 21, № 4. С. 53–59. DOI: 10.31550/1727-2378-2022-21-4-53-59
17. Bedford P.D. Adverse cerebral effects of anaesthesia on old people // Lancet. 1955. Vol. 269, No. 6884. P. 259–263. DOI: 10.1016/s0140-6736(55)92689-1
18. Gottesman R.F., Grega M.A., Bailey M.M., et al. Delirium after coronary artery bypass graft surgery and late mortality // Ann Neurol. 2010. Vol. 67, No. 3. P. 338–44. DOI: 10.1002/ana.21899
19. NeuroVISION Investigators. Perioperative covert stroke in patients undergoing non-cardiac surgery (NeuroVISION): a prospective cohort study // Lancet. 2019. Vol. 394, No. 10203. P. 1022–1029. DOI: 10.1016/S0140-6736(19)31795-7
20. Panchenko A.V., Popovich I.G., Egormin P.A., et al. Biomarkers of aging, life span and spontaneous carcinogenesis in the wild type and HER-2 transgenic FVB/N female mice // Biogerontology. 2016. Vol. 17, No. 2. P. 317–324. DOI: 10.1007/s10522-015-9611-y
21. Tsygan N.V., Trashkov A.P., Litvinenko I.V., et al. Autoimmunity in acute ischemic stroke and the role of blood-brain barrier: the dark side or the light one? // Frontiers of Medicine. 2019. Vol. 13, No. 4. P. 420–426. DOI: 10.1007/s11684-019-0688-6

REFERENCES

1. Botnar' JuM, Bokerija LA, Stupakov IN, et al. Dinamika vidov i ob"emov kardiokhirurgicheskikh vmeshatel'stv v Rossiiskoi Federatsii za poslednie 15 let. *The Bulletin of Bakoulev Center. Cardiovascular Diseases*. 2013;14(S6):269. (In Russ.)
2. Vasil'ev AG, Komyakov BK, Tagirov NS, Musaev SA. Percutaneous nephrolithitripsy in the treatment of coral calculus nephrolithiasis. *Vestnik SPbGMA im. I.I. Mechnikova*. 2009;(4(33)):183–186. (In Russ.)
3. Ivanov SV. Psikhicheskie rasstroistva, svyazannye s khirurgicheskimi vmeshatel'stvami na otkrytom serdtse. *Psychiatry and Psychopharmacotherapy*. 2005;7(3):122–128. (In Russ.)
4. Kireev SS, Badakva TL, Chukanova OA. Delirium in the postoperative period (literature review). *Journal of New Medical Technologies, Eedition*. 2019;(2):44–60. (In Russ.)
5. Kovalenko AL, Nagibovich OA, Vishnevskiy AYu, et al. Use of a neurometabolism-targeting drug in prevention of postoperative cognitive dysfunction. *General Reanimatology*. 2022;18(2):12–21. (In Russ.) DOI: 10.15360/1813-9779-2022-2-12-21
6. Litvinenko IV, Odinak MM, Khlystov YuV, et al. Efficacy and safety of rivastigmine (Exelon) in the confusion syndrome in the acute phase of ischemic stroke. *S.S. Korsakov Journal of Neurology and Psychiatry*. 2010;110(11–2):36–41. (In Russ.)
7. Odinak MM, Litvinenko IV, Khubulava GG, et al. Postoperative cerebral dysfunction in surgical

correction of acquired valvular heart diseases. *Doktor.Ru*. 2018;(9(153)):6–12. (In Russ.) DOI: 10.31550/1727-2378-2018-153-9-6-12
8. Tagirov NS, Nazarov TH, Vasil'ev AG, et al. The experience of using percutaneous nephrolithotripsy and contact ureterolithotripsy in the complex treatment of urolithiasis. *Profilakticheskaya i Klinicheskaya Medicina*. 2012;4(45):30–33. (In Russ.)
9. Trashkov AP, Brus TV, Vasil'ev AG, et al. Biochemical profile of rats with non-alcoholic fatty liver disease of various gravity and its correction with Remaxol. *Pediatrician (St. Petersburg)*. 2017;8(4):78–85. (In Russ.) DOI: 10.17816/PED8478-85
10. Trashkov AP, Vasil'ev AG, Kovalenko AL, Tagirov NS. Metabolic therapy of nephrolithiasis in two different rat models of kidney disease. *Experimental and Clinical Pharmacology*. 2015;78(3):17–21. (In Russ.) DOI: 10.30906/0869-2092-2015-78-3-17-21
11. Trashkov AP, Vasil'ev AG, Cygan NV, et al. Antithrombotic therapy in oncology: contemporary concepts and pending problems. *Pediatrician (St. Petersburg)*. 2012;3(2):3–19. (In Russ.)
12. Trashkov AP, Panchenko AV, Kayukova ES, et al. Leikemiya P-388 u myshei linii CDF1 kak test-sistema opukhol'-assotsiirovannogo neoangiogeneza i giperkoagulyatsii. *Bulletin of Experimental Biology and Medicine*. 2014;158(10):500–502. (In Russ.)
13. Hajcev NV, Vasil'ev AG, Trashkov AP, et al. The influence of sex and age upon response of white rats to hypoxic hypoxia. *Pediatrician (St. Petersburg)*. 2015;6(2):71–77. (In Russ.)
14. Tsygan NV, Odinak MM, Khubulava GG, et al. Postoperative cerebral dysfunction. *S.S. Korsakov Journal of Neurology and Psychiatry*. 2017;117(4):34–39. (In Russ.) DOI: 10.17116/jnevro20171174134-39
15. Tsygan NV, Ryabtsev AV, Andreev RV, et al. The structure of postoperative cerebral dysfunction and brain protection in the surgical treatment of aortic valve disease. *Russian Military Medical Academy Reports*. 2021;40(S4):108–114. (In Russ.)
16. Tsygan NV, Ryabtsev AV, Andreev RV, et al. Postoperative cerebral dysfunction in cardiac aortic valve replacement. *Doctor.Ru*. 2022;21(4):53–59. (In Russ.) DOI: 10.31550/1727-2378-2022-21-4-53-59
17. Bedford PD. Adverse cerebral effects of anaesthesia on old people. *Lancet*. 1955;269(6884):259–263. DOI: 10.1016/s0140-6736(55)92689-1
18. Gottesman RF, Grega MA, Bailey MM, et al. Delirium after coronary artery bypass graft surgery and late mortality. *Ann Neurol*. 2010;67(3):338–344. DOI: 10.1002/ana.21899
19. NeuroVISION Investigators. Perioperative covert stroke in patients undergoing non-cardiac surgery (NeuroVISION): a prospective cohort study. *Lancet*. 2019;394(10203): 1022–1029. DOI: 10.1016/S0140-6736(19)31795-7
20. Panchenko AV, Popovich IG, Egormin PA, et al. Biomarkers of aging, life span and spontaneous carcinogenesis in the wild type and HER-2 transgenic FVB/N female mice. *Biogerontology*. 2016;17(2):317–324. DOI: 10.1007/s10522-015-9611-y
21. Tsygan NV, Trashkov AP, Litvinenko IV, et al. Autoimmunity in acute ischemic stroke and the role of blood-brain barrier: the dark side or the light one? *Frontiers of Medicine*. 2019;13(4):420–426. DOI: 10.1007/s11684-019-0688-6

◆ Информация об авторах

**Николай Васильевич Цыган* — д-р мед. наук, доцент, заместитель начальника кафедры нервных болезней, ФГБВОУ ВО «Военно-медицинская академия им. С.М. Кирова» Министерства обороны Российской Федерации, Санкт-Петербург, Россия; вед. научн. сотр., ФГБУ «Петербургский институт ядерной физики им. Б.П. Константинова Национального исследовательского центра "Курчатовский институт"», Гатчина, Ленинградская область, Россия.
ORCID: https://orcid.org/0000-0002-5881-2242;
eLibrary SPIN: 1006-2845; Web of Science Researcher ID: H-9132-2016; Scopus Author ID: 37066611200;
e-mail: 77tn77@gmail.com

Александр Владимирович Рябцев — врач-невролог. ФГБВОУ ВО «Военно-медицинская академия им. С.М. Кирова» Министерства обороны Российской Федерации, Санкт-Петербург, Россия. ORCID: https://orcid.org/0000-0002-3832-2780;
eLibrary SPIN: 9915-4960; Web of Science Researcher ID: AAD-3948-2019; Scopus Author ID: 57202361039;
e-mail: ryabtsev26@gmail.com

◆ Information about the authors

**Nikolay V. Tsygan* — MD, PhD, Dr. Sci. (Med.), Assistant Professor, Deputy Head of the Department of Nervous Diseases, Kirov Military Medical Academy, Saint Petersburg, Russia; Leading Research Associate, B.P. Konstantinov Petersburg Nuclear Physics Institute of National Research Centre "Kurchatov Institute", Gatchina, Leningrad Region, Russia;
ORCID: https://orcid.org/0000-0002-5881-2242;
eLibrary SPIN: 1006-2845; Web of Science Researcher ID: H-9132-2016; Scopus Author ID: 37066611200;
e-mail: 77tn77@gmail.com

Aleksandr V. Ryabtsev — Neurologist. Kirov Military Medical Academy, Saint Petersburg, Russia.
ORCID: https://orcid.org/0000-0002-3832-2780;
eLibrary SPIN: 9915-4960; Web of Science Researcher ID: AAD-3948-2019; Scopus Author ID: 57202361039;
e-mail: ryabtsev26@gmail.com

* Автор, ответственный за переписку / Corresponding author

◆ Информация об авторах

Ольга Сергеевна Сандалова — врач-невролог. СПбГБУЗ «Консультативно-диагностический центр № 85». eLibrary SPIN: 4048-7568, e-mail: karpova.olga.s@gmail.com

Руслан Валерьевич Андреев — канд. мед. наук, начальник отделения кафедры нервных болезней. ФГБВОУ ВО «Военно-медицинская академия им. С.М. Кирова» Министерства обороны Российской Федерации, Санкт-Петербург, Россия. ORCID: https://orcid.org/0000-0002-4845-5368; eLibrary SPIN: 8521-5795; e-mail: andreevr82@mail.ru

Александр Петрович Трашков — канд. мед. наук, заведующий, ФГБУ «Петербургский институт ядерной физики им. Б.П. Константинова Национального исследовательского центра "Курчатовский институт"», Гатчина, Ленинградская область, Россия; ФГБУ «Национальный исследовательский центр «Курчатовский институт»; ORCID: https://orcid.org/0000-0002-3441-0388; eLibrary SPIN: 4231-1258; Web of Science Researcher ID: E-9576-2016; e-mail: Trashkov_AP@pnpi.nrcki.ru

Андрей Степанович Пелешок — канд. мед. наук, ФГБВОУ ВО «Военно-медицинская академия им. С.М. Кирова» Министерства обороны Российской Федерации, Санкт-Петербург, Россия; eLibrary SPIN: 4874-4366; ORCID: https://orcid.org/0000-0002-6977-611X;

Евгений Сергеевич Курасов — д-р. мед. наук, ФГБВОУ ВО «Военно-медицинская академия им. С.М. Кирова» Министерства обороны Российской Федерации, Санкт-Петербург, Россия; ORCID: https://orcid.org/0000-0003-3616-6574; eLibrary SPIN: 4961-0342

Игорь Вячеславович Литвиненко — д-р мед. наук, профессор, начальник кафедры нервных болезней. ФГБВОУ ВО «Военно-медицинская академия им. С.М. Кирова» Министерства обороны Российской Федерации, Санкт-Петербург, Россия; ORCID: https://orcid.org/0000-0001-8988-3011; eLibrary SPIN: 6112-2792; Web of Scienece Researcher ID: F-9120-2013; Scopus Author ID: 57202361039; e-mail: litvinenkoiv@rambler.*ru*

◆ Information about the authors

Olga S. Sandalova — Neurologist. Consultative and Diagnostic Center No. 85, Saint Petersburg, Russia. eLibrary SPIN: 4048-7568; e-mail: karpova.olga.s@gmail.com

Ruslan V. Andreev — MD, PhD, Head of Nervous Diseases Department, Kirov Military Medical Academy, Saint Petersburg, Russia. ORCID: https://orcid.org/0000-0002-4845-5368; eLibrary SPIN: 8521-5795; e-mail: andreevr82@mail.ru

Aleksandr P. Trashkov — MD, PhD, Head of the Department, B.P. Konstantinov Petersburg Nuclear Physics Institute of National Research Centre "Kurchatov Institute"; National Research Center "Kurchatov Institute". ORCID: https://orcid.org/0000-0002-3441-0388; eLibrary SPIN: 4231-1258; Web of Science Researcher ID: E-9576-2016; e-mail: Trashkov_AP@pnpi.nrcki.ru

Andrey S. Peleshok — MD, PhD, Kirov Military Medical Academy, Saint Petersburg, Russia. eLibrary SPIN: 4874-4366 ORCID: https://orcid.org/0000-0002-6977-611X;

Evgeniy S. Kurasov — MD, PhD, Dr. Sci. (Med.). Kirov Military Medical Academy, Saint Petersburg, Russia. ORCID: https://orcid.org/0000-0003-3616-6574; eLibrary SPIN: 4961-0342

Igor V. Litvinenko — MD, PhD, Dr. Sci. (Med.), Professor, Head of the Department of Nervous Diseases. Kirov Military Medical Academy, Saint Petersburg, Russia. ORCID: https://orcid.org/0000-0001-8988-3011; eLibrary SPIN: 6112-2792; Web of Scienece Researcher ID: F-9120-2013; Scopus Author ID: 57202361039; e-mail: litvinenkoiv@rambler.ru

Мария Кадаш

КУРГАНСКИЙ ДНЕВНИК

Книгу можно приобрести по адресу: 191186, Санкт-Петербург, Аптекарский переулок, 3, литера А, пом. 1Н, тел. (812)648-83-68. E-mail: nl@eco-vector.com. https://www.eco-vector.com/books

Книга представляет собой дневник, рассказывающий о маленькой девочке Марике и ее маме, жизнь которых удивительным образом пересеклась с гением ортопедии Гавриилом Абрамовичем Илизаровым, о его врачебной деятельности, которую он вел с необыкновенным человеколюбием, верой, фанатизмом и неутомимостью. Читатель узнает, как Г.А. Илизаров относился к людям, которые жили или работали в больнице, сумеет проследить за происходившими из года в год переменами.

В издании запечатлены произошедшие в России важные исторические события, которые оказали судьбоносное влияние на весь мир.

Читатель, который окажет доверие неизвестному имени и возьмет в руки «Курганский дневник» Марии Кадаш, получит необыкновенное впечатление. Особый интерес придают дневнику гуманизм, мировидение и жизненная позиция его автора.

Валерия Надра,
журналист и критик

Эта книга является прекрасным примером способности человека выковывать ценности из своих испытаний. Как писал Ласло Немет, разумный человек сумеет создать творческую мастерскую даже в сарае. Пример Марии Кадаш убедительно показывает, как писание дневника и ответственность интеллектуала помогали ей вести нечеловеческую борьбу, выпавшую на ее долю. Это один из уроков, который косвенно помогает осознать эта книга.

Доктор Эндре Цейзель,
врач-генетик

КЛИНИЧЕСКИЙ СЛУЧАЙ

DOI: https://doi.org/10.17816/PED136107-115
Научная статья

ЭНДОБРОНХИАЛЬНОЕ ВВЕДЕНИЕ СУРФАКТАНТА У ДОНОШЕННОГО НОВОРОЖДЕННОГО С РЕСПИРАТОРНЫМ ДИСТРЕСС-СИНДРОМОМ (КЛИНИЧЕСКИЙ СЛУЧАЙ)

© Д.О. Иванов [1], К.С. Кирьяков [1], К.В. Пшениснов [1], И.А. Тесаева [2], М.У. Насипова [2], Е.А. Сизаева [3], А.Т. Габисов [1]

[1] Санкт-Петербургский государственный педиатрический медицинский университет, Санкт-Петербург, Россия;
[2] Республиканский перинатальный центр Чеченской Республики, Грозный, Чеченская Республика;
[3] Детская городская больница № 17 Святителя Николая Чудотворца, Санкт-Петербург, Россия

Для цитирования: Иванов Д.О., Кирьяков К.С., Пшениснов К.В., Тесаева И.А., Насипова М.У., Сизаева Е.А., Габисов А.Т. Эндобронхиальное введение сурфактанта у доношенного новорожденного с респираторным дистресс-синдромом (клинический случай) // Педиатр. – 2022. – Т. 13. – № 6. – С. 107–115. DOI: https://doi.org/10.17816/PED136107-115

Респираторный дистресс-синдром новорожденных — основная причина острой дыхательной недостаточности в неонатальном периоде. Несмотря на достигнутые успехи и существующие международные рекомендации, в ряде случаев имеет место тяжелое течение данного заболевания, что требует персонифицированного подхода к пациенту и мероприятиям интенсивной терапии.

В статье представлен случай успешного лечения острого респираторного дистресс-синдрома у доношенного новорожденного, осложнившегося баротравмой легких, с применением монобронхиального введения экзогенного сурфактанта под рентгенологическим контролем. С целью оценки течения заболевания и эффективности лечения проведен ретроспективный анализ медицинской документации. С первых минут жизни у ребенка отмечались дыхательные расстройства, что стало основанием для проведения неинвазивной искусственной вентиляции легких. В динамике выявлено прогрессирование гиперкапнии и гипоксемии, в связи с чем была выполнена интубация трахеи и начата конвекциональная искусственная вентиляция легких с FiO_2 = 1,0. Ключевой элемент терапии, позволивший достичь стабилизации состояния и регрессирования нарушений газообмена с полным выздоровлением пациента, — монобронхиальное введение экзогенного сурфактанта.

Монобронхиальное введение сурфактанта при остром респираторном дистресс-синдроме с гетерогенным поражением легких является эффективным вариантом лечения и может использоваться в клинической практике при рефрактерной гипоксемии.

Ключевые слова: доношенный новорожденный; респираторный дистресс-синдром; баротравма; пневмоторакс; сурфактант.

Поступила: 11.10.2022 **Одобрена:** 17.11.2022 **Принята к печати:** 30.12.2022

DOI: https://doi.org/10.17816/PED136107-115
Research Article

ENDOBRONCHIAL SURFACTANT ADMINISTRATION IN FULL-TERM NEWBORN WITH RESPIRATORY DISTRESS SYNDROME

© Dmitriy O. Ivanov [1], Kirill S. Kiriakov [1], Konstantin V. Pshenisnov [1], Imani A. Tesaeva [2], Milana U. Nasipova [2], Elena A. Sizaeva [3], Azamat T. Gabisov [1]

[1] St. Petersburg State Pediatric Medical University, Saint Petersburg, Russia;
[2] Republican Perinatal Center of the Chechen Republic, Groznyi, Chechen Republic;
[3] St. Nicholas Children's Hospital, Saint Petersburg, Russia

For citation: Ivanov DO, Kiriakov KS, Pshenisnov KV, Tesaeva IA, Nasipova MU, Sizaeva EA, Gabisov AT. Endobronchial surfactant administration in full-term newborn with respiratory distress syndrome. *Pediatrician (St. Petersburg).* 2022;13(6):107–115. DOI: https://doi.org/10.17816/PED136107-115

Neonatal respiratory distress syndrome is the leading cause of neonatal acute respiratory failure. Despite the successes achieved and the existing international recommendations, in some cases there is a severe course of this disease, which requires a personalized approach to the patient and intensive care measures.

The article presents a case of successful treatment of acute respiratory distress syndrome in a full-term newborn complicated by pulmonary barotrauma using monobronchial administration of exogenous surfactant under X-ray control. In order to assess the course of the disease and the effectiveness of treatment, a retrospective analysis of medical documentation was carried out. From the first minutes of life, the child had respiratory disorders, which was the basis for non-invasive mechanical lung ventilation — nCPAP (nasal continuous positive airway pressure). Progression of hypercapnia and hypoxemia was revealed over time, and therefore tracheal intubation was performed and convective mechanical ventilation was started with FiO_2 = 1,0. Monobronchial administration of exogenous surfactant was a key element of the therapy that allowed to achieve stabilization of the condition and regression of gas exchange disorders with complete recovery of the patient.

Monobronchial administration of surfactant in acute respiratory distress syndrome with heterogeneous lung involvement is an effective treatment option and can be used in clinical practice for refractory hypoxemia.

Keywords: full-term newborn; respiratory distress syndrome; barotrauma; pneumothorax; surfactant.

Received: 11.10.2022 **Revised:** 17.11.2022 **Accepted:** 30.12.2022

ВВЕДЕНИЕ

Респираторный дистресс-синдром (РДС) у новорожденных — один из наиболее частых и грозных критических состояний неонатального периода [1, 3–5, 7–9, 11]. Причины его развития весьма разнообразны и зависят, в первую очередь, от срока гестации на момент рождения ребенка и морфофункциональной зрелости органов дыхания.

Если у недоношенных новорожденных явления дыхательной недостаточности и острый респираторный дистресс-синдром (ОРДС) наиболее часто развиваются в первые часы жизни на фоне первичного дефицита сурфактанта, то у доношенных детей тяжелая гипоксемическая дыхательная недостаточность, как правило, является вторичной и развивается на фоне уже имеющегося патологического процесса с поражением паренхимы легких [1, 5–7]. Основными из них являются пневмония, синдром аспирации мекония и транзиторное тахипноэ новорожденных [5, 7, 10]. В настоящее время известно, что приблизительно у 1 % новорожденных РДС возникает без инфекционного поражения органов дыхания. Чаще всего тяжелая гипоксемия без инфекционного компонента у доношенных новорожденных развивается после оперативного родоразрешения, на фоне транзиторного тахипноэ, которое может стать предвестником ОРДС тяжелой степени. Несмотря на то что транзиторное тахипноэ новорожденных отличается достаточно благоприятным прогнозом и обычно самостоятельно разрешается в течение первых трех суток жизни, в ряде случаев отмечается тяжелое течение с развитием рефрактерной гипоксемии [14]. В частности, у детей со сроком гестации до 39 нед., рожденных путем кесарева сечения, иногда может развиться легочная гипертензия, для коррекции которой может потребоваться экстракорпоральная мембранная оксигенация [13].

В качестве примера тяжелого течения транзиторного тахипноэ с развитием вторичного ОРДС представляем случай его успешного лечения у доношенного новорожденного, осложнившегося баротравмой легких, с применением монобронхиального введения сурфактанта.

КЛИНИЧЕСКИЙ СЛУЧАЙ

В ОРИТН ГБУ «Республиканский перинатальный центр» Чеченской Республики поступил доношенный новорожденный ребенок с клиникой дыхательной недостаточности тяжелой степени, потребовавшей проведения респираторной поддержки. Вес при рождении 3400 г, длина 52 см, оценка по шкале Апгар на первой минуте 7, на пятой — 8 баллов. Ребенок от четвертой беременности, третьих срочных родов на сроке гестации 37,3 нед. путем кесарева сечения. Беременность протекала на фоне коронавирусной инфекции на сроке беременности 15 нед.

Состояние ребенка с рождения средней степени тяжести, обусловленное явлениями респираторного дистресса (умеренное втяжение межреберий, стонущее дыхание, тахипноэ до 60 в минуту), что потребовало проведения неинвазивной искусственной вентиляции легких (ИВЛ, nCPAP — nasal continuous positive airway pressure) с первых минут жизни [2]. На рентгенограмме отмечаются признаки транзиторного тахипноэ новорожденного (рис. 1).

На фоне проведения nCPAP отмечено прогрессирование дыхательной недостаточности, на повторной рентгенограмме органов грудной клетки выявлены признаки РДСН, в связи с чем была выполнена интубация трахеи и начата инвазивная ИВЛ в режиме SIMV с FiO_2 0,5, давлением на вдохе (Pinsp) 16 см H_2O, положительным давлением в конце выдоха (PEEP) 5 см H_2O, частотой дыхания (*f*) 40 в минуту и временем вдоха (Tinsp) 0,4 с. В связи с артериальной гипотензией проведена волемическая нагрузка 0,9 % раствором натрия хлорида в объеме 15 мл/кг, без эффекта, начата постоянная инфузия дофамина в дозе 5 мкг/(кг · мин). До получения отрицательных маркеров воспаления и бактериологического посева начата эмпирическая антибактериальная терапия [ампициллин в дозе 200 мг/(кг · сут); гентамицин в дозе 4 мг/(кг · сут)].

В связи с отсутствием эффекта эндотрахеально введен экзогенный сурфактант в дозе 200 мг/кг, однако несмотря на это, состояние ребенка продолжало ухудшаться, что потребовало увеличения инвазивности ИВЛ (FiO_2 1,0, PIP 18 см H_2O, PEEP 5 см H_2O, *f* 40 в минуту, Tinsp 0,4 с).

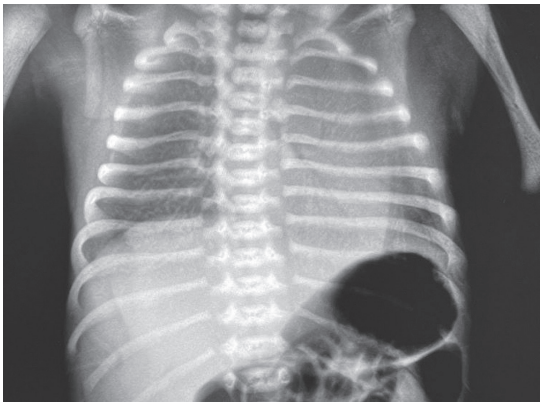

Рис. 1. Рентгенограмма органов грудной клетки новорожденного с клиническими признаками респираторного дистресс-синдрома через 2 ч после рождения

Fig. 1. Chest X-ray of newborn with clinical signs of respiratory distress 2 hours after birth

На контрольной рентгенограмме, выполненной на вторые сутки жизни (после введения сурфактанта), сохраняются признаки тяжелого РДС, осложнившегося правосторонним напряженным пневмотораксом (рис. 2), в связи с чем по экстренным показаниям было выполнено дренирование плевральной полости.

По данным анализа газового состава и кислотно-основного состояния венозной крови на момент резкого ухудшения состояния отмечается декомпенсированный смешанный ацидоз (pH 7,07, pO_2 27 мм рт. ст., pCO_2 50 мм рт. ст., BE — 18,1 ммоль/л, SvO_2 26 %). В связи с выраженной артериальной гипотензией доза допамина увеличена до 10 мкг/(кг · мин).

В динамике отмечены эпизоды десатурации со снижением SpO_2 до 49 % на максимальных параметрах ИВЛ, в связи с чем начата высокочастотная осцилляторная (ВЧО) ИВЛ с FiO_2, 1,0, средним давлением в дыхательных путях (MAP) 25 см H_2O, амплитудой 40, частотой 8 Гц, соотношением вдоха к выходу 1 : 2. Несмотря на увеличение дозы дофамина до 15 мкг/(кг · мин) сохранялась выраженная артериальная гипотензия, в связи с чем к терапии добавлен адреналин в дозе 0,05 мкг/(кг · мин), на этом фоне достигнуты референсные показатели артериального давления.

На рентгенограмме органов грудной клетки сохраняются признаки тяжелого РДС, тотальное затемнение левого легочного поля, несмотря на проведение активного дренирования правой плевральной полости, сохраняется пристеночный правосторонний пневмоторакс, отмечается скопление воздуха в медиальном отделе правого легкого.

По данным анализа газового состава и кислотно-основного состояния (КОС) венозной крови отмечается декомпенсированный респираторный ацидоз, выраженная гипоксемия (pvO_2 5 мм рт. ст.), гиперлактатемия (5,9 ммоль/л). Клинически имеет место тотальный цианоз кожи, SpO_2 30 → 7 % на фоне ВЧО ИВЛ с FiO_2 = 1,0, MAP 22 см H_2O, Amp 32, *f* 8 Гц, I : E = 1 : 2).

На фоне ухудшения состояния пациента за счет прогрессирования полиорганной дисфункции, несмотря на отсутствие лабораторных признаков тяжелого течения инфекционного процесса, проведена коррекция антибактериальной терапии, назначены цефоперазон/сульбактам в дозе 80 мг/(кг · сут) и амикацин в дозе 10 мг/(кг · сут).

Учитывая наличие правостороннего пневмоторакса и рентгенологических признаков тяжелого РДС с преимущественным поражением левого легкого, принято решение о монобронхиальном введении порактанта альфа. На фоне проведения ВЧО ИВЛ, через эндотрахеальную трубку в левый главный бронх введен порактант альфа в дозе 100 мг/кг. Манипуляция осуществлялась под рентгенологическим контролем.

На этом фоне отмечается выраженный положительный эффект в виде увеличения SpO_2 с 7–23 до 90 %, на контрольной рентгенограмме сразу после введения порактанта альфа (рис. 3) отмечается незначительное улучшение пневматизации левого легкого, сохраняется свободный воздух в правой плевральной полости.

На контрольной рентгенограмме через 6 ч после манипуляции сохраняются признаки правостороннего пневмоторакса, отмечается неравномерное восстановление воздушности левого легкого. Снизить параметры ВЧО ИВЛ не представлялось возможным. В последующем отмечено прогрессирование явлений дыхательной недостаточности с десатурацией (SpO_2 46 %), по анализу газового состава венозной крови отмечается выраженная венозная гипоксемия (pO_2 13 мм рт. ст.), гиперлактатемия (6,7 ммоль/л). Сохраняется выраженная артериальная гипотензия, в связи с чем скорость введения адреналина увеличена до 0,2 мкг/(кг · мин), на этом фоне достигнута стабилизация.

В левый главный бронх повторно введен порактант-альфа. После выполнения манипуляции отмечается клинико-рентгенологическое улучшение (рис. 4) — увеличение SpO_2 до 90 %, положительная динамика газового состава крови.

На третьи сутки жизни, через 12 ч после повторного введения порактанта альфа отмечается отрицательная динамика в виде снижения SpO_2 до 78–84 %, прогрессирования цианоза кожи. Выполнена повторная рентгенограмма органов грудной клетки, наблюдается прогрессирование правостороннего пневмоторакса, снижение пневматизации левого легкого по сравнению со снимком сразу после введения порактанта альфа. Продолжено активное дренирование правой плевральной полости. В связи с артериальной гипотензией доза адреналина увеличена до 0,3 мкг/(кг · мин), на этом фоне гемодинамика стабильная, артериальное давление в пределах возрастной нормы. Учитывая снижение пневматизации левого легкого и прогрессирование дыхательной недостаточности, в левый главный бронх введен препарат берактанта. Во время манипуляции зарегистрировано снижение SpO_2 до 45–50 %, нарастание цианоза кожи, в связи с чем манипуляция прекращена. Начато введение порактанта альфа в дозе 100 мг/кг в левый главный бронх. На фоне введения порактанта альфа наблюдается положительная динамика

Рис. 2. Рентгенограмма органов грудной клетки новорожденного после введения сурфактанта
Fig. 2. Chest X-ray of newborn after surfactant administration

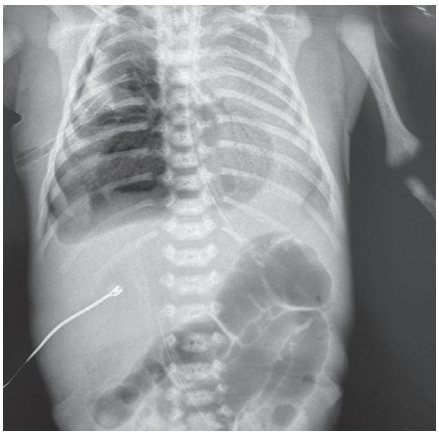

Рис. 3. Рентгенограмма органов грудной клетки новорожденного после монобронхиального введения сурфактанта
Fig. 3. Chest X-ray of newborn after monobronchial surfactant administration

Рис. 4. Рентгенограмма органов грудной клетки новорожденного после повторного монобронхиального введения сурфактанта
Fig. 4. Chest X-ray of newborn after repeated monobronchial administration of surfactant

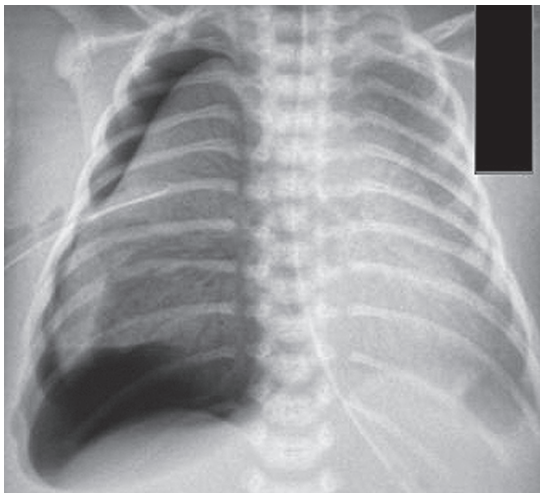

Рис. 5. Рентгенограмма органов грудной клетки новорожденного после монобронхиального введения поракстанта альфа
Fig. 5. Chest X-Ray of newborn after monobronchial administration of proractant alpha

Рис. 6. Рентгенограмма органов грудной клетки новорожденного на шестые сутки жизни
Fig. 6. Chest X-ray of newborn on the sixth day of life

состояния пациента в виде увеличения SpO_2 до 98 %. На рентгенограмме органов грудной клетки спустя 12 ч (рис. 5) после введения сурфактанта отмечается повышение прозрачности левого легкого.

На контрольной рентгенограмме на четвертые сутки жизни (рис. 6) сохраняется правосторонний пристеночный пневмоторакс, пневматизация левого легкого с улучшением. В связи с артериальной гипотензией продолжена постоянная инфузия допамина в дозе 15 мкг/(кг · мин), доза адреналина увеличена до 0,5 мкг/(кг · мин).

На шестые сутки жизни на рентгенограмме органов грудной клетки сохраняются остаточные явления правостороннего пневмоторакса, повышение прозрачности легочной ткани с обеих сторон. Показатели частоты сердечных сокращений и артериального давления стабильны на фоне постоянной инфузии допамина в дозе 15 мкг/(кг · мин) и адреналина в дозе 0,1 мкг/(кг · мин).

На седьмые сутки жизни наблюдается прогрессирование дыхательной недостаточности, снижение SpO_2 до 76 % на фоне легочного и желудочного кровотечения. В связи с артериальной гипотензией

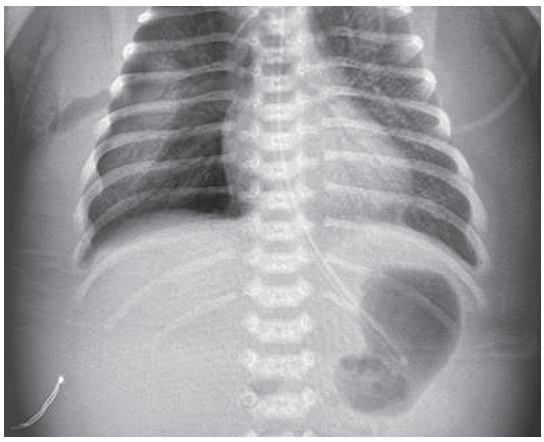

Рис. 7. Рентгенограмма органов грудной клетки новорожденного на девятые сутки жизни
Fig. 7. Chest X-ray of newborn on the ninth day of life

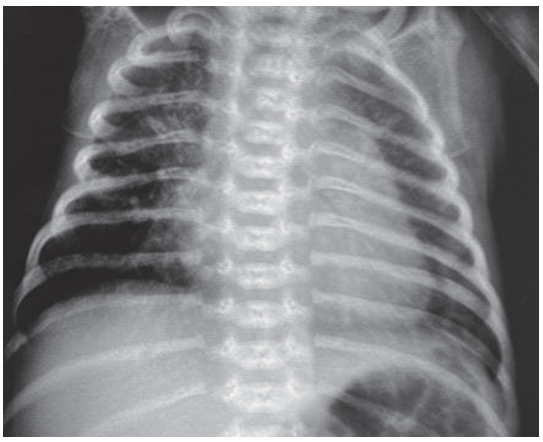

Рис. 8. Рентгенограмма органов грудной клетки новорожденного на фоне спонтанного дыхания
Fig. 8. Chest X-ray of newborn with spontaneous breathing

доза адреналина увеличена до 0,15 мкг/(кг · мин). Учитывая выраженную кислородную зависимость на фоне агрессивной респираторной поддержки, проведена трансфузия эритроцитарной взвеси в объеме 15 мл/кг. На контрольной рентгенограмме отмечается нарастание очаговой пневмонии правого легкого, слева выявлены множественные очаговые затемнения, сохраняющийся свободный воздух в правой плевральной полости. Учитывая ухудшение клинической картины, цефоперазон/сульбактам и амикацин отменены, назначены меропенем в дозе 40 мг/кг через 8 ч и линезолид в дозе 10 мг/кг через 8 ч. На фоне стабилизации гемодинамики доза допамина снижена до 3 мкг/(кг · мин), адреналина — до 0,1 мкг/(кг · мин).

На девятые сутки жизни состояние ребенка стабильное, по газовому составу и КОС венозной крови компенсирован, параметры ИВЛ со снижением, плевральный дренаж удален (рис. 7).

На фоне постепенного снижения параметров ИВЛ пациент переведен с ВЧО на конвекциональную ИВЛ (FiO_2 0,45, Pinsp 12 см H_2O, PEEP 5 см H_2O, *f* 35 в минуту, Tinsp 0,4 с). Гемодинамика стабильна без инотропной поддержки, артериальное давление в пределах возрастной нормы. На рентгенограмме в легких имеются множественные очаговые затемнения, больше справа.

Учитывая стабильное состояние пациента, отсутствие признаков прогрессирования инфекционно-воспалительного процесса по лабораторным данным, антибактериальная терапия продолжена в прежнем объеме. С целью улучшения мукоцилиарного клиренса в терапию добавлен ацетилцистеин в дозе 10 мг/кг через 12 ч.

На 12-е сутки жизни на фоне регулярного самостоятельного дыхания, восстановления защитных рефлексов и мышечного тонуса ребенок экстубирован и переведен на неинвазивную ИВЛ: FiO_2 0,3, PEEP 5 см H_2O, *f* 7,0 л в минуту. Выраженные патологические изменения на контрольной рентгенограмме органов грудной клетки отсутствуют (рис. 8).

К 26-м суткам жизни респираторная поддержка отменена, кислородная зависимость отсутствует, показатели SpO_2 в пределах референсных значений. На 33-е сутки жизни ребенок переведен в отделение патологии новорожденных в удовлетворительном состоянии для дальнейшего лечения. Динамика показателей газового состава крови и концентрации лактата в сыворотке крови на фоне проводимых терапевтических мероприятий представлена в таблице.

Длительность инвазивной вентиляции легких составила 360 ч, неинвазивной ИВЛ после экстубации — 192 ч, продолжительность лечения в отделении реанимации и интенсивной терапии составила 27 суток. Ребенок выписан из стационара на 31-е сутки жизни с основным диагнозом: «Транзиторное тахипноэ новорожденных. Острый респираторный дистресс-синдром. Пневмония новорожденных. Осложнений со стороны дыхательной и центральной нервной систем не было».

ОБСУЖДЕНИЕ

Отличительная особенность данного случая — крайне тяжелое течение ОРДС у доношенного новорожденного ребенка, развившегося на фоне нарушений газообмена, обусловленных транзиторным тахипноэ новорожденных. Даже несмотря на своевременную неинвазивную респираторную поддержку, которая использовалась практически

Таблица / Table

Показатели газового состава и концентрации лактата в венозной крови новорожденного
Parameters of gas composition and lactate concentration in venous blood of newborn

Возраст ребенка / Age of child	pH	pO_2, мм рт. ст. / mm Hg	pCO_2, мм рт. ст. / mm Hg	Лактат, ммоль/л / Lactate, mmol/l
2 ч 12 мин / 2 hours 12 minutes	7,2	37	57	4,2
9 ч (после введения беракта) / 9 hours (after administration of the beractant)	7,28	43	35	3,1
27 ч 30 мин (напряженный пневмоторакс) / 27 hours 30 minutes (tension pneumothorax)	7,07	27	50	5,6
28 ч 50 мин (после дренирования плевральной полости) / 28 hours 50 minutes (after drainage of the pleural cavity)	7,43	36	38	7,4
41 ч 30 мин / 41 hour 30 minutes	7,16	5	87	5,9
44 ч 30 мин / 44 hours 30 minutes	7,29	23	51	6,6
46 ч 50 мин (после введения порактанта альфа) / 46 hours 50 minutes (after administration of poractant alpha)	7,27	23	48	6,0
49 ч 25 мин / 49 hours 25 minutes	7,33	13	44	6,7
53 ч / 53 hours	7,4	35	40	4,2
58 ч 20 мин / 58 hours 20 minutes	7,4	45	35	4.0

с первых минут жизни, отмечалось прогрессирование тяжелых респираторных нарушений, потребовавших интубации трахеи и перевода ребенка на конвекциональную, а затем и ВЧО ИВЛ с агрессивными параметрами, что стало одним из факторов, усугубивших тяжесть состояния пациента, спровоцировавших развитие синдрома утечки воздуха и синдрома полиорганной дисфункции [3, 12].

Важно отметить стадийность течения заболевания. Изначально тяжесть состояния ребенка была обусловлена транзиторным тахипноэ новорожденных, а в дальнейшем прогрессирование гипоксемии привело к вторичному поражению легких и развитию ОРДС. На более поздних стадиях заболевания, вероятнее всего, имело место постнатальное инфицирование, которое и стало причиной появления клинико-рентгенологических признаков пневмонии. Отличительная особенность данного случая — наличие стойкой гипоксемии при относительно приемлемых показателях напряжения углекислого газа в крови, что свидетельствовало о наличии у ребенка вторичной легочной гипертензии, особенно если учесть, что на момент рождения его гестационный возраст составлял 37,3 нед.

Учитывая гетерогенность поражения легочной ткани с преимущественным поражением одного легкого, было заподозрено течение инфекционного процесса. Под рентгенологическим контролем в левый главный бронх введен экзогенный сурфактант, состояние пациента стабилизировалось на непродолжительное время. В дальнейшем было отмечено прогрессирование тяжелой гипоксемической дыхательной недостаточности и только повторные монобронхиальные введения экзогенного сурфактанта позволили достичь стойкого положительного терапевтического эффекта и способствовали регрессированию критического состояния с высоким риском летального исхода.

ЗАКЛЮЧЕНИЕ

Монобронхиальное введение экзогенного сурфактанта при вторичном ОРДС с гетерогенным поражением легких является эффективным вариантом лечения и может использоваться в клинической практике при рефрактерной гипоксемии как стратегия спасения.

ДОПОЛНИТЕЛЬНАЯ ИНФОРМАЦИЯ

Вклад авторов. Все авторы внесли существенный вклад в разработку концепции, проведение исследования и подготовку статьи, прочли и одобрили финальную версию перед публикацией.

Конфликт интересов. Авторы декларируют отсутствие явных и потенциальных конфликтов интересов, связанных с публикацией настоящей статьи.

Источник финансирования. Авторы заявляют об отсутствии внешнего финансирования при проведении исследования.

Информированное согласие на публикацию. Авторы получили письменное согласие законных представителей пациента на публикацию медицинских данных и фотографий.

ADDITIONAL INFORMATION

Author contribution. Thereby, all authors made a substantial contribution to the conception of the study, acquisition,

analysis, interpretation of data for the work, drafting and revising the article, final approval of the version to be published and agree to be accountable for all aspects of the study.

Competing interests. The authors declare that they have no competing interests.

Funding source. This study was not supported by any external sources of funding.

Consent for publication. Written consent was obtained from the patient for publication of relevant medical information and all of accompanying images within the manuscript.

СПИСОК ЛИТЕРАТУРЫ

1. Александрович Ю.С., Пшениснов К.В. Респираторная поддержка при критических состояниях в педиатрии и неонатологии (руководство для врачей). Москва: ГЭОТАР-Медиа, 2020. 272 с.
2. Александрович Ю.С., Иванов Д.О., Пшениснов К.В. Сердечно-легочная реанимация новорожденного в родильном зале // Педиатр. 2019. Т. 10, № 4. С. 5–16. DOI: 10.17816/PED1045-16
3. Александрович Ю.С., Пшениснов К.В., Хиенас В., и др. Инвазивная искусственная вентиляция легких у недоношенных новорожденных в родильном зале: всегда ли она оправдана? // Анестезиология и реаниматология. 2018. № 5. С. 44–52. DOI: 10.17116/anaesthesiology201805144
4. Ведение новорожденных с респираторным дистресс-синдромом. Клинические рекомендации / под ред. акад. РАН Н.Н. Володина. 2016. 38 с.
5. Гомелла Т.Л. Неонатология. Т. 2. Москва: Бином. Лаборатория знаний, 2015.
6. Запевалова Е.Ю., Клюхина Ю.Б., Бойцова Е.В., Кирбятьева М.А. Клиническое течение и структурные изменения легочной ткани у детей с бронхолегочной дисплазией в анамнезе // Педиатр. 2016. Т. 7, № 1. С. 50–57. DOI: 10.17816/PED7150-57
7. Иванов Д.О., Аврелькина Е.В., Александрович Ю.С., и др. Руководство по перинатологии. Т. 2. Санкт-Петербург: Информ-Навигатор, 2019. 1592 с.
8. Моисеева К.Е. Некоторые результаты оценки динамики заболеваемости новорожденных в организациях родовспоможения // Медицина и организация здравоохранения. 2019. Т. 4, № 3. С. 40–47.
9. Неонатология: национальное руководство. Краткое издание / под ред. Н.Н. Володина. Москва: ГЭОТАР-Медиа, 2013. 896 с.
10. Соломаха А.Ю., Петрова Н.А., Иванов Д.О., Свиряев Ю.В. Нарушения дыхания во сне у недоношенных детей с бронхолегочной дисплазией и легочной гипертензией // Педиатр. 2017. Т. 8, № 6. С. 5–10. DOI: 10.17816/PED865-10
11. Шабалов Н. П. Неонатология: учебное пособие в 2 т. 7-е изд., перераб. и доп. Москва: ГЭОТАР-Медиа, 2020. Т. 2. 752 с.
12. Хиенас В., Александрович Ю.С., Пшениснов К.В., и др. Оценка эффективности ранней неинвазивной респираторной поддержки у доношенных новорожденных // Вестник анестезиологии и реаниматологии. 2017. Т. 14, № 2. С. 20–26. DOI: 10.21292/2078-5658-2017-14-2-20-26
13. Keszler M., Carbone M.T., Cox C., Schumacher R.E. Severe respiratory failure after elective repeat cesarean delivery: a potentially preventable condition leading to extracorporeal membrane oxygenation // Pediatrics. 1992. Vol. 89, No. 4 (Pt 1). P. 670–672.
14. Subramanian S., Gupta A.O., Bahri M., Kicklighter S.D. Transient tachypnea of the newborn. Available at: https://emedicine.medscape.com/article/976914-overview#a2

REFERENCES

1. Aleksandrovich YuS, Pshenisnov KV. Respiratornaya podderzhka pri kriticheskikh sostoyaniyakh v pediatrii i neonatologii (rukovodstvo dlya vrachei). Moscow: GEOTAR-Media; 2020. 272 p. (In Russ.)
2. Aleksandrovich YuS, Ivanov DO, Pshenisnov KV. Cardiopulmonary resuscitation of neonate at delivery room. *Pediatrician (St. Petersburg)*. 2019;10(4):5–16. (In Russ.) DOI: 10.17816/PED1045-16
3. Aleksandrovich JuS, Pshenisnov KV, Hienas V, et al. Invasive mechanical ventilation in the delivery room: is it always worthwhile? *Russian Journal of Anaesthesiology and Reanimatology*. 2018;(5):44–52. (In Russ.) DOI: 10.17116/anaesthesiology201805144
4. Vedenie novorozhdennykh s respiratornym distress-sindromom. Klinicheskie rekomendatsii. Edited by Academician of the Russian Academy of Sciences N.N. Volodin. 2016. 38 p. (In Russ.)
5. Gomella TL. Neonatologiya. Vol. 2. Moscow: Binom. Laboratoriya znanii; 2015. (In Russ.)
6. Zapevalova EY, Klyukhina JB, Boitsova EV, Kirbyatieva MA. Clinical current and structural changes of pulmonary tissue at children with a bronchopulmonary dysplasia in the anamnesis. *Pediatrician (St. Petersburg)*. 2016;7(1):50–57. (In Russ.) DOI: 10.17816/PED7150-57
7. Ivanov DO, Avrel'kina EV, Aleksandrovich YuS, et al. Rukovodstvo po perinatologii. Vol. 2. Saint Petersburg: Inform-Navigator; 2019. 1592 p. (In Russ.)
8. Moiseeva KE. Some results of evaluation the dynamics of morbidity in newborns in birth care organizations. *Medicine and Organization of Health Care*. 2019;4(3):40–47. (In Russ.)
9. Neonatologiya: natsional'noe rukovodstvo. Kratkoe izdanie. Volodin N.N ed. Moscow: GEOTAR-Media; 2013. 896 p. (In Russ.)

10. Solomakha AY, Petrova NA, Ivanov DO, Sviryaev YV. Breathing disorders during sleep in premature infants with broncopulmonary dysplasia and pulmonary hypertension. *Pediatrician (St. Petersburg)*. 2017;8(6): 5–10. DOI: 10.17816/PED865-10 (In Russ.)
11. Shabalov NP. Neonatologiya: uchebnoe posobie. In 2 vol. 7th edition. Vol. 2. Moscow: GEOTAR-Media; 2020. 752 p. (In Russ.)
12. Hienas V, Aleksandrovich JuS, Pshenisnov KV, et al. Evaluation of early non-invasive respiratory support efficiency in mature newborns. *Messenger of Anesthesiology and Resuscitation*. 2017;14(2):20–26. (In Russ.) DOI: 10.21292/2078-5658-2017-14-2-20-26
13. Keszler M, Carbone MT, Cox C, Schumacher RE. Severe respiratory failure after elective repeat cesarean delivery: a potentially preventable condition leading to extracorporeal membrane oxygenation. *Pediatrics*. 1992;89(4 Pt 1):670–672.
14. Subramanian S, Gupta AO, Bahri M, Kicklighter SzD. Transient tachypnea of the newborn. Available at: https://emedicine.medscape.com/article/976914-overview#a2

◆ Информация об авторах

Дмитрий Олегович Иванов — д-р мед. наук, профессор, ректор, заведующий кафедрой неонатологии с курсами неврологии, акушерства и гинекологии факультета послевузовского и дополнительного профессионального образования. ФГБОУ ВО «Санкт-Петербургский государственный педиатрический медицинский университет» Минздрава России, Санкт-Петербург, Россия. E-mail: doivanov@yandex.ru

Кирилл Сергеевич Кирьяков — врач – анестезиолог-реаниматолог отделения анестезиологии-реанимации для детей с кардиохирургической патологией клиники. ФГБОУ ВО «Санкт-Петербургский государственный педиатрический медицинский университет» Министерства здравоохранения Российской Федерации, Санкт-Петербург, Россия. E-mail: kiryakov.ks@yandex.ru

**Константин Викторович Пшениснов* — д-р мед. наук, доцент, профессор кафедры анестезиологии, реаниматологии и неотложной педиатрии факультета послевузовского и дополнительного профессионального образования. ФГБОУ ВО «Санкт-Петербургский государственный педиатрический медицинский университет» Минздрава России, Санкт-Петербург, Россия. E-mail: Psh_k@mail.ru

Имани Ахмедовна Тесаева — заведующая отделением реанимации и интенсивной терапии новорожденных. ГБУ «Республиканский перинатальный центр» Чеченской Республики, Грозный. E-mail: dr.tesaeva89@mail.ru

Милана Умаровна Насипова — врач – анестезиолог-реаниматолог отделения реанимации и интенсивной терапии новорожденных. ГБУ «Республиканский перинатальный центр» Чеченской Республики, Грозный. E-mail: milananasipova92@gmail.com

Елена Александровна Сизаева — врач – анестезиолог-реаниматолог. СПбГУЗ «Детская городская больница № 17 Святителя Николая Чудотворца», Санкт-Петербург, Россия. E-mail: Lena.sizaeva@yandex.ru

Азамат Таймуразович Габисов — ординатор кафедры неонатологии с курсами неврологии и акушерства-гинекологии факультета послевузовского и дополнительного профессионального образования. ФГБОУ ВО «Санкт-Петербургский государственный педиатрический медицинский университет» Министерства здравоохранения Российской Федерации, Санкт-Петербург, Россия. E-mail: azamgabisov@mail.ru

◆ Information about the authors

Dmitriy O. Ivanov — MD, PhD, Dr. Sci. (Med.), Professor, Head, Neonatology with Courses Neurology, Obstetrics and Gynecology Dept, Faculty of Postgraduate Education, Rector. St. Petersburg State Pediatric Medical University, Ministry of Health of the Russian Federation, Saint Petersburg, Russia. E-mail: doivanov@yandex.ru

Kirill S. Kiriakov — Anesthesiologist-Resuscitator, Anesthesiology-Resuscitation for Children with Cardiac Surgical Pathology Department, Clinic Hospital. St. Petersburg State Pediatric Medical University, Ministry of Health of the Russian Federation, Saint Petersburg, Russia. E-mail: kiryakov.ks@yandex.ru

**Konstantin V. Pshenisnov* — MD, PhD, Dr. Sci. (Med.), Assistant Professor, Professor of the Anesthesiology, Intensive Care and Emergency Pediatrics Departmen, Postgraduate Education. St. Petersburg State Pediatric Medical University, Ministry of Health of the Russian Federation, Saint Petersburg, Russia. E-mail: Psh_k@mail.ru

Imani A. Tesaeva — Head of the Neonatal Intensive Care Unit. Republican Perinatal Center of the Chechen Republic, Groznyi. E-mail: dr.tesaeva89@mail.ru

Milana U. Nasipova — Anesthesiologist and Intensive Care Physician of the Neonatal Intensive Care Unit. Republican Perinatal Center of the Chechen Republic, Groznyi. E-mail: milananasipova92@gmail.com

Elena A. Sizaeva — Anesthesiologist and Intensive Care Physician of the Intensive Care Unit. St. Nicholas Chudotvorets Children's Hospital, Saint Petersburg, Russia. E-mail: Lena.sizaeva@yandex.ru

Azamat T. Gabisov — Resident, Neonatology with Courses in Neurology and Obstetrics-Gynecology Department, Faculty of Postgraduate Education. St. Petersburg State Pediatric Medical University, Ministry of Health of the Russian Federation, Saint Petersburg, Russia. E-mail: azamgabisov@mail.ru

* Автор, ответственный за переписку / Corresponding author

Вышла книга

ПРЕНАТАЛЬНАЯ ДИАГНОСТИКА НАСЛЕДСТВЕННЫХ БОЛЕЗНЕЙ

Состояние и перспективы

3-е издание, переработанное и дополненное

Книгу можно приобрести по адресу: 191186, Санкт-Петербург, Аптекарский переулок, 3, литера А, пом. 1Н, тел. (812)648-83-68. E-mail: nl@eco-vector.com. https://www.eco-vector.com/books

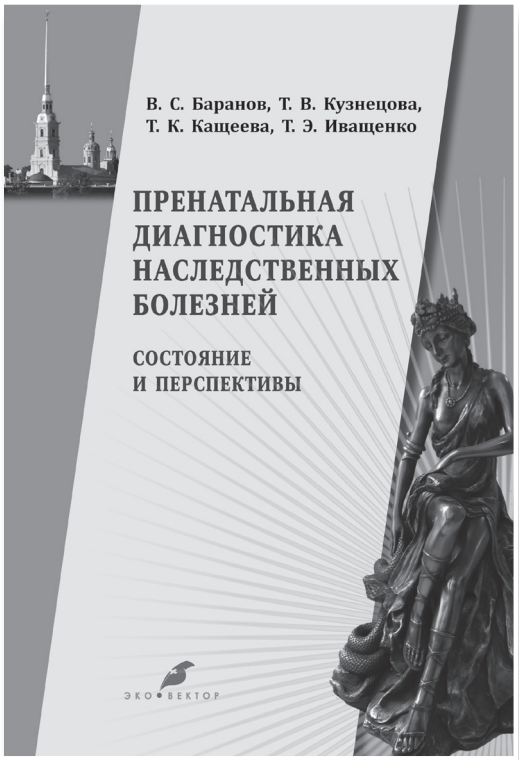

Владислав Сергеевич Баранов — доктор медицинских наук, член-корреспондент РАН, профессор, заслуженный деятель науки РФ, главный научный сотрудник отдела геномной медицины ФГБНУ «НИИ акушерства, гинекологии и репродуктологии им. Д. О. Отта». Главный специалист по медицинской генетике МЗ РФ по СЗФО и Комитета здравоохранения Правительства Санкт-Петербурга.

Татьяна Эдуардовна Иващенко — доктор биологических наук, профессор, ведущий научный сотрудник отдела геномной медицины ФГБНУ «НИИ акушерства, гинекологии и репродуктологии им. Д. О. Отта».

Татьяна Константиновна Кащеева — доктор биологических наук, ведущий научный сотрудник отдела геномной медицины ФГБНУ «НИИ акушерства, гинекологии и репродуктологии им. Д. О. Отта».

Татьяна Владимировна Кузнецова — доктор биологических наук, доцент, ведущий научный сотрудник отдела геномной медицины ФГБНУ «НИИ акушерства, гинекологии и репродуктологии им. Д. О. Отта».

В монографии обобщены итоги многолетней работы коллектива лаборатории пренатальной диагностики врожденных и наследственных болезней ФГБНУ «НИИ акушерства, гинекологии и репродуктологии им. Д. О. Отта» по разработке и внедрению в Санкт-Петербурге и России новых методов, технологий и алгоритмов пренатальной (дородовой) диагностики — самого эффективного направления медицинской генетики, широко используемого в мире с целью профилактики наследственных (генных и хромосомных) болезней и врожденных пороков развития.

Книга предназначена врачам – акушерам-гинекологам, врачам-генетикам, врачам ультразвуковой диагностики, специалистам всех направлений службы пренатальной диагностики, по медицине плода, а также специалистам по лабораторной генетике (цитогенетикам, молекулярным биологам, биохимикам, биоинформатикам). Издание может представлять интерес для организаторов здравоохранения в области охраны здоровья матери и ребенка, врачей клиник вспомогательных репродуктивных технологий. Она может служить учебным пособием студентам медицинских вузов, биологических и медицинских факультетов университетов, изучающих основы нормального и патологического эмбриогенеза человека, этиологии, патогенеза и профилактики наследственных и врожденных заболеваний.

DOI: https://doi.org/10.17816/PED136117-129
Обзорная статья

ОТКРЫТЫЙ АРТЕРИАЛЬНЫЙ ПРОТОК (ОБЗОР): ИСТОРИЯ, АНАТОМИЯ И ФИЗИОЛОГИЯ ФУНКЦИОНИРУЮЩЕГО ПРОТОКА

© Л.Ю. Артюх, Н.Р. Карелина, О.Л. Красногорская

Санкт-Петербургский государственный педиатрический медицинский университет, Санкт-Петербург, Россия

Для цитирования: Артюх Л.Ю., Карелина Н.Р., Красногорская О.Л. Открытый артериальный проток (обзор): история, анатомия и физиология функционирующего протока // Педиатр. – 2022. – Т. 13. – № 6. – С. 117–129. DOI: https://doi.org/10.17816/PED136117-129

Фетальные коммуникации в сосудистой системе плода необходимы для его кровообращения. Через плаценту и сосуды пупочного канатика осуществляется метаболическая поддержка ребенка. Функционирование артериального протока — основной компонент фетального кровообращения, осуществляющий связь между легочной артерией и аортой в условиях, когда легкие ребенка не функционируют, а органом газообмена оказывается плацента. Нарушения, происходящие в физиологических процессах в сердечно-сосудистой системе, особенно в интранатальный период, могут привести к развитию тяжелой патологии. Одним из важнейших дефектов в строении и, соответственно в характере кровотока является незаращение артериального протока. Открытый артериальный проток — необходимая анатомическая структура в основе системы кровообращения плода. В норме открытый артериальный проток обязательно закрывается вскоре после рождения, превращаясь в *ligamentum arteriosum*. Если же проток не закрывается или происходит его частичная облитерация, говорят о наличии порока. Упоминания о нем уходят далеко в древность. В данном обзоре представлены основные этапы изучения анатомических и физиологических особенностей артериального протока.

Ключевые слова: открытый артериальный проток; ОАП; анатомия; фетальные коммуникации; экстракардиальный шунт; плод; недоношенный новорожденный.

Поступила: 18.10.2022 **Одобрена:** 17.11.2022 **Принята к печати:** 30.12.2022

DOI: https://doi.org/10.17816/PED136117-129
Review Article

PATENT DUCTUS ARTERIOSUS (REVIEW): HISTORY, ANATOMY AND PHYSIOLOGY OF A FUNCTIONING DUCT

© Linard Yu. Artyukh, Natalia R. Karelina, Olga L. Krasnogorskaya

St. Petersburg State Pediatric Medical University, Saint Petersburg, Russia

For citation: Artyukh LYu, Karelina NR, Krasnogorskaya OL. Patent ductus arteriosus (review): history, anatomy and physiology of a functioning duct. *Pediatrician (St. Petersburg).* 2022;13(6):117–129. DOI: https://doi.org/10.17816/PED136117-129

Fetal communication in the vascular system of the fetus is necessary for fetal blood circulation. Metabolic support is provided through the placenta and vessels of the umbilical cord. The function of the arterial duct (ductus arteriosus) is the main component of the fetal blood circulation, which acts as a link between the pulmonary artery and aorta when the baby's lungs are not functioning and the placenta is the gas exchange organ. Disorders occurring in the physiological processes of the cardiovascular system, especially in the intranatal period, can lead to the development of severe pathology. One of the most important defects in the structure and, consequently, in the nature of the blood flow, is the failure of the arterial duct. The patent ductus arteriosus is a necessary anatomical structure at the heart of the fetal circulatory system. Normally, the patent ductus arteriosus (PDA) must close soon after birth, turning into a *ligamentum arteriosum*. If there is no closure of the duct or its partial obliteration occurs, then it means there is the presence of the defect. The references to it go far into antiquity. This review presents the main stages of study, anatomical and physiological features of the ductus arteriosus.

Keywords: patent ductus arteriosus; PDA; anatomy; fetal communications; extracardiac bypass; fetus; premature newborn.

Received: 18.10.2022 **Revised:** 17.11.2022 **Accepted:** 30.12.2022

ВВЕДЕНИЕ

Как известно, фетальные коммуникации в сосудистой системе плода необходимы для его кровообращения (рис. 1) [6, 10–12, 15]. Будучи в утробе, плод получает все самое необходимое, практически не прилагая усилий.

Через плаценту и сосуды пупочного канатика осуществляется метаболическая поддержка ребенка. Пупочная вена (в составе пупочного канатика) несет от плаценты аминокислоты, глюкозу, жирные кислоты, гормоны и т. д. Сама плацента, или детское место, является связующим звеном в системе мать – плод [10].

Гемодинамика плода осуществляется с помощью фетальных сосудистых коммуникаций, подразделяющихся на:

- экстракардиальные шунты — открытый артериальный (боталлов) и венозный (аранциев) протоки;
- интракардиальный шунт — открытое овальное отверстие.

Нарушения, происходящие в нормальных физиологических процессах сердечно-сосудистой системы, особенно в интранатальный период, могут привести к развитию тяжелой патологии.

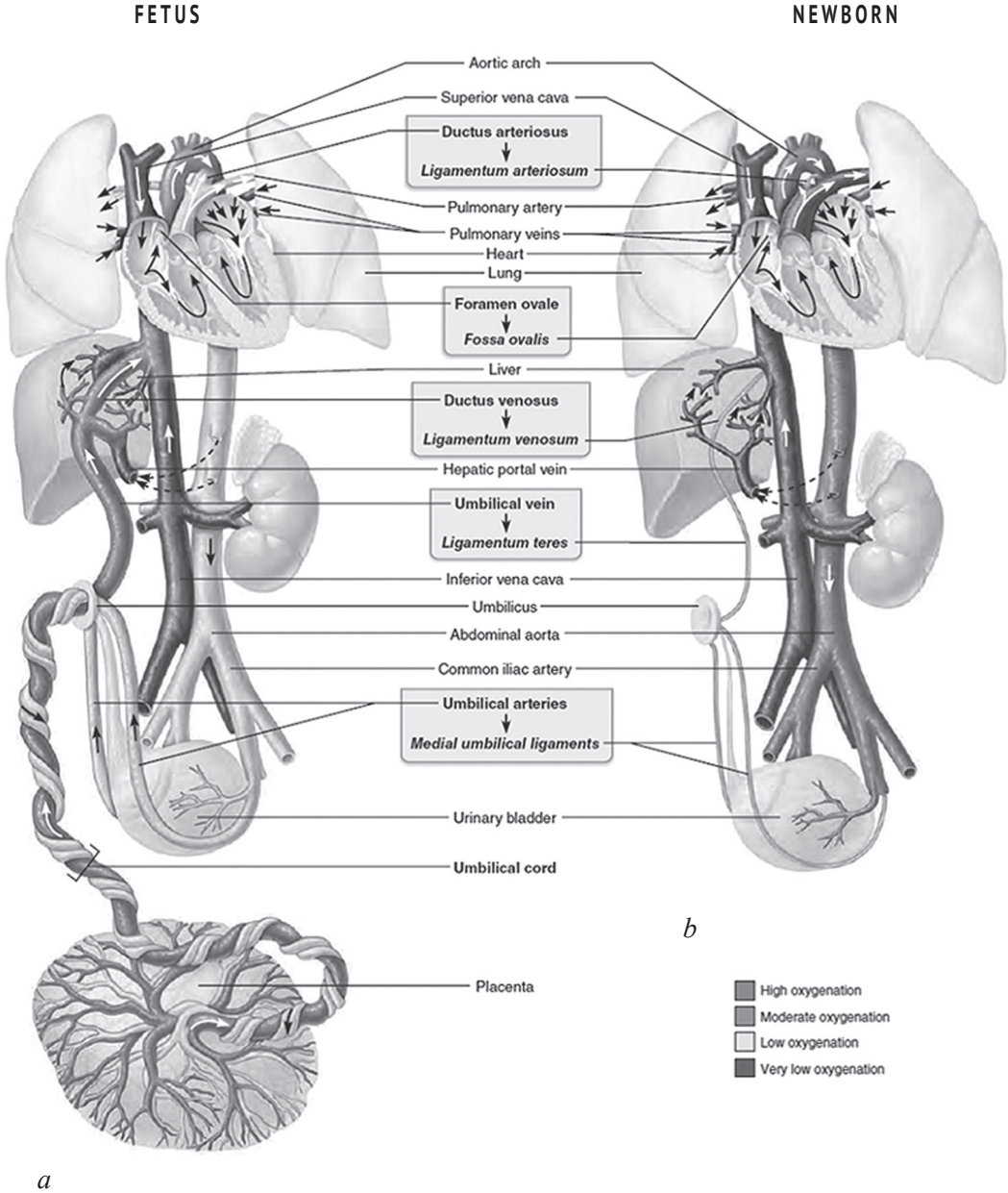

Рис. 1. Кровообращение плода (*a*) и новорожденного ребенка (*b*) [10]
Fig. 1. Blood circulation of the fetus (*a*) and newborn baby (*b*) [10]

Одно из таких патологических нарушений структуры сосудистого русла — незаращение артериального протока (АП), являющегося, в свою очередь, одним из наиболее частых врожденных аномалий сердца и магистральных сосудов.

Согласно литературным данным, история изучения и современное представление вопроса, наиболее четкая характеристика проблемы функционирования фетальных коммуникаций в постнатальном периоде развития ребенка полностью не изучена.

ИСТОРИЧЕСКИЙ АСПЕКТ ИЗУЧЕНИЯ БОТАЛЛОВА ПРОТОКА

Открытый артериальный проток (ОАП) — необходимая анатомическая структура в основе системы кровообращения плода, обеспечивающая эмбриональное кровообращение.

Функционирование АП — основной компонент фетального кровообращения, осуществляющий связь между легочной артерией и аортой в условиях, когда легкие ребенка не функционируют, а органом газообмена оказывается плацента. Направление тока крови по протоку определяется высоким сопротивлением сосудов легких и низким сопротивлением сосудов плаценты. Кровь направляется справа налево — из легочной артерии в аорту [6]. Упоминания об АП уходят далеко в древность. Распространенное название этого протока по имени итальянского хирурга и анатома Леонардо Боталло из Павии (рис. 2) исторически не вполне правильно [13].

Первое описание ОАП, по историческим данным, принадлежит Галену (рис. 3). Клавдий Гален (131–199) в XXI главе своей работы «О назначении частей человеческого тела» описал АП у плода как соустье, «сливающее большую артерию (аорту) с толстым и плотным сосудом легкого (легочная артерия)». Он первым указал на функцию АП — «освободить сердце от его зависимости по отношению к легкому» и предположил причину его закрытия после рождения — «за ненадобностью».

Вывод о том, что сердце представляет собой орган, функция которого заключается в обеспечении движения крови у животных и человека, впервые сделал У. Гарвей в 1628 г. (рис. 4). Он же в своем труде «Анатомическое исследование о движении сердца и крови у животных» описал детально функциональное значение АП в эмбриональном кровообращении и изменения в постнатальном периоде [8].

Итальянскому анатому Юлиусу Чезаре Аранцио (рис. 5) из Болоньи принадлежит наиболее подробное описание (анатомии, функции и инволюции) АП, сделанное им в 1564 г. в труде «О человеческом плоде» [28].

При этом так же в 1564 г. Л. Боталло издает монографию «Труды по медицине и хирургии», в которой описывает венозный проток, соединяющий правые и левые камеры сердца: «…из правых камер в левые по протоку венозная кровь попадает в артериальное русло». Многие авторы убеждены, что Боталло описал в своих трудах не АП, а открытое овальное окно.

В статье P.M. Dunn «Andreas Vesalius (1514–1564), Padua, and the fetal „shunts“» говорится, что ученик Везалия Габриелле Фаллопий (рис. 6) из Падуи, наблюдал АП до Чезаре Аранцио, улучшив описание протока, сделанное Галеном, а также указал на то, что «артерий» пуповины у человека обычно две, в то время как вена — одна [28].

В трудах другого ученика Андреаса Везалия Иеронима Фабрициуса (рис. 7), известного анатома из Падуи, благодаря стараниям которого в Падуе был

Рис. 2. Леонардо Боталло из Павии (1530–1600) [13]
Fig. 2. Leonardo Botallo of Pavia, (1530–1600) [13]



Рис. 3. Клавдий Гален (131–199) [8]
Fig. 3. Claudius Galen (131–199) [8]



Рис. 4. Уильям Гарвей (1578–1657) [8]
Fig. 4. William Harvey (1578–1657) [8]

Рис. 5. Юлиус Чезаре Аранцио из Болоньи (1530–1589) [28]
Fig. 5. Julius Cesare Aranzio of Bologna (1530–1589) [28]

Рис. 6. Габриеле Фаллопий из Падуи (1523–1562) [28]
Fig. 6. Gabriele Fallopius of Padua (1523–1562) [28]

Рис. 7. Иероним Фабрициус из Падуи (1537–1619) [8]
Fig. 7. Hieronymus Fabricius of Padua (1537-1619) [8]

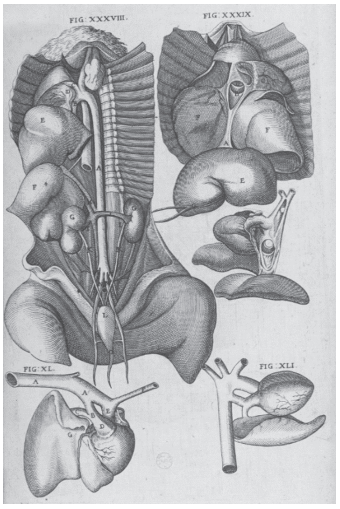

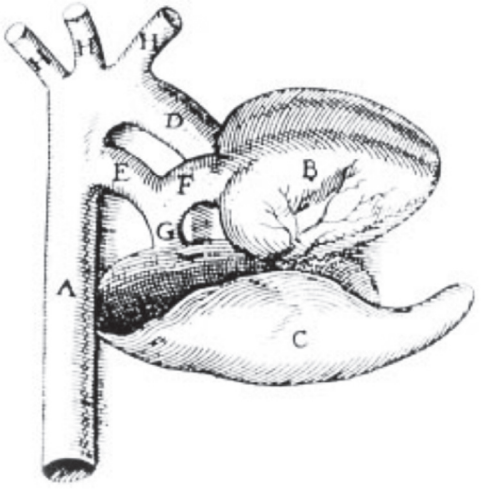

Рис. 8. Сердце (B), легкие (C), магистральные сосуды (A — нисходящая аорта; H — плечеголовной ствол, левая общая сонная артерия, левая подключичная артерия; F — легочный ствол; G — левая легочная артерия) и артериальный проток (E) (from Fabricius' «De formato foetu», 1600) [28]
Fig. 8. Heart (B), lungs (C), main vessels (A — descending aorta; H — brachiocephalic trunk, left common carotid artery, left subclavian artery; F — pulmonary trunk; G — left pulmonary artery) and ductus arteriosus (E) (from Fabricius' "De formato foetu", 1600) [28]

построен новый, усовершенствованный анатомический театр, существующий и по настоящий день, мы находим описание наблюдений за АП в его знаменитой книге «О формировании плода»[1]. В ней И. Фабрициус дает детальное описание всех наблюдений, ранее сделанных по сердечно-сосудистой системе плода, включая изучения человеческой плаценты, сосудов пуповины, венозного протока, овального отверстия и его клапана (первоначально описанного Галеном) и АП (рис. 8–11).

Стоит отметить, что книга И. Фабрициуса «О формировании плода» была прекрасно иллюстрирована, благодаря ей мы наблюдаем великолепно выполненные рисунки того времени и уже по их наличию можем утверждать о высокой информативности знаний о плаценте, пуповине, печени (рис. 11), венозном и АП (рис. 8).

Собирая воедино этапы изучения АП, мы не можем не задаться вопросом, почему же он носит имя анатома Боталло, а не других великих анатомов того времени, которые действительно, что подтверждено многими исследователями, впервые его описали. Все дело в том, что после смерти Леонардо Боталло его «Труды по медицине и хирургии» были переизданы, и в ходе работы над новым изданием в него был добавлен ряд иллюстраций, не принадлежащих Боталло, среди которых и изображение АП.

[1] De formato foetu. Venice: Francesco Bolzetta, 1600 [colophon: Padua, Lorenzo Pasquati, 1604].

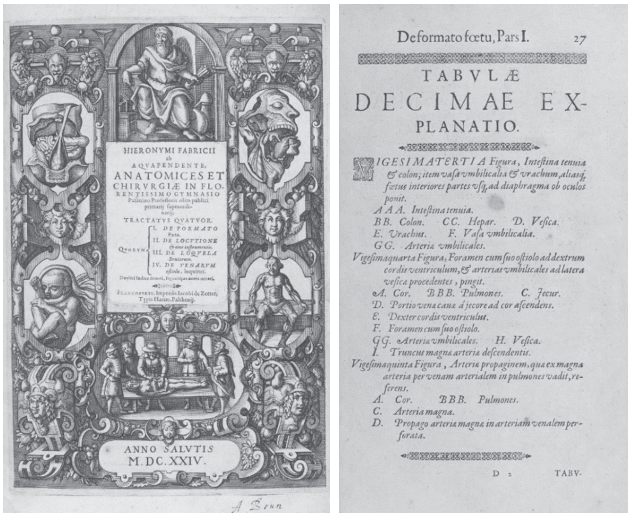

Рис. 9. Страницы книги И. Фабрициуса «De formato foetu», 1600 г.: титульная и страница 27

Fig. 9. Page of H. Fabricius' book "The Foot Deformer", 1600: title, page 27

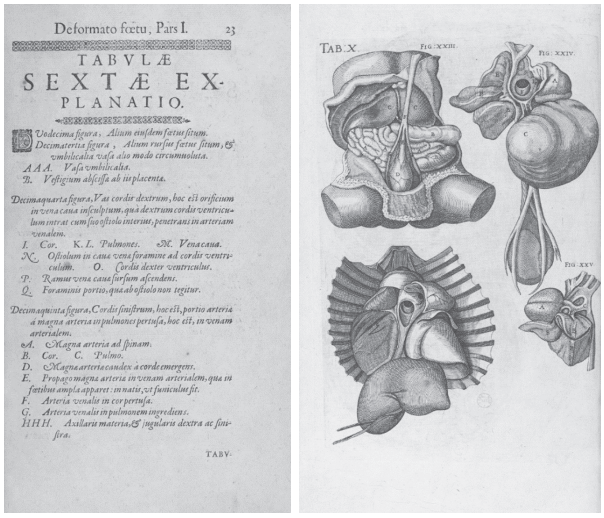

Рис. 10. Страницы книги И. Фабрициуса «De formato foetu», 1600 г.: страница 23 и иллюстрации к ней

Fig. 10. Pages of H. Fabricius' book "Deformato foutu", 1600: page 23 and illustrations to it

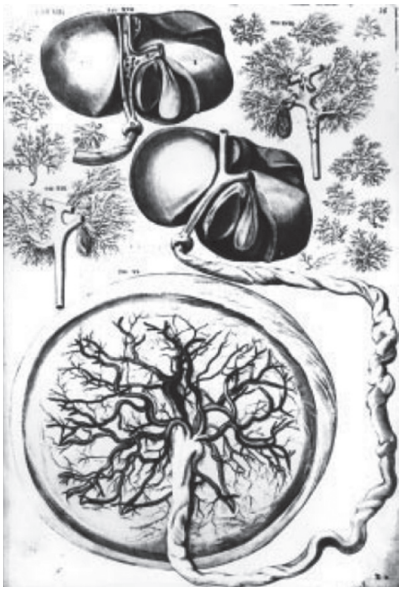

Рис. 11. Плацента, пуповина, печень и венозный проток (from Fabricius' «De formato foetu», 1600) [28]

Fig. 11. Placenta, umbilical cord, liver and venous duct (from Fabricius' "De formato foetu", 1600) [28]



Рис. 12. Джон Ричард Фарр (1775–1862) [43]

Fig. 12. John Richard Farre (1775–1862) [43]

В 1895 г. АП на основании публикации трудов Л. Боталло был включен в Парижскую анатомическую номенклатуру под его именем, закрепился в ней и стал признанным эпонимическим названием *ductus arteriosus (Botallii)*.

Впервые АП как врожденный порок сердца (ВПС) и магистральных сосудов описал известный английский патолог Джон Ричард Фарр (1775–1862) (рис. 12) [43].

В 1814 г. в монографии «The Malformation of the Heart» (рис. 13) Дж.Р. Фарр систематизировал все известные ему из литературы случаи мальформаций сердца, включив в книгу несколько собственных наблюдений. Все мальформации сердца Дж.Р. Фарр разделил на препятствующие кровотоку и обусловливающие смешение венозной и артериальной крови, представив, таким образом, первую классификацию ВПС. Всего он описал 14 различных

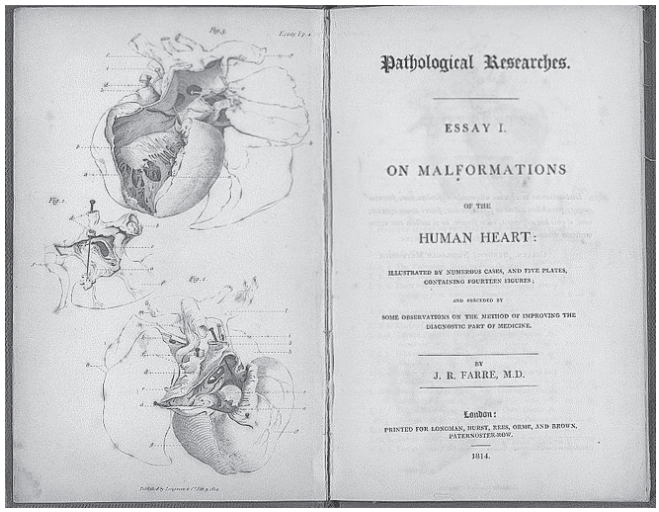
Pathological Researches.

ESSAY I.

ON MALFORMATIONS

OF THE

HUMAN HEART:

ILLUSTRATED BY NUMEROUS CASES, AND FIVE PLATES, CONTAINING FOURTEEN FIGURES;

AND PRECEDED BY

SOME OBSERVATIONS ON THE METHOD OF IMPROVING THE DIAGNOSTIC PART OF MEDICINE.

BY

J. R. FARRE, M.D.

London:

PRINTED FOR LONGMAN, HURST, REES, ORME, AND BROWN, PATERNOSTER-ROW.

1814.

Рис. 13. Монография Дж.Р. Фарра «Пороки развития сердца» (Лондон, 1814) [36]
Fig. 13. J.R. Farre's monograph "The Malformation of the Heart" (London, 1814) [36]



Рис. 14. Карл фон Рокитанский (1804–1878) [37]
Fig. 14. Carl von Rokitansky (1804–1878) [37]

ВПС у 36 пациентов. Отличительной особенностью книги является то, что кроме патологической анатомии Дж.Р. Фарр описал клинические признаки некоторых ВПС, например, изменение гемодинамики при ОАП у пациентов 3, 17 и 42 лет.

Изучая труды начала XIX в., например профессора Коллеж де Франс Жан-Николя Корвизара из Парижа в его труде «Опыт изучения болезней и органических пороков сердца и больших сосудов», написанную в 1806 г. или «Лекции о болезнях сердца» 1812 г., мы можем найти ссылку на известную «статью» Джованни Баттиста Морганьи «Места и причины болезней, исследуемых анатомией, книга пятая», изданную в 1761 г., в которой он якобы описывает незаращение ОАП у новорожденного. Но изучив труд Д.Б. Морганьи, можно прийти к выводу, что он не описывал ОАП. В «De sedibus…»[2] идет речь о смешении венозной и артериальной крови в предсердиях, вероятно через функционирующее открытое овальное окно.

Таким образом, учитывая системно-аналитический подход Дж.Р. Фарра к описанию ВПС (до него подобные описания были казуистичными), приоритетность такого подхода, сочетающего описание клиники и патологической анатомии ВПС, можно сделать вывод, что монография Дж.Р. Фарра «Пороки развития сердца», опубликованная в Лондоне в 1814 г., является первым (или одним из первых) трудов по клинической патологии ВПС, в которой был так же впервые как порок описан ОАП.

Первое же упоминание об ОАП на русском языке мы находим в переведенном в 1847 г. Дмитрием Егоровичем Мином из Старо-Екатерининской больницы г. Москвы «Руководстве по патологической анатомии» австрийского патолога Карла фон Рокитанского (рис. 14) [37].

Стоит отметить, что первым наблюдал и описал систоло-диастолический шум при ОАП шотландский врач Джордж Гибсон в 1898 г. [38].

АНАТОМИЯ И ФИЗИОЛОГИЯ ФУНКЦИОНИРОВАНИЯ ПРОТОКА

После рождения, перевязки пуповины и первого вдоха происходит падение давления в легочных сосудах и увеличение системного сосудистого сопротивления, в результате чего меняется направление тока крови по протоку на противоположное — из аорты в ЛА (слева направо).

При этом АП под действием кислорода спазмируется, но его немедленного структурного закрытия не происходит. У большинства новорожденных АП функционирует в течение первых 12–72 ч (рис. 15) с преимущественно лево-правым сбросом, но гемодинамического значения это не имеет [6]. Ряд механизмов, к которым в том числе относятся утолщение интимы и спазмирование сосуда, приводит к его функциональному закрытию [6, 15]. В дальнейшем в связи с прекращением тока крови по протоку закрываются микрососуды, кровоснабжающие слои его стенки, что приводит к апоптозу клеток гладкомышечной оболочки сосуда [6].

В норме ОАП обязательно закрывается вскоре после рождения, превращаясь в *ligamentum*

[2] De sedibus et causis morborum per anatomen indagatis libri V. Venice: Remondini, 1761.

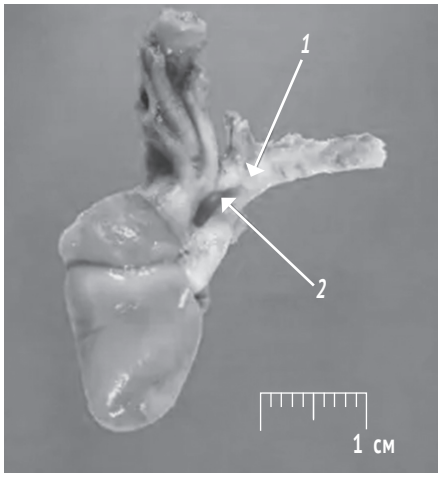

Рис. 15. Сердце плода на 20-й неделе беременности. Артериальный проток (*1*) имеет значительный диаметр, немногим уступая аорте (*2*) и легочной артерии
Fig. 15. Fetal heart at the 20th week of pregnancy. Patent ductus arteriosus (*1*) duct has a significant diameter, slightly inferior to the aorta (*2*) and pulmonary artery

Рис. 16. Препарат сердца плода. Указателем обозначен артериальный проток шириной 1,2 см, длиной 2,6 см
Fig. 16. Fetal heart preparation. The pointer indicates an arterial duct with a width of 1.2 cm, a length of 2.6 cm

arteriosum [14, 16]. Если же проток не закрывается или происходит его частичная облитерация, говорят о наличии порока [2, 5, 9, 19]. ОАП — «несовершенный» порок сердца, или «условный» врожденный порок, так как говорят о нем как о пороке только лишь после рождения (рис. 16). ВПС ОАП считается изолированным при условии, что проток служит единственным местом шунтирования крови из одного круга кровообращения в другой, из большого в малый, в то время как все другие отделы сердца сформированы правильно [4].

Изучая гистологически процессы закрытия протока, Хаймор (1657), Сенак (1749), Биллард (1833), Баркрофт (1946) и Л.Ф. Гаврилов (1964) указывают на то, что проток закрывается функционально гораздо раньше, чем анатомически [7]. Если обобщить весь материал проведенных исследований, можно понять, что разница во времени функционирования и анатомического закрытия протока объясняется следующим: после рождения ребенка стенки протока начинают утолщаться, что способствует замедлению и/или прекращению движения крови по протоку. Это объясняется неравномерным и сильным сокращением крестообразно расположенных наружных и внутренних слоев средней оболочки протока — нарушается ее целостность, происходит частичное расслоение стенки, в результате чего просвет протока дополнительно суживается, а отслоившаяся средняя оболочка, сворачиваясь, полностью закрывает его. Этот процесс может начинаться в любой части протока: чаще — у легочного конца, реже — у аортального или в середине протока [7].

ОАП отходит от левой легочной артерии, которая является артерией эластического типа [36]. В то время как ОАП — артерия мышечного типа [39]. Постепенно, при изменениях в гемодинамике после рождения функционирующий проток превращается в артерию эластического типа [34, 40].

У новорожденных длина протока составляет в среднем 6,9 мм, ширина 4,3 мм, диаметр колеблется от 3–5 мм до 1,5–2,0 см (рис. 16) [17, 18, 30, 32]. Средние же размеры АП у недоношенных новорожденных, изученные с помощью трансабдоминальной эхокардиографии, меньше и приведены в сравнении с открытым овальным окном (см. таблицу) [3, 23].

Ангиографическую классификацию ОАП впервые предложил А. Криченко, выглядит она следующим образом [35]:

- тип А — коническая форма с более узким просветом в легочном конце;
- тип Б — короткий проток с сужением у аорты;
- тип С — тубулярная форма без сужения;
- тип D — тубулярная форма со множественными сужениями;
- тип Е — необычная, удлиненная коническая форма со множественными сужениями.

В статье В.В. Алекси-Месхишвили, Ю.А. Козлова говорится, что под ОАП подразумевают сохранение проходимости ОАП в постнатальном периоде в течение 48–72 ч после рождения [1].

Обычно закрытие протока происходит в течение первых 24–48 ч жизни вне зависимости от гестационного возраста [6]. В то же время у но-

Таблица / Table

Размеры фетальных коммуникаций, изученные с помощью трансабдоминальной эхокардиографии (открытого овального окна и открытого артериального протока) [3]

The dimensions of fetal communications were studied using transabdominal echocardiography (open oval window and open arterial duct) [3]

Срок гестации, нед. / Gestation period, weeks	Значения / Meaning	Размер, мм / Size, mm	
		открытое овальное окно / open oval window	открытый артериальный проток / patent ductus arteriosus
16–21	Среднее / Average	4,4 ± 0,6	2,3 ± 0,4
	min–max	3,2–6,5	1,3–3,0
22–29	Среднее / Average	5,6 ± 1,1	2,7 ± 0,6
	min–max	4,8–7,8	2,5–3,5
30–39	Среднее / Average	4,5 ± 0,8	2,8 ± 0,4
	min–max	4,2–9,0	2,3–3,1

ворожденных с очень низкой и особенно с экстремально низкой массой тела часто наблюдается нарушение механизмов закрытия АП. Даже в случае, если после рождения происходит функциональное закрытие сосуда, у этой категории детей редко достигается этап глубокой ишемии мышечной стенки протока, что создает предпосылки для его повторных открытий [33, 45]. Случаи, при которых функционирование АП сопровождается значительными нарушениями гемодинамического статуса, обозначаются как гемодинамически значимый ОАП и часто требуют оперативного лечения [21, 22].

У новорожденного ОАП функционально закрывается практически тотчас после рождения [4]. В норме процесс анатомического закрытия протока продолжается не более 2–8 нед. [22, 25], однако некоторые авторы полагают, что этот процесс должен завершиться к 3 мес. [31], и далее следует говорить о персистирующем АП. По альтернативному мнению, ОАП может закрываться в условиях физиологических пределов до 1 года и не являться патологией [26, 29]. Весь период закрытия протока, а именно от функционального до полного — анатомического — носит название переходного «от плодного к взрослому» типу кровообращения.

Изолированный, постоянно функционирующий ОАП встречается примерно у одного из 2000 живорожденных [20, 40] и одним из наиболее распространенных ВПС и магистральных сосудов [2, 20, 34].

Следует отметить, что чаще функционирующий проток встречается у недоношенных детей, с меньшей массой тела — чем меньше вес ребенка, тем больше вероятность ОАП. У новорожденных с массой тела менее 2000 г ОАП встречается приблизительно у 40 %, а у детей с гестационным возрастом 28–30 нед. — примерно 80 % [27].

Изучение времени спонтанного закрытия ОАП в двух европейских неонатальных центрах на примере 297 недоношенных новорожденных с массой тела менее 1500 г [1, 41] показало, что из 297 недоношенных 280 детей лечили только консервативно, а у 237 (85 %) детей ОАП закрылся спонтанно к моменту выписки из стационара. В этом исследовании время спонтанного закрытия ОАП имело обратную зависимость от гестационного возраста и массы тела новорожденных детей: у детей с массой тела <750 г ОАП закрывался в среднем через 48 (7–48) дней, при массе тела 750–999 г — через 22 (6–38) дня, при 1000–1249 г — через 9 (6–12) дней, а при 1250–1500 г — через 8 (7–9) дней [41, 42, 44].

Средняя продолжительность жизни пациентов с ОАП составляет приблизительно 40 лет. До 30 лет умирают 20 % пациентов, до 45 лет — 42 %, до 60 лет — 60 %. Основные причины летальных исходов — сердечная недостаточность, бактериальный эндокардит (эндартериит), развитие и разрыв аневризмы протока [9, 24, 45].

ЗАКЛЮЧЕНИЕ

Таким образом, проанализированная литература подтверждает, что окончательных данных об анатомической норме: форме, размере и положении, о сроках преобразования стенки АП и разницы во времени между функциональным и анатомическим закрытием не показано. Особенный интерес в наше время представляет изучение при помощи современных методов исследования морфометрических параметров протока недоношенных, так как

персистирующий АП существенно отличается от протока доношенных новорожденных.

Исследования анатомических особенностей АП у недоношенных и доношенных новорожденных имеют особую значимость и актуальность в педиатрии, неонатологии, детской кардиологии и кардиохирургии, что требует проведения дальнейших научных исследований в этой области.

ДОПОЛНИТЕЛЬНАЯ ИНФОРМАЦИЯ

Вклад авторов. Все авторы внесли существенный вклад в разработку концепции, проведение исследования и подготовку рукописи статьи. Окончательная версия прочитана и одобрена всеми авторами.

Конфликт интересов. Авторы заявляют об отсутствии конфликта интересов, связанных с публикацией данной статьи.

Источник финансирования. Работа проводились при поддержке Министерства науки и высшего образования Российской Федерации (проект № 075-15-2021-1360).

ADDITIONAL INFORMATION

Author contribution. Thereby, all authors made a substantial contribution to the conception of the study, acquisition, analysis, interpretation of data for the work, drafting and revising the article, final approval of the version to be published and agree to be accountable for all aspects of the study.

Competing interests. The authors declare that they have no competing interests.

Funding source. Research was supported by the Ministry of Science and Higher Education of the Russian Federation (project No. 075-15-2021-1360).

СПИСОК ЛИТЕРАТУРЫ

1. Алекси-Месхишвили В.В., Козлов. Ю.А. Хирургическое лечение открытого артериального протока у недоношенных детей // Детская хирургия. 2018. Т. 22, № 3. С. 148–154. DOI: 10.18821/1560-9510-2018-22-3-148-154
2. Бакулев А.Н., Мешалкин Е.Н. Врожденные пороки сердца. Патология, клиника, хирургическое лечение. Москва: Медгиз, 1955. 415 с.
3. Беспалова Е. Д. Эхокардиография плода (алгоритм исследования): Пособие для врачей / под ред. Л.А. Бокерия. Москва: Научный центр сердечно-сосудистой хирургии им. А.Н. Бакулева РАМН, 2004. 24 с.
4. Бокерия Л. А., Беришвили И. И. Хирургическая анатомия сердца. Т. 2. Врожденные пороки сердца и патфизиология кровообращения. 2-е изд., испр. и доп. Москва: НЦССХ им. А.Н. Бакулева РАМН, 2009. 400 с.
5. Бокерия Е.Л., Дегтярева Е.А. Открытый артериальный проток «добро и зло в одном сосуде» (обзор литературы) // Вестник РУДН. 2017. Т. 21, № 2. С. 163–170. DOI: 10.22363/2313-0245-2017-21-2-163-170
6. Буров А.А., Дегтярев Д.Н., Иванов Д.О., и др. Открытый артериальный проток у недоношенных детей. Клинические рекомендации. Москва: ГЭОТАР-Медиа, 2019. С. 139–153.
7. Галкин Н.Я. Топографическая анатомия артериального (боталлова) протока у детей и ее практическое значение: автореферат дис. ... канд. мед. наук. Центр. ин-т усовершенствования врачей. Москва: [б. и.], 1964. 11 с.
8. Гарвей У. Анатомическое исследование о движении сердца и крови у животных / под ред. акад. К.М. Быкова. Ленинград: Изд-во Акад. наук СССР, 1948. 235 с.
9. Зиньковский М.Ф. Врожденные пороки сердца / под ред. А.Ф. Возианова. Киев: Книга плюс, 2008. 1168 с.
10. Иванов Д.О., Александрова Е.М., Арутюнян Т.Г., и др. Руководство по перинатологии. В 2-х т., 2-е изд., перераб. и доп. Санкт-Петербург: Информ-Навигатор, 2019. 1592 с.
11. Иванов Д.О., Атласов В.О., Бобров С.А. и др. Руководство по перинатологии. Санкт-Петербург: Информ-Навигатор, 2015. 1216 с.
12. Иванов Д.О., Пшениснов К.В., Александрович Ю.С. Особенности интенсивной терапии врожденных пороков сердца у новорожденных // Педиатрия. Журнал им. Г.Н. Сперанского. 2020. Т. 99, № 3. С. 200–207. DOI 10.24110/0031-403X-2020-99-3-200-207
13. Муравьев М.В. Открытый артериальный проток: Учебное пособие для врачей. Москва. 1966. 76 с.
14. Прийма Н.Ф., Попов В.В., Иванов Д.О. Эхокардиографическое исследование в дифференциальной диагностике открытого артериального протока у детей // Педиатр. 2016. Т. 7, № 4. С. 119–127. DOI: 10.17816/PED74119-127
15. Шабалов Н.П., Иванов Д.О., Колбин А.С., и др. Неонатология. 7-е изд., перераб. и доп. Москва: ГЭОТАР-Медиа, 2020. 752 с. DOI: 10.33029/9704-5771-9-NEO-2020-1-752
16. Шарыкин, А.С. Врожденные пороки сердца: руководство для педиатров, кардиологов, неонатологов. 2-е изд. Москва: БИНОМ, 2009. 381 с.
17. Яковлев Г.М., Куренкова И.Г., Силин В.А., и др. Покори сердца: клинико-инструментальная диагностика: Учебное пособие / под ред. Г.М. Яковлева. Ленинград: Печатный двор им. А.М. Горького, 1989. 420 с.
18. Allan L.D. Congenital heart disease // Heart. 2000. Vol. 83. P. 367–370.
19. Allan L.D., Sharland G.K., Milburn A., et al. Prospective diagnosis of 1,006 consecutive cases of congenital heart disease in the fetus // J Amer Coll Cardiol. 1994. Vol. 23, No. 6. P. 1452–1458. DOI: 10.1016/0735-1097(94)90391-3
20. Backer CL., Mavroudis C. Congenital heart surgery nomenclature and database project: patent ductus arteri-

osus, coarctation of the aorta, interrupted aortic arch // Ann Thorac Surg. 2000. Vol. 69, (4 Suppl) P. S298–S307. DOI: 10.1016/s0003-4975(99)01280-1
21. Banieghbal B. Physiological marker and surgical ligation of patent ductus arteriosus in neonates // Afr J Paediatr Surg. 2016. Vol. 13, No. 3. P. 109–113. DOI: 10.4103/0189-6725.187796
22. Bixler M., Powers G., Clark RH., et al. Changes in the diagnosis and management of patent ductus arteriosus from 2006 to 2015 in United States neonatal intensive care units // J Pediatr. 2017. Vol. 189. P. 105–112. DOI: 10.1016/j.jpeds.2017.05.024
23. Bonilla-Musoles F.M., Raga F., Ballester M.J., et al. Early detection of embryonic malformations by transvaginal and color Doppler sonography // J Ultrasound Med. 1994. Vol. 13, No. 5. P. 347–355. DOI: 10.7863/jum.1994.13.5.347
24. Chock V.Y., Punn R., Oza A., et al. Predictors of bronchopulmonary dysplasia or death in premature infants with a patent ductus arteriosus // Pediatr Res. 2014. Vol. 75, No. 4. P. 570–575. DOI: 10.1038/pr.2013.253
25. Christie A. Normal closing time of the foramen ovale and the ductus arteriosus: an anatomic and statistical study // Am J Dis Child. 1930. Vol. 40, No. 2. P. 323–326. DOI: 10.1001/archpedi.1930.01940020099008
26. Clyman R.I., Couto J., Murphy G.M. Patent ductus arteriosus: are current neonatal treatment options better or worse than no treatment at all? // Semin Perinatol. 2012. Vol. 36, No. 2. P. 123–129. DOI: 10.1053/j.semperi.2011.09.022
27. Corun A.G., Cabal L., Siassi B., et at. Surgical closure of patent ductus arteriosus in the premature infant with respiratory distress // J Pedialric Sorg. 1975. Vol. 10, No. 3. P. 399–404. DOI: 10.1016/0022-3468(75)90103-7
28. Dunn P M. Andreas Vesalius (1514–1564), Padua, and the fetal «shunts» // Arch Dis Child Fetal Neonatal Ed. 2003. Vol. 88, No. 2. P. F157–F159. DOI: 10.1136/fn.88.2.f157
29. Edwards J.E. Congenital malformation of the heart and great vessels. In: Gould SE, ed. Phatology of the heart. Springfield IL: Cherles C Thomas, 1953.
30. Elzenge N.J., Gittenberger-de Croot A.C. The ductus arteriosus and stenosis of the pulmonary arteries in pulmonary atresia // Int J Cardiol. 1986. Vol. 11, No. 2. P. 195–208. DOI: 10.1016/0167-5273(86)90179-8
31. Gittenberger-de Croot A.C. Persistent ductus arteriosus: most probably a primary congenital malformation // Br Heart J. 1977. Vol. 39, No. 6. P. 610–618. DOI: 10.1136/hrt.39.6.610
32. Gittenberger-de Croot A.C. Structural variation of the ductus arteriosus in congenital heart disease and in persistent fetal circulation. In: M.J. Godman, ed. Pediatric Cardiology. Vol. 4. Edinburgh: Churchill Livingstone, 1981.
33. Hamrick S.E., Hansmann G. Patent ductus arteriosus of the preterm infant // Pediatrics. 2010. Vol. 125, No. 5. P. 1020–1030. DOI: 10.1542/peds.2009-3506
34. Knight D.B. The treatment of patent ductus arteriosus in preterm infants. A review and overview of randomized trials // Semin Neonatol. 2001. Vol. 6, No. 1. P. 63–73. DOI: 10.1053/siny.2000.0036
35. Krichenko A., Benson L.N., Burrows P., et al. Angiographic classification of the isolated, persistently patent ductus arteriosus and implications for percutaneous catheter occlusion // Am J Cardiol. 1989. Vol. 63, No. 12. P. 877–880. DOI: 10.1016/0002-9149(89)90064-7
36. Langer C. The ductus arteriosus / D.E. Cassels, Ch. Thomas, eds. Springfield IL: Cherles C Thomas, 1973. P. 49.
37. Malik P.K., Ahmad M., Rani A., Dwivedi S. The men who packed the truant notes in heart sounds // Astrocyte. 2015. Vol. 1, No. 4. P. 305–308. DOI: 10.4103/2349-0977.161627
38. Mitra S., Florez ID., Tamayo ME., et al. Effectiveness and safety of treatments used for the management of patent ductus arteriosus (PDA) in preterm infants: a protocol for a systematic review and network meta-analysis // BMJ Open 2016. Vol. 6, No. 7. P. e011271. DOI: 10.1136/bmjopen-2016-011271
39. Ode E. The ductus arteriosus. Thesis. University of Leiden, Netherlands, 1951.
40. Rudolph A.M. The changes in the circulation after birth. Their importance in congenital heart disease // Circulation. 1970. Vol. 41, No. 2. P. 39–59. DOI: 10.1161/01.cir.41.2.343
41. Semberova J., Sirc J., Miletin J., et al. Spontaneous closure of ductus arteriosus in infants <1500 g // Pediatrics. 2017. Vol. 140, No. 2. P. e20164258. DOI: 10.1542/peds.2016-4258
42. Sutherland J.L. Treatment of patent ductus arteriosus // Heart Dis Stroke. 1994. Vol. 3, No. 6. P. 338–344.
43. Tauzin L., Joubert C., Noel A.C., et al. Effect of persistent patent ductus arteriosus on mortality and morbidity in very low-birthweight infants // Acta Paediatr. 2012. Vol. 101, No. 4. P. 419–423. DOI: 10.1111/j.1651-2227.2011.02550.x
44. Weichert J., Hartge D.R., Axt-Fliedner R. The fetal ductus arteriosus and its Abnormalities. A review // Congenit Heart Dis. 2010. Vol. 5, No. 5. P. 398–408. DOI: 10.1111/j.1747-0803.2010.00424.x
45. Weisz DE., Mirea L., Rosenberg E., et al. Association of patent ductus arteriosus ligation with death or neurodevelopmental impairment among extremely preterm infants // JAMA Pediatr. 2017. Vol. 71, No. 5. P. 443–449. DOI: 10.1001/jamapediatrics.2016.5143

REFERENCES

1. Aleksi-Meskhishvili VV, Kozlov YuA. Surgical treatment of open ductus arteriosus in premature infants. *Russian Journal of Pediatric Surge*ry. 2018;22(3):148–154. (In Russ.) DOI: 10.18821/1560-9510-2018-22-3-148-154
2. Bakulev AN, Meshalkin EN. Vrozhdennye poroki serdtsa. Patologiya, klinika, khirurgicheskoe lechenie. Moscow: Medgiz; 1955. 415 p. (In Russ.)
3. Bespalova ED. Ekhokardiografiya ploda (algoritm issledovaniya): Posobie dlya vrachei / L.A. Bokeriya, ed. Moscow: Nauchnyj centr serdechno-sosudistoj hirurgii im. Bakuleva AN. RAMN, 2004. 24 p. (In. Russ.)
4. Bokeriya LA, Berishvili II. Khirurgicheskaya anatomiya serdtsa. Vol. 2. Vrozhdennye poroki serdtsa i patfiziologiya krovoobrashcheniya. 2nd edition. Moscow: NTsSSKh im. Bakuleva AN. RAMN, 2009. 400 p.
5. Bokeriya EL, Degtyareva EA. Patent ductus arteriosus — good and evil in one vessel. *Vestnik RUDN*. 2017;21(2):163–170. (In Russ.) DOI: 10.22363/2313-0245-2017-21-2-163-170
6. Burov AA, Degtyarev DN, Ivanov DO, et al. Otkrytyi arterial'nyi protok u nedonoshennykh detei. Klinicheskie rekomendatsii. Moscow: GEOTAR-Media; 2019. P. 139–153. (In Russ.)
7. Galkin NYa. Topograficheskaya anatomiya arterial'nogo (botallova) protoka u detei i ee prakticheskoe znachenie [dissertation]. Moscow; 1964. 11 p. (In Russ.)
8. Garvei U. Anatomicheskoe issledovanie o dvizhenii serdtsa i krovi u zhivotnykh / K.M. Bykov, ed. Leningrad: Izd-vo Akad. nauk SSSR, 1948. 235 p. (In Russ.)
9. Zin'kovskii MF. Vrozhdennye poroki serdtsa / A.F. Vozianova, ed. Kiev: Kniga plyus; 2008. 1168 p. (In Russ.)
10. Ivanov DO, Aleksandrova EM, Arutyunyan TG, et al. Rukovodstvo po perinatologii: V dvukh tomakh, 2th edition. Saint Petersburg: Inform-Navigator; 2019. 1592 p. (In Russ.)
11. Ivanov DO, Atlasov VO, Bobrov SA, et al. Rukovodstvo po perinatologii. Saint Peterburg: Inform-Navigator; 2015. 1216 p. (In Russ.)
12. Ivanov DO, Pshenisnov KV, Aleksandrovich YuS. Features of intensive care of congenital heart malformations in newborns. *Journal Pediatria named after G.N. Speransky*. 2020;99(3):200–207. (In Russ.) DOI: 10.24110/0031-403X-2020-99-3-200-207
13. Murav'ev MV. Otkrytyi arterial'nyi protok: Uchebnoe posobie dlya vrachei. Moscow. 1966. 76 p. (In Russ.)
14. Prijma NF, Popov VV, Ivanov DO. Echocardiography in the differential diagnosis of patent ductus arteriosus in children. *Pediatrician*. 2016;7(4):119–127. (In Russ.) DOI: 10.17816/PED74119-127
15. Shabalov NP, Ivanov DO, Kolbin AS, et al. Neonatologiya. 7th edition. Moscow: GEOTAR-Media; 2020. 752 p. (In Russ.) DOI 10.33029/9704-5771-9-NEO-2020-1-752
16. Sharykin AS. Vrozhdennye poroki serdtsa: rukovodstvo dlya pediatrov, kardiologov, neonatologov. 2th ed. Moscow: BINOM; 2009. 381 p. (In Russ.)
17. Kurenkova IG, Silin VA, et al. Pokori serdtsa: kliniko-instrumental'naya diagnostika: Uchebnoe posobie / G.M. Yakovleva, ed. Leningrad: Pechatnyi dvor im. A.M. Gor'kogo; 1989. 420 p. (In Russ.)
18. Allan LD. Congenital heart disease. *Heart*. 2000;83:367–370.
19. Allan LD, Sharland GK, Milburn A, et al. Prospective diagnosis of 1,006 consecutive cases of congenital heart disease in the fetus. *J Amer Coll Cardiol*. 1994;23(6): 1452–1458. DOI: 10.1016/0735-1097(94)90391-3
20. Backer CL, Mavroudis C. Congenital heart surgery nomenclature and database project: patent ductus arteriosus, coarctation of the aorta, interrupted aortic arch. *Ann Thorac Surg*. 2000;69(4 Suppl):S298–307. DOI: 10.1016/s0003-4975(99)01280-1
21. Banieghbal B. Physiological marker and surgical ligation of patent ductus arteriosus in neonates. *Afr J Paediatr Surg*. 2016;13(3):109–113. DOI: 10.4103/0189-6725.187796
22. Bixler M, Powers G, Clark RH, et al. Changes in the diagnosis and management of patent ductus arteriosus from 2006 to 2015 in united states neonatal intensive care units. *J Pediatr*. 2017189:105–112. DOI: 10.1016/j.jpeds.2017.05.024
23. Bonilla-Musoles FM, Raga F, Ballester MJ, et al. Early detection of embryonic malformations by transvaginal and color Doppler sonography. *J Ultrasound Med*. 1994;13(5):347–355. DOI: 10.7863/jum.1994.13.5.347
24. Chock VY, Punn R, Oza A, et al. Predictors of bronchopulmonary dysplasia or death in premature infants with a patent ductus arteriosus. *Pediatr Res*. 2014;75(4):570–575. DOI: 10.1038/pr.2013.253
25. Christie A. Normal closing time of the foramen ovale and the ductus arteriosus: an anatomic and statistical study. *Am J Dis Child*. 1930;40(2):323–326. DOI: 10.1001/archpedi.1930.01940020099008
26. Clyman RI, Couto J, Murphy GM. Patent ductus arteriosus: are current neonatal treatment options better or worse than no treatment at all? *Semin Perinatol*. 2012;36(2): 123–129. DOI: 10.1053/j.semperi.2011.09.022
27. Corun AG, Cabal L, Siassi B, et al. Surgical closure of patent ductus arteriosus in the premature infant with respiratory distress. *J Pedialric Sorg*. 1975;10(3): 399–404. DOI: 10.1016/0022-3468(75)90103-7
28. Dunn PM. Andreas Vesalius (1514–1564), Padua, and the fetal "shunts". *Arch Dis Child Fe-*

tal Neonatal Ed. 2003;88(2): F157–F159. DOI: 10.1136/fn.88.2.f157
29. Edwards J.E. Congenital malformation of the heart and great vessels. In: Gould SE, ed. Phatology of the heart. Springfield IL: Cherles C Thomas, 1953.
30. Elzenge NJ, Gittenberger-de Croot AC. The ductus arteriosus and stenosis of the pulmonary arteries in pulmonary atresia. *Int J Cardiol*. 1986;11(2):195–208. DOI: 10.1016/0167-5273(86)90179-8
31. Gittenberger-de Croot AC. Persistent ductus arteriosus: most probably a primary congenital malformation. *Br Heart J*. 1977;39(6):610–618. DOI: 10.1136/hrt.39.6.610
32. Gittenberger-de Croot AC. Structural variation of the ductus arteriosus in congenital heart disease and in persistent fetal circulation. In: M.J. Godman, ed. Pediatric Cardiology. Vol. 4. Edinburgh: Churchill Livingstone, 1981.
33. Hamrick SE, Hansmann G. Patent ductus arteriosus of the preterm infant. *Pediatrics*. 2010;125(5): 1020–1030. DOI: 10.1542/peds.2009-3506
34. Knight DB. The treatment of patent ductus arteriosus in preterm infants. A review and overview of randomized trials. *Semin Neonatol*. 2001;6(1):63–73. DOI: 10.1053/siny.2000.0036
35. Krichenko A, Benson LN, Burrows, et al. Angiographic classification of the isolated, persistently patent ductus arteriosus and implications for percutaneous catheter occlusion. *Am J Cardiol*. 1989;63(12):877–880. DOI: 10.1016/0002-9149(89)90064-7
36. Langer C. The ductus arteriosus / D.E. Cassels, Ch. Thomas, eds. Springfield IL: Cherles C Thomas, 1973. P. 49.
37. Malik PK, Ahmad M, Rani A, Dwivedi S. The men who packed the truant notes in heart sounds. *Astrocyte*. 2015;1(4):305–308. DOI: 10.4103/2349-0977.161627
38. Mitra S, Florez ID, Tamayo ME, et al. Effectiveness and safety of treatments used for the management of patent ductus arteriosus (PDA) in preterm infants: a protocol for a systematic review and network meta-analysis. *BMJ Open*. 2016;6(7): e011271. DOI: 10.1136/bmjopen-2016-011271
39. Ode E. The ductus arteriosus. Thesis. University of Leiden, the Netherlands, 1951.
40. Rudolph AM. The changes in the circulation after birth. Their importance in congenital heart disease. *Circulation*. 1970;41(2):39–59. DOI: 10.1161/01.cir.41.2.343
41. Semberova J, Sirc J, Miletin J, et al. Spontaneous closure of ductus arteriosus in infants <1500 g. *Pediatrics*. 2017;140(2): e20164258. DOI: 10.1542/peds.2016-4258
42. Sutherland JL. Treatment of patent ductus arteriosus. *Heart Dis Stroke*. 1994;3(6):338–344.
43. Tauzin L, Joubert C, Noel AC, et al. Effect of persistent patent ductus arteriosus on mortality and morbidity in very low-birthweight infants. *Acta Paediatr*. 2012;101(4):419–423. DOI: 10.1111/j.1651-2227.2011.02550.x
44. Weichert J, Hartge DR, Axt-Fliedner R. The fetal ductus arteriosus and its Abnormalities. A review. *Congenit Heart Dis*. 2010;(5):398–408. DOI: 10.1111/j.1747-0803.2010.00424.x
45. Weisz DE, Mirea L, Rosenberg E, et al. Association of patent ductus arteriosus ligation with death or neurodevelopmental impairment among extremely preterm infants. *JAMA Pediatr*. 2017;71(5):443–449. DOI: 10.1001/jamapediatrics.2016.5143

◆ Информация об авторах

**Линард Юрьевич Артюх* — ассистент, кафедра анатомии человека. ФГБОУ ВО «Санкт-Петербургский государственный педиатрический медицинский университет» Минздрава России, Санкт-Петербург, Россия. E-mail: l-artyukh@mail.ru

Наталья Рафаиловна Карелина — д-р мед. наук, профессор, заведующая кафедрой анатомии человека. ФГБОУ ВО «Санкт-Петербургский государственный педиатрический медицинский университет» Минздрава России, Санкт-Петербург, Россия. E-mail: karelina_nr@mail.ru

Ольга Леонидовна Красногорская — канд. мед. наук, доцент, кафедра патологической анатомии с курсом судебной медицины. ФГБОУ ВО «Санкт-Петербургский государственный педиатрический медицинский университет» Минздрава России, Санкт-Петербург, Россия. E-mail: krasnogorskaya@yandex.ru

◆ Information about the authors

**Linard Yu. Artyukh* — Assistant Lecturer, Department of Human Anatomy. St. Petersburg State Pediatric Medical University, Ministry of Health of the Russian Federation, Saint Petersburg, Russia. E-mail: l-artyukh@mail.ru

Natalia R. Karelina — MD, PhD, Dr. Sci. (Med.), Professor, Head, Department of Human Anatomy. St. Petersburg State Pediatric Medical University, Ministry of Health of the Russian Federation, Saint Petersburg, Russia. E-mail: karelina_nr@mail.ru

Olga L. Krasnogorskaya — MD, PhD, Assistant Professor, Department of Pathological Anatomy with a course of forensic medicine. St. Petersburg State Pediatric Medical University, Ministry of Health of the Russian Federation, Saint Petersburg, Russia. E-mail: krasnogorskaya@yandex.ru

* Автор, ответственный за переписку / Corresponding author

Федеральное государственное бюджетное образовательное учреждение высшего образования

САНКТ-ПЕТЕРБУРГСКИЙ ГОСУДАРСТВЕННЫЙ ПЕДИАТРИЧЕСКИЙ МЕДИЦИНСКИЙ УНИВЕРСИТЕТ

Министерства здравоохранения Российской Федерации

СЕРДЕЧНО-ЛЕГОЧНАЯ РЕАНИМАЦИЯ ДЕТЕЙ И ВЗРОСЛЫХ. БАЗОВЫЙ СИМУЛЯЦИОННЫЙ КУРС

ЗАНЯТИЯ ПО МЕРЕ КОМПЛЕКТОВАНИЯ ГРУПП

ПОСЛЕ ОБУЧЕНИЯ ВЫ ОВЛАДЕЕТЕ СЛЕДУЮЩИМИ НАВЫКАМИ:

- выполнить современный международный протокол проведения сердечно-легочной реанимации у детей и взрослых;
- использовать автоматический наружный дефибриллятор (АНД) и современные средства, обеспечивающие безопасное проведение искусственного дыхания (лицевую маску);
- работать в команде при выполнении базового реанимационного комплекса.

Категория обучающихся:

Врачи всех специальностей, медицинские работники среднего звена.

Форма обучения: очная.

Трудоёмкость обучения: 18 академических часов.

Количество дней обучения: 3.

Количество человек в группе: 10.

Стоимость обучения: 10 000 рублей.

Место проведения:

Аккредитационно-симуляционный центр Педиатрического университета, Санкт-Петербург, Литовская ул., д. 2.

В результате успешного выполнения дополнительной профессиональной программы повышения квалификации выдаётся документ установленного образца – Удостоверение о повышении квалификации.

Телефон: +7 (812) 416-52-25
Электронная почта: gpmafpk@mail.ru
Адрес: г. Санкт-Петербург, ул. Литовская, д.2,
Административный корпус, 3-й этаж, кабинет 303

WWW.GPMU.ORG

DOI: https://doi.org/10.17816/PED136131-136
Персоналия

ЕГО НАЗЫВАЛИ ПОСЛАННИКОМ БОГА. К СТОЛЕТИЮ СО ДНЯ РОЖДЕНИЯ КРИСТИАНА БАРНАРДА

© А.П. Пуговкин, В.О. Еркудов

Санкт-Петербургский государственный педиатрический университет, Санкт-Петербург, Россия

Для цитирования: Пуговкин А.П., Еркудов В.О. Его называли посланником Бога. К столетию со дня рождения Кристиана Барнарда // Педиатр. – 2022. – Т. 13. – № 6. – С. 131–136. DOI: https://doi.org/10.17816/PED136131-136

Статья посвящена столетию со дня рождения Кристиана Барнарда (1922–2001) — выдающегося южноафриканского кардиохирурга, общественного деятеля и писателя, выполнившего первую успешную пересадку сердца от одного человека другому. К середине 1960-х годов больше 10 клиник по всему миру были технически готовы к такой операции, но провести ее мешали предрассудки, юридическая неопределенность и административные барьеры. У кого-то должно было найтись мужество, чтобы взять на себя огромную ответственность за преодоление этих препятствий. Таким человеком стал Барнард, который 3 декабря 1967 г. в кейптаунском университетском госпитале Хроте Схюр заменил больное сердце 55-летнего Луиса Вашканского здоровым сердцем 25-летней Дениз Дарваль, погибшей от черепно-мозговой травмы в автокатастрофе. Это событие не только открыло новую страницу в кардиохирургии, оно было воспринято почти как чудо и стало мировой сенсацией, сравнимой с первыми космическими полетами, а слава Барнарда не уступала популярности кинозвезд. Его активная хирургическая практика, спасшая многие сотни жизней, продолжалась до 1983 г., после чего он посвятил оставшееся время благотворительности и общественной деятельности. Его книги «Одна жизнь», «50 путей к здоровому сердцу» и антирасистский роман «Нежелательные элементы» стали мировыми бестселлерами. В наше время во всем мире каждый год более 3500 человек получают новые сердца, и свыше половины из них живут после операции более 10 лет. Таков памятник выдающемуся хирургу и гуманисту.

Ключевые слова: кардиохирургия; пересадка сердца; трансплантология; Кристиан Барнард.

Поступила: 21.10.2022 **Одобрена:** 17.11.2022 **Принята к печати:** 30.12.2022

DOI: https://doi.org/10.17816/PED136131-136
Personal

THEY CALLED HIM "THE DIVINE MESSENGER". TO THE 100TH ANNIVERSARY OF CHRISTIAAN N. BARNARD

© Andrey P. Pugovkin, Valeriy O. Erkudov

St. Petersburg State Pediatric Medical University, Saint Petersburg, Russia

For citation: Pugovkin AP, Erkudov VO. They called him "the Divine messenger". To the 100th anniversary of Christiaan N. Barnard. *Pediatrician (St. Petersburg)*. 2022;13(6):131–136. DOI: https://doi.org/10.17816/PED136131-136

This paper is devoted to the 100th anniversary of Christiaan N. Barnard (1922–2001) — a South African cardiac surgeon, humanitarian activist and writer who implemented the first human heart transplantation. By the middle of 1960-s about a dozen clinics all over the world were technically ready for this kind of injury, being opposed by legal uncertainty and prejudice. Somebody had to have enough courage and responsibility to overcome these obstacles. It was Barnard who did it. On December 3, 1967, at Groote Schuur University Hospital in Cape Town, he replaced the failing heart of 54-year-old Louis Washkansky with the healthy heart of 25-year-old Denise Darvall, who had died with extensive brain damage from a car accident. This event not only opened a new page in open-heart surgery. As clinical firsts, Barnard's heart transplantations were great miraculous medical successes that fueled a kind of media frenzy. They were considered to be a world sensation comparable to early space flights, and his personal popularity — comparable to that of movie stars. Barnard's professional activity. that saved many hundreds of human lives, lasted until he retired in 1983 to devote the rest of his life to charity and humanitarian projects. His antiracist novel "The unwanted" as well as non-fictions "One Life " and "50 ways to a healthy heart" became the world bestsellers. In our time more than 3500 patients receive new hearts worldwide annually. More than half of the treated patients are expected to survive longer than for 10 years. It is the best monument in memory of this outstanding surgeon and humanist.

Keywords: cardiac surgery; heart transplantation; transplantology; Ch.N. Barnard.

Received: 21.10.2022 **Revised:** 17.11.2022 **Accepted:** 30.12.2022

ПУТЬ ВРАЧА

Кристиан Нитлинг Барнард родился 8 октября 1922 г. в южноафриканском городе Бофорт-Уэст в небогатой семье учительницы и протестантского пастора [2, 7]. После окончания Кейптаунского университета и стажировки в госпитале Хроте Схюр (разночтения в произношении и написании традиционного исторического названия Groote Schuur — «Большой амбар» — объясняются различиями языков — английского, нидерландского и африкаанс) молодой врач получил степень магистра, а затем — доктора медицины за диссертацию «Лечение туберкулезного менингита» [7]. Позднее он разработал оригинальный метод хирургического лечения врожденной атрезии кишечника [5]. Методика была признана и внедрена в клинику в Великобритании и США.

Потом была трехлетняя стажировка по кардиохирургии в Миннесотском университете (США), где он заинтересовался проблемами трансплантологии [2, 6, 8]. Одновременно с ним проблему там разрабатывали другие будущие пионеры кардиотрансплантологии — американец Норман Шамуэй и француз Кристиан Каброль. В 1958 г. Барнард защитил еще одну диссертацию «Проблема изготовления и тестирования протезного клапана». Вернувшись в Кейптаун, молодой, но уже известный в профессиональных кругах кардиохирург был повышен до научного руководителя хирургических исследований университета. Одновременно открылось отделение в больнице Красного Креста, где он оперировал детей с врожденными пороками сердца.

В 1961 г. Барнард был назначен профессором и заведующим отделением кардиоторакальной хирургии в клиниках Кейптаунского университета, продолжая оперировать в родном для него госпитале Хроте Схюр. Эта университетская клиника была солидным для того времени лечебным учреждением, но никогда не входила в число ведущих научных центров. Своей всемирной славой она обязана почти исключительно Барнарду.

К середине 1960-х годов не менее десятка клиник по всему миру были технически готовы к операциям по пересадке сердца от одного человека другому. Мешала юридическая неопределенность — что считать моментом смерти потенциального донора: необратимую остановку сердца после реанимационных мероприятий (это делало проблематичной саму пересадку) либо прекращение мозговой деятельности при работающем сердце. В частности, категорическим противником концепции «мозговой смерти» был министр здравоохранения СССР академик Борис Петровский. До принятия компромиссных правил определения состояния, несовместимого с жизнью, эта дискуссия тормозила работы по трансплантологии в большинстве стран. Кто-то должен был решиться и взять на себя огромную ответственность, преодолев предрассудки и юридическую неопределенность.

Пятьдесят пять лет назад, 3 декабря 1967 г. в госпитале Хроте Схюр, Барнард произвел первую в мире успешную пересадку. Сердце погибшей накануне в автокатастрофе 25-летней Денизы Дарваль с согласия ее семьи было пересажено 54-летнему иммигранту из Литвы Луису Вашканскому, страдавшему тяжелой сердечной недостаточностью и сахарным диабетом. Барнарду ассистировал его младший брат Мариус, а также медицинская бригада из 30 человек [7, 12]. Операция (рис. 1) длилась более пяти часов и была проведена успешно, но пришедший в сознание Вашканский прожил 18 дней и умер от двусторонней пневмонии на фоне применения больших доз неселективных иммунодепрессантов.

Через три дня после первой пересадки в США Адриан Канторовиц сделал вторую и неудачную попытку. Следующий пациент Барнарда, 59-летний дантист Филипп Блайберг, после операции, проведенной 2 января 1968 г., прожил 19 мес. и выписался домой, но умер от хронического отторжения пересаженного органа. К декабрю 1968 г. уже было проведено около 100 операций в ЮАР, Франции, США, Индии и других странах, но только треть пациентов прожили после операции больше трех месяцев [3, 15]. Причиной столь высокой летальности были не столько кардиологические или хирургические осложнения, сколько трансплантационный иммунитет и респираторные инфекции в условиях массированной фармакологической иммуносупрессии. Обескураживающий уровень летальности после первых пересадок вызвал разочарование у многих специалистов вплоть до моратория на такие операции в некоторых странах [15]. Только открытие швейцарскими фармакологами в 1972 г. циклоспорина — натурального препарата, селективно блокирующего трансплантационный иммунитет, — позволило значительно увеличить число операций.

Лично Барнардом с декабря 1967 по ноябрь 1974 г. были проведены 10 трансплантаций сердца и одна трансплантация сердца и легких. Из этих пациентов 4 человека прожили от 1,5 до 13 лет, а Дирк Ван Зыл, прооперированный в 1971 г., — 24 года и умер от осложнений сахарного диабета. В дальнейшем Барнард разработал технику гетеротопической, «перевязочной», пересадки, при которой больное сердце реципиента остается *in situ*,

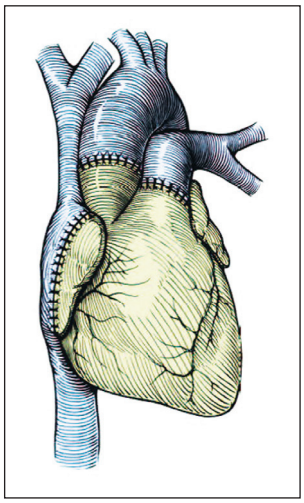

Рис. 1. Схема наложения швов при ортотопической пересадке сердца по Барнарду [15]
Fig. 1. Suturing in orthotopic heart transplantation according to Barnard [15]

Рис. 2. Кристиан Барнард в 1969 г. Фото в свободном доступе
Fig. 2. Christiaan Barnard in 1969

в то время как параллельно работает сердце донора [4, 9]. С ноября 1974 по декабрь 1983 г. его командой было проведено 49 таких трансплантаций. Показатель выживаемости пациентов в течение года составлял свыше 60 % по сравнению с менее 40 % прежде, а выживаемость в течение 5 лет — более 36 % по сравнению с менее 20 % при прежней технике.

Трансплантация органов была самой известной, но далеко не единственной и, возможно, даже не главной частью врачебной деятельности Барнарда. Помимо этого, он был известен многочисленными виртуозными операциями по коррекции тяжелых пороков сердца, таких как тетрада Фалло и аномалия Эбштейна, а также по протезированию сердечных клапанов и пересадке почки. Количество спасенных им человеческих жизней измеряется тысячами.

«ПРОРОКОВ НЕТ В ОТЕЧЕСТВЕ СВОЕМ»

В середине прошлого века отечественная кардиохирургия могла бы гордиться достижениями самого высокого мирового уровня, но ее развитию мешали косная система руководства здравоохранением, конфликты групповых интересов, личные амбиции функционеров Минздрава и Академии медицинских наук. В результате, запатентованный еще в 1929 г. профессором Сергеем Брюхоненко автожектор — первый в мире аппарат искусственного кровообращения — так и не был внедрен в клинику. Та же участь постигла приоритетные модели отечественных электромагнитных расходомеров крови, в числе первых в мире разработанных в первой половине 1960-х годов. Одну из первых в мире успешных операций маммокоронарного шунтирования в 1964 г. выполнил ленинградский профессор Василий Колесов, но развитие этого успеха затянулось на четверть века, так же как и широкое применение освоенного отечественными реаниматологами метода артериальной контрапульсации.

Не являлась исключением и проблема пересадки сердца. В научном мире знали, что хирургическая техника операции была давно разработана в экспериментах московского физиолога Владимира Демихова [1, 14]. Несмотря на отсутствие дипломатических отношений между ЮАР и СССР, Барнард в 1960 и 1963 гг. и позднее, уже мировой знаменитостью, бывал в Москве и был поражен тем, что затравленный начальством ученый с мировым именем вынужден работать в тесном, сыром и темном подвале.

Не добившись разрешения Минздрава, академик и генерал-полковник Александр Вишневский, с ведома министра обороны, 4 ноября 1968 г. в клинике Военно-медицинской академии выполнил первую трансплантацию в СССР, но после неудачи дальнейшие операции запретили и ему. Следующая пересадка сердца у нас была выполнена академиком Валерием Шумаковым только в 1987 г.

ИСПЫТАНИЕ СЛАВОЙ

Первую трансплантацию сердца современники сравнивали с полетом Юрия Гагарина. Спустя полвека трудно представить мировую славу, которая обрушилась на кардиохирурга из непопулярной в мире страны: аудиенция у Папы Римского, беседы с ведущими государственными деятелями, фотографии в глянцевых журналах и бурный роман с итальянской кинозвездой Джиной Лолобриджидой. Он получил 11 почетных докторских степеней и 36 международных наград в 21 стране, стал почетным гражданином 26 городов. Все это не мешало ему оперировать все новых и новых пациентов.

Мировой популярности способствовали личное обаяние и почти голливудская внешность (рис. 2). Позднее он признавался: «…я вел себя не так, как подобает именитому профессору. Я любил вечеринки и женское общество. Если бы мне предложили на выбор Нобелевскую премию или красивую женщину, я выбрал бы женщину». Подобного выбора, впрочем, и не было. Никто не сомневался, что Барнард заслуживает этой награды больше,

чем кто-либо другой, но правительство ЮАР проводило расистскую политику, и страна находилась под международными санкциями. Присуждение премии белому южноафриканцу выглядело бы актом поддержки расистского режима. При этом сам Барнард был открытым противником расизма, что неоднократно вызывало конфликты с властями и белыми экстремистами. Дело дошло до покушения на его жизнь в 1972 г. Совместно с Зигфридом Стэндером он опубликовал антирасистский роман «Нежелательные элементы», переведенный на многие языки мира [10].

В 1983 г. он оставил должность заведующего отделением кардиоторакальной хирургии из-за ревматоидного артрита, что положило конец хирургической карьере. В том же году в ЮАР была открыта частная хирургическая клиника его имени. После выхода на пенсию Барнард проработал два года консультантом Института трансплантации штата Оклахома в США, после чего отошел от активной медицинской практики.

«СЕРДЦЕ МИРА»

Слава и богатство налагают ответственность. Еще в 1969 г., на средства, полученные от публикации автобиографической книги «Одна жизнь» [7], Барнард создал фонд для финансирования научных исследований по сердечно-сосудистой хирургии. Так, кардиохирург стал общественным деятелем. В 1999 г. им был основан еще один фонд — «Сердце мира», который проводит благотворительные акции в объеме сотен миллионов долларов. Деньги для фонда частично зарабатывал он сам, перечисляя средства от продажи экологически чистых продуктов и издавая свои книги [7, 11, 13].

Деятельность фонда включает регуляцию деторождения в Африке, улучшение здравоохранения в Тибете и Мозамбике, помощь детям с больным сердцем из Косово. Одной из акций стала финансовая помощь детской клинике Института онкологии в Минске для пострадавших от аварии на Чернобыльской АЭС. В кейптаунской клинике имени Кристиана Барнарда бесплатно лечатся дети со всего мира. Весной 2001 г. он приезжал в Москву, чтобы забрать мальчика Глеба Евдокимова, которому требовалась сложная операция. Фонд им. Барнарда финансирует строительство деревни в Зимбабве для детей, родители которых умерли от СПИДа.

Барнард участвовал в экологическом движении и на своей ферме-заповеднике разводил редких диких животных, защищая их от вымирания.

Кристиан Барнард скоропостижно скончался 2 сентября 2001 г. во время отдыха на Кипре. В наше время по всему миру ежегодно производится около 3500 пересадок сердца, из них около 2000 в США и более 300 в России. По данным американского Национального института сердца, легких и крови, 88 % пациентов живут не менее года после трансплантации, а 56 % — 10 лет и более. Таков памятник южноафриканскому доктору.

ДОПОЛНИТЕЛЬНАЯ ИНФОРМАЦИЯ

Вклад авторов. Все авторы внесли существенный вклад в разработку концепции, проведение исследования и подготовку статьи, прочли и одобрили финальную версию перед публикацией.

Конфликт интересов. Авторы декларируют отсутствие явных и потенциальных конфликтов интересов, связанных с публикацией настоящей статьи.

Источник финансирования. Работа проводились при поддержке Министерства науки и высшего образования Российской Федерации (проект № 075-15-2021-1360).

ADDITIONAL INFORMATION

Author contribution. Thereby, all authors made a substantial contribution to the conception of the study, acquisition, analysis, interpretation of data for the work, drafting and revising the article, final approval of the version to be published and agree to be accountable for all aspects of the study.

Competing interests. The authors declare that they have no competing interests.

Funding source. Research was supported by the Ministry of Science and Higher Education of the Russian Federation (project No. 075-15-2021-1360).

СПИСОК ЛИТЕРАТУРЫ

1. Глянцев С.П., Горелик Б.М., Вернер А. Феномен Демихова. В институте Н.В. Склифософского (1960–1886 г.). C.N. Barnard и первая клиническая пересадка сердца (13 декабря 1967 г.). В.П. Демихов и C.N. Barnard: точки соприкосновения // Трансплантология. 2020. Т 12, № 4. С. 332–350. (In Russ.) DOI: 10.23873/2074-0506-2020-12-4-332-352
2. Коледа В.И. Кристиан Барнард (1922–2001) и его путь к пересадке сердца // Патология кровообращения и кардиохирургия. 2017. Т. 21, № 3S. С. 92–100. DOI: 10.21688/1681-3472-2017-3S-92-100
3. Чаленко В.В., Кутушев Ф.Х. Эндогенная интоксикация в хирургии // Вестник хирургии им. И.И. Грекова. 1990. Т. 144, № 4. С. 3–8.
4. Фогт П.Р., Хубулава Г.Г., Марченко С.П. «ЕврАзия-Сердце» – международное сотрудничество в кардиохирургии // Педиатр. 2014. Т. 5, № 4. С. 127–131. DOI: 10.17816/PED54127-131
5. Barnard C.N. The genesis of intestinal atresia // Surg Forum. 1957. Vol. 7. P. 393–399.

6. Barnard C.N. What we have learned about heart transplants // Thoric Cardiovasc Surg. 1968. Vol. 56, No. 4. P. 457–468.
7. Barnard C.N. One Life. Toronto: The Macmillan Co. Collier-Macmillan Canada Ltd., 1970. 393 p.
8. Barnard C.N., Losman J.G. Left ventricular bypass // South Afr Med J. 1975. Vol. 49, No. 9. P. 303–312.
9. Barnard C.N., Wolpowitz A., Losman J.G. Heterotopic cardiac transplantation with a xenograft for assistance of the left heart in cardiogenic shock after cardiopulmonary bypass // South Afr Med. J. 1977. Vol. 52, No. 26. P. 1035–1043.
10. Barnard C.N. Stander S. The unwanted: a novel. New York: Arrow Books, 1977. 378 p.
11. Barnard C.N. The Second Life: Memoirs. Vlaeberg, 1993. 407 p.
12. Barnard C.N. The first heart transplant — background and circumstances // South Afr. Med. J. 1995. Vol. 85, No. 9. P. 924,926.
13. Barnard C.N. 50 ways to a healthy heart. New York: Thorsons, 2001. 285 p.
14. Demichow W.P. Die experimentelle Transplantation lebenswichtige Organe. Berlin: Verlag Volk und Gesundheit, 1963. 264 p.
15. McKellar S. Clinical Firsts — Christiaan Barnard's Heart Transplantations // N Engl J Med. 2017. Vol. 377, No. 23. P. 2211–2213. DOI: 10.1056/NEJMp1707919

REFERENCES

1. Glyantsev SP, Gorelik BM, Werner A. Phenomenon of demikhov. In the Sklifosovsky Institute (1960–1986). C.N. Barnard and the first clinical heart transplantation (December 3, 1967). V.P. Demikhov and C.N. Barnard: touchpoints. *Transplantologiya. The Russian Journal of Transplantation*. 2020;12(4):332–352. DOI: 10.23873/2074-0506-2020-12-4-332-352
2. Kaleda V. Christiaan N. Barnard (1922–2001) and his path to heart transplantation. *Patologiya Krovoobrashcheniya i Kardiokhirurgiya*. 2017;21(3S):92–100 (In Russ.) DOI: 10.21688/1681-3472-2017-3S-92-100
3. Chalenko VV, Kutushev FH. Endogenous intoxication in surgery. *Grekov's Bulletin of Surgery*. 1990;144(4):3–8 (In Russ.)
4. Fogt PR, Hubulava GG, Marchenko SP. EurAsia-Heart — international cooperation in cardiovascular surgery. *Pediatrician (St. Petersburg)*. 2014;5(4):127–131. (In Russ.) DOI: 10.17816/PED54127-131
5. Barnard CN. The genesis of intestinal atresia. *Surg Forum*. 1957;7:393–399.
6. Barnard CN. What we have learned about heart transplants. *Thoric Cardiovasc Surg*. 1968;56(4):457–468.
7. Barnard CN. One Life. Toronto: The Macmillan Co. Collier-Macmillan Canada Ltd.; 1970. 393 p.
8. Barnard CN, Losman JG. Left ventricular bypass. *South Afr Med J*. 1975;49(9):303–312.
9. Barnard CN, Wolpowitz A, Losman JG. Heterotopic cardiac transplantation with a xenograft for assistance of the left heart in cardiogenic shock after cardiopulmonary bypass. *South Afr Med J*. 1977;52(26):1035–1043.
10. Barnard CN. Stander S. The unwanted: a novel. New York: Arrow Books; 1977. 378 p.
11. Barnard CN. The Second Life: Memoirs. Vlaeberg; 1993. 407 p.
12. Barnard CN. The first heart transplant — background and circumstances. *South Afr Med J*. 1995;85(9):924,926.
13. Barnard CN. 50 ways to a healthy heart. New York: Thorsons; 2001. 285 p.
14. Demichow WP. Die experimentelle Transplantation lebenswichtige Organe. Berlin: Verlag Volk und Gesundheit; 1963. 264 p.
15. McKellar S. Clinical Firsts — Christiaan Barnard's Heart Transplantations. *N Engl J Med*. 2017;377(23): 2211–2213. DOI: 10.1056/NEJMp1707919

◆ Информация об авторах

**Андрей Петрович Пуговкин* — д-р биол. наук, профессор, кафедра нормальной физиологии. ФГБОУ ВО «Санкт-Петербургский государственный педиатрический медицинский университет» Минздрава России, Санкт-Петербург, Россия. E-mail: apugovkin@mail.ru

Валерий Олегович Еркудов — канд. мед. наук, доцент кафедры нормальной физиологии. ФГБОУ ВО «Санкт-Петербургский государственный педиатрический медицинский университет» Минздрава России, Санкт-Петербург, Россия. E-mail: verkudov@gmail.com

◆ Information about the authors

Andrey P. Pugovkin — PhD, Dr. Sci. (Biol.), Professor, Department of Human Physiology. St. Petersburg State Pediatric Medical University, Ministry of Health of the Russian Federation, Saint Petersburg, Russia. E-mail: apugovkin@mail.ru

Valeriy O. Erkudov — MD, PhD, Assistant Professor, Department of Human Physiology. St. Petersburg State Pediatric Medical University, Ministry of Health of the Russian Federation, Saint Petersburg, Russia. E-mail: verkudov@gmail.com

* Автор, ответственный за переписку / Corresponding author

DOI: https://doi.org/10.17816/PED136137-152
Персоналия

БИОХИМИЯ – ЖИВОЙ ИСТОЧНИК НОВЫХ МЫСЛЕЙ В ПРОШЛОМ, НАСТОЯЩЕМ И БУДУЩЕМ (К 90-ЛЕТНЕМУ ЮБИЛЕЮ КАФЕДРЫ БИОЛОГИЧЕСКОЙ ХИМИИ САНКТ-ПЕТЕРБУРГСКОГО ГОСУДАРСТВЕННОГО ПЕДИАТРИЧЕСКОГО МЕДИЦИНСКОГО УНИВЕРСИТЕТА)

© Л.А. Литвиненко, Н.П. Раменская, Е.Г. Батоцыренова

Санкт-Петербургский государственный педиатрический медицинский университет, Санкт-Петербург, Россия

Для цитирования: Литвиненко Л.А., Раменская Н.П., Батоцыренова Е.Г. Биохимия — живой источник новых мыслей в прошлом, настоящем и будущем (к 90-летнему юбилею кафедры биологической химии Санкт-Петербургского государственного педиатрического медицинского университета) // Педиатр. – 2022. – Т. 13. – № 6. – С. 137–152. DOI: https://doi.org/10.17816/PED136137-152

Научно-исследовательские традиции и основные направления педагогической деятельности профессорско-преподавательского состава кафедры биологической химии Санкт-Петербургского государственного педиатрического медицинского университета складывались под влиянием ученых и преподавателей, которые в разные годы работали на кафедре в течение 90 лет. Под руководством первого заведующего кафедрой профессора Л.Т. Соловьева научные исследования были посвящены изучению структуры белков и аминокислотного состава, и в последующем — возрастных особенностей обменных процессов в норме и при патологических состояниях. Под руководством профессоров И.И. Иванова и В.А. Юрьева исследовались белки мышечной ткани, их фракционный состав в онтогенезе и при воздействии различных факторов. При профессоре Н.И. Лопатиной научная тематика была посвящена исследованию возрастных особенностей состава гемоглобина и активности антиоксидантных ферментов в норме и при ряде заболеваний. Сотрудниками кафедры была выделена экстрацеллюлярная супероксиддисмутаза. Профессор Л.А. Данилова продолжила данное направление исследований. Был накоплен большой материал об антиоксидантной системе и перекисном окислении при различной патологии. В настоящее время под руководством заведующего кафедрой д-ра мед. наук В.А. Кашуро сотрудники изучают изменения антиоксидантной системы при различных воздействиях (нейротоксикантов, тяжелых металлов) в сочетании с изменяющимися физическими факторами внешней среды. Бесценный педагогический опыт сотрудников кафедры позволяет передавать накопленный научный потенциал молодым поколениям на практических занятиях, на заседаниях студенческого научного общества, при подготовке студентов к олимпиадам по биохимии, при обучении аспирантов. За 90 лет подготовлено 10 докторов наук, более 70 кандидатских диссертаций, опубликовано более 800 статей, 2 учебника, справочник по лабораторным методам исследования, около 50 учебно-методических пособий. Кафедра биологической химии СПбГПМУ сохранила наследие прошлого и готова к новым вызовам современности.

Ключевые слова: научные достижения; гидролизаты белков; аминокислотный состав; мышечные белки; гемоглобин; гетерогенность; антиоксидантная система; перекисное окисление липидов; онтогенез; заболевания у детей.

Поступила: 11.10.2022 **Одобрена:** 16.11.2022 **Принята к печати:** 30.12.2022

DOI: https://doi.org/10.17816/PED136137-152
Personal

BIOCHEMISTRY IS A LIVING SOURCE OF NEW IDEAS IN THE PAST, PRESENT AND FUTURE (TO THE 90TH ANNIVERSARY OF THE DEPARTMENT OF BIOLOGICAL CHEMISTRY ST. PETERSBURG STATE PEDIATRIC MEDICAL UNIVERSITY)

© Lyubov A. Litvinenko, Natalia P. Ramenskaya, Ekaterina G. Batotsyrenova

St. Petersburg State Pediatric Medical University, Saint Petersburg, Russia

For citation: Litvinenko LA, Ramenskaya NP, Batotsyrenova EG. Biochemistry is a living source of new ideas in the past, present and future (to the 90th anniversary of the department of biological chemistry St. Petersburg State Pediatric Medical University). *Pediatrician (St. Petersburg)*. 2022;13(6):137–152. DOI: https://doi.org/10.17816/PED136137-152

Research traditions and the main directions of pedagogical activity of the faculty of the department were formed under the influence of scientists and teachers who worked at the department for 90 years in different years. Under the leadership of the first head of the department prof. L.T. Soloviev scientific research was devoted to the study of the structure of proteins and amino acid composition, and subsequently — age-related features of metabolic processes in normal and pathological conditions. Muscle tissue proteins, their fractional composition in ontogenesis and under the influence of various factors were studied under the guidance of two professors I.I. Ivanov and V.A. Yuriev. With prof. N.I. Lopatina scientific topics were devoted to the study of age-related features of the composition of hemoglobin and the activity of antioxidant enzymes in normal conditions and in a number of diseases. With prof. L.A. Danilova, the direction of research remained the same. A large amount of material has been accumulated on the antioxidant system and peroxidation in various pathologies. Currently, under the guidance of the head of the department Dr. Sci. (Med.) V.A. Kashuro staff continue to study changes in the antioxidant system under various influences (neurotoxicants, heavy metals) in combination with changing physical environmental factors. The invaluable pedagogical experience of the staff of the department makes it possible to transfer the accumulated scientific potential to younger generations in practical classes, at meetings of the student scientific society, in preparing students for Olympiads in biochemistry, and in teaching postgraduates. 10 doctors of sciences, more than 70 candidates of sciences have been prepared, more than 800 articles, 2 textbooks, a handbook on laboratory methods of research, about 50 teaching and methodical manuals have been published for 90 years. The Department of Biological Chemistry of St. Petersburg State Pediatric Medical University has preserved the legacy of the past and is ready for new modern challenges.

Keywords: scientific achievements; protein hydrolysates; amino acid composition; muscle proteins; hemoglobin; heterogeneity; antioxidant system; lipid peroxidation; ontogenesis; diseases in children.

Received: 11.10.2022 **Revised:** 16.11.2022 **Accepted:** 30.12.2022

«Мы вспомним лучшее, что было, с собою ценное возьмем.»

Е.Г. Батоцыренова

Кафедра биологической химии Ленинградского педиатрического медицинского института (ЛПМИ) была создана в числе первых в 1932 г. на базе биохимической (физиолого-химической) лаборатории института «Охраны материнства и младенчества», который к этому времени был преобразован в больницу медицинского вуза. В 2022 г. кафедра отмечает свой юбилей — 90 лет, внушительная дата для человека, и совсем молодой возраст для научно-учебного подразделения. Научно-исследовательские традиции и основные направления педагогической деятельности профессорско-преподавательского состава кафедры складывались под влиянием ученых и преподавателей, которые в разные годы работали на кафедре в течение 90 лет.

Л.Т. Соловьев и исследования в области биохимии белка

Первым заведующим кафедрой стал профессор Леонид Тихонович Соловьев (рис. 1) — ученик известного биохимика Сергея Сергеевича Салазкина, который занимался изучением функционирования и метаболизма белка начиная с конца XIX в. [39]. Научное направление работ Л.Т. Соловьева было тесно связано с идеями его выдающегося учителя, им были выполнены и опубликованы работы, касающиеся вопросов синтеза мочевины в животных организмах, влиянии солей тяжелых металлов на аргиназу, обмена азота у человека при полной резекции желудка [62, 63].

Л.Т. Соловьев вместе с коллективом кафедры (рис. 2) занялся разработкой методов получения гидролизатов белков с последующим определением аминокислотного состава модифицированными колориметрическими реакциями и путем электрофореза в трех- и пятикамерных аппаратах. Были определены недостатки кислотного (разрушение триптофана) и щелочного (разрушение оксиаминокислот) гидролиза казеина [53].

Позднее был разработан качественный и количественный анализ аминокислотного состава гидролизатов методами распределительной хроматографии на бумаге и ионообменной адсорбцией на смолах отечественного производства. Новизна исследования заключалась в выявлении относительно равномерного распределения всех типов аминокислот (кислотных, нейтральных, основных) в молекулах белков, в частности казеина. Полученные данные вошли в кандидатские диссертационные работы Н.И. Лопатиной «О содержании некоторых аминокислот в белках женского молока в различные периоды лактации» [32] и Н.А. Падалка «К вопросу о природе продуктов ферментативного гидролиза казеинов» [42].

Были разработаны методы получения препаратов чистых аминокислот и их применения в микробиологической практике и в терапевтических целях, в частности для лечения детей, больных дистрофией [39].

Рис. 1. Л.Т. Соловьев
Fig. 1. L.T. Soloviev

Рис. 2. Сотрудники кафедры, работавшие в 1951 г. Первый ряд (слева направо): лаб. З.М. Короткова, асс. В.А. Юрьев, проф. Л.Т. Соловьев, асс. С.С. Салазкина. Второй ряд: асс. Н.И. Лопатина, асс. А.В. Самохвалов, ст. лаб. Н.В. Архимович (Скворцова), препаратор А.С. Касакова, препаратор Е.И. Михайлова (Горева), ст. лаб. Б.М. Крымская

Fig. 2. The staff of the department, who worked in 1951. First row (from left to right): lab. Z.M. Korotkova, ass. V.A. Yuryev, prof. L.T. Soloviev, ass. S.S. Salazkina. Second row: ass. N.I. Lopatina, ass. A.V. Samokhvalov, senior lab. N.V. Archimovich (Skvortsova), preparator A.S. Kasakova, preparator E.I. Mikhailova (Goreva), senior lab. B.M. Krymskaya

Рис. 3. И.И. Иванов
Fig. 3. I.I. Ivanov

Рис. 4. В.А. Юрьев
Fig. 4. V.A. Yuryev

Ученики профессора Соловьева — В.А. Юрьев и З.А. Чаплыгина получили патент на промышленное изготовление препарата белкового гидролизата — аминокровина, который успешно применяли для лечения заболеваний, связанных с нарушением активности ферментативных процессов в желудочно-кишечном тракте[1]. Кафедра активно сотрудничала с различными клиническими подразделениями института. Были получены новые данные относительно возрастных особенностей азотистого обмена, функции печени, белков сыворотки крови и изменений их при некоторых заболеваниях. В опубликованной книге об истории кафедры упоминаются диссертационные работы, выполненные в этот период: «Пигментный обмен при скарлатине» (М.П. Коняхина), «Белки сыворотки крови, их изменения при дизентерии у детей раннего возраста» (А.В. Самохвалов), «О некоторых функциях печени в азотистом обмене при гипотрофии у детей» (Д.Я. Подгаецкая), «Азотистый обмен при дизентерии у детей раннего возраста» (А.А. Лапаха), «Белки и аминокислоты плазмы крови при функциональной недостаточности печени у детей» (Ф.Н. Якубчик), «Некоторые особенности азотистого обмена при брюшном тифе, паратифах и острой дизентерии» (С.А. Щеглова) [38]. После смерти Л.Т. Соловьева (1954) кафедра сохранила свое научное направление в отношении исследования белков и белкового обмена в животном организме.

Исследования биохимии мышечных белков

С момента избрания профессора И.И. Иванова (рис. 3) на должность заведующего кафедрой (1955–1961) научно-исследовательская работа (НИР) касалась изучения гетерогенности и физико-химических свойств мышечных белков скелетных, гладких мышц и миокарда. Уделялось внимание методикам выделения и очистки индивидуальных белков — миозина, актина, актомиозина. Для этой цели были подобраны режимы центрифугирования, концентрации солей, установлено влияние высокого давления на их свойства [20, 21, 61]. Результаты исследований обобщены в изданной в 1961 г. монографии [22]. Профессор И.И. Иванов являлся также соавтором учебника «Биологическая химия» (в соавторстве с Б.И. Збарским, С.Р. Мардашевым), дважды удостоенного диплома Минздрава СССР (1-е и 5-е издания) [19].

Третьим заведующим кафедрой с 1962 по 1973 г. был профессор В.А. Юрьев (рис. 4). Вместе с коллективом кафедры он продолжил изучение состава и физико-химических свойств белков скелетной, сердечной и гладкой мускулатуры. В этих работах участвовали все сотрудники кафедры: Н.А. Лебедева, В.В. Кадыков, Н.И. Лопатина, А.М. Лившин, Г.П. Пинаев, М.Д. Принцев, И.А. Михайлова, А.А. Давидовский, Е.Е. Дубинина, Т.Я. Надирова. Были получены новые данные о фракционном составе белков скелетной мускулатуры в онтогенезе и при воздействии различных факторов, изменении гормонального фона организма [25, 58, 59].

Было установлено, что тоническая сократительная реакция, характерная для скелетной мускулатуры ранних периодов развития, связана с низким содержанием миофибриллярных белков актомиозинового комплекса и с относительно высоким — белков, растворимых в солевых растворах низкой ионной силы. В процессе онтогенеза уменьшается относительное содержание белков, растворимых в солевых растворах низкой ионной силы, и увеличивается количество белков актомиозинового комплекса [43].

Совершенствовались методы исследования белков саркоплазмы, в частности, электрофорез в геле агар-агара [24]. Обнаружены возрастные изменения ферментативной активности миофибриллярных белков: высокая холинэстеразная активность и низкая АТФазная активность в эмбриональном и раннем постнатальном периодах и противоположная динамика ферментативной активности по мере созревания мышечной ткани [43, 58, 64]. Интересные данные были получены при определении ферментативной активности в мышцах при патологии. Установлено, что холинэстеразная активность миофибриллярных белков повышена при церебральных параличах у детей, положительный клинический эффект наблюдали при назначении ингибиторов холинэстеразы [41]. При миастении у детей была обнаружена сниженная АТФазная

[1] Патент на изобретение RU2022270 C1, 30.10.1994. Данилова Л.А., Раменская Н.П., Фоменко М.О., Николаева Л.В. Способ определения компенсации сахарного диабета у детей.

активность и полностью отсутствовала холинэстеразная [44]. Электрофоретические методы исследования саркоплазматических белков мышечной ткани в филогенезе позволили выявить различия во фракционном составе у животных, стоящих на разных ступенях филогенетической систематики [25]. При исследовании мышечной стенки кровеносных сосудов (артерий) у человека в норме и при гипертонической болезни обнаружено значительное (в несколько раз) возрастание содержания белков актомиозинового комплекса, что увеличивает сократительную способность мускулатуры. И.А. Михайлова (ассистент кафедры с 1966 по 1980 г.) обобщила научные исследования в своей диссертационной работе [40].

В этот период комплексирование научных исследований с клиническими кафедрами получило новый импульс. Значительное число работ выполнялось под совместным руководством профессора В.А. Юрьева и академика А.Ф. Тура. Проводились исследования ферментов биологических жидкостей, показателей обмена веществ при гемолитической болезни новорожденных, болезни системы крови, ревматизме, туберкулезе, различных инфекционных заболеваниях. В них принимали участие ассистенты и аспиранты клинических кафедр, ставшие в последующем известными учеными, профессорами — Н.П. Шабалов, Л.В. Эрман, Ю.Р. Ковалев и др.

Исследования состава гемоглобина

Определение состава гемоглобина у человека проводилось под руководством Н.И. Лопатиной (рис. 5) — ученицы Л.Т. Соловьева и В.А. Юрьева, — которая была избрана на должность заведующего кафедрой в 1973 г. В выполнении работы участвовали Л.А. Данилова, А.Л. Соловьев, Л.А. Сальникова (Литвиненко). Исследования состава гемоглобина у различных видов животных проводили доцент А.М. Лившин, ассистент К.А. Авербург и в то время студентка студенческого научного общества (СНО) Л.А. Сальникова (Литвиненко). Было выяснено, что гемоглобин собаки, свиньи, кролика, крысы, крупного рогатого скота и овцы отличался количеством входящих в его состав компонентов, устойчивостью к воздействию щелочи и скоростью окисления [27]. Н.И. Лопатина поставила важную задачу — исследование фракционного состава гемоглобина у здоровых детей различного возраста и здоровых взрослых людей с целью дальнейшей интерпретации его изменений при различных заболеваниях.

Для фракционирования белков чаще всего использовали методы зонального электрофореза.

Рис. 5. Н.И. Лопатина
Fig. 5. N.I. Lopatina

Н.И. Лопатина показала, что из применявшихся разновидностей зонального электрофореза (на бумаге, в блоке и геле крахмала, геле агара и полиакриламида) наиболее четкое и полное разделение компонентов гемоглобина происходило при электрофорезе в геле агара с трис-фосфатным буферным раствором нейтральной реакции. В таких условиях обнаруживалось до 9 фракций гемоглобина у детей, 3 из них представляли фракции фетального гемоглобина, отличавшиеся по электрофоретической подвижности [7, 33, 35]. В анодном направлении передвигались фракции, обусловленные присутствием гемоглобинов гомотетрамерного строения (Н или Барт), которые у здоровых людей отмечаются только в ранние сроки после рождения [34]. На электрофореграммах гемолизатов крови здоровых взрослых людей обычно выявлялось 5 фракций гемоглобина взрослого типа [33, 35]. Характеристика функциональных свойств гемоглобина (способность к освобождению молекулярного кислорода) оценивалась по скорости окисления феррицианидом калия. Для количественной оценки этого процесса был введен специальный критерий — время окисления 50 % гемоглобина, участвующего в реакции. Выявлены возрастные особенности уровня производных гемоглобина — метгемоглобина и карбоксигемоглобина. Наиболее высокое содержание метгемоглобина и карбоксигемоглобина определялось у новорожденных. Наибольшие изменения состава гемоглобина наблюдали в течение первого года жизни. Границы физиологических колебаний у детей оказались значительно шире, а устойчивое количественное соотношение между компонентами гемоглобина взрослого типа имело место в возрасте от 3 до 7 лет [33, 35].

Изучение состава гемоглобина при гематологических заболеваниях (наследственный микросфероцитоз, железодефицитные анемии, гемофилия, острый лейкоз, лимфогранулематоз, идиопатическая

тромбоцитопеническая пурпура) у детей проводилось с участием сотрудников кафедры госпитальной педиатрии: Г.Ф. Мацко, Н.П. Шабалова, А.Б. Добронравова, В.Г. Соловьева и др. При этой патологии в крови больных была выявлена общая закономерность — сдвиг биосинтеза гемоглобина в направлении более ранних периодов развития. Отмечалось повышение общего количества фетального гемоглобина, появление его малых компонентов, увеличение содержания метгемоглобина. Наиболее выраженные изменения в составе гемоглобина определяли в периоды клинического развития гематологических заболеваний. Нормализация состава гемоглобина происходила у пациентов в состоянии ремиссии или клинического выздоровления. Исследования состава гемоглобина использовали с диагностической и прогностической целью [10, 34, 36, 56]. Для обоснованного использования данных о составе гемоглобина при гематологических заболеваниях у детей была разработана специальная скрининг-программа и составлены практические рекомендации [38]. По результатам проведенных исследований состава и свойств гемоглобина защищены кандидатская (Л.А. Даниловой) и докторская (Н.И. Лопатиной) диссертации [8, 37].

Доцент Л.А. Данилова впоследствии продолжила исследование состава гемоглобина при эндокринных заболеваниях. Большое внимание в ее работе уделено исследованию гликирования белков у больных сахарным диабетом 1-го типа в динамике. Был сделан вывод, что определение гликированных белков плазмы является более информативным для оценки состояния компенсации и эффективности проводимого лечения. Показано, что определение содержания гликированных гемоглобинов имеет значение для прогнозирования осложнений, на основании этих данных был оформлен патент [2]. В 1988 г. Л.А. Данилова защитила диссертацию на соискание степени доктора медицинских наук «Система гемоглобина при некоторых (соматических, эндокринных) заболеваниях у детей» [9]. Позже результаты исследования гликированных гемоглобинов для определения компенсации сахарного диабета были оформлены патентом [3].

Под руководством Н.И. Лопатиной были начаты новые научные исследования по изучению антиоксидантной и прооксидантной систем в норме и при патологии, а также возрастных особенностей биохимических показателей организма.

Исследования активности антиоксидантных ферментов и перекисного окисления липидов

В научных кругах интерес к изучению свободно-радикального окисления в организме появился в середине XX в. С момента открытия супероксиддисмутазной активности белка эритрокупреина в 1969 г. J.M. McCord и I.S. Fridovich началось интенсивное изучение антиоксидантной системы (АОС). На кафедре биологической химии в исследованиях процессов перекисного окисления липидов (ПОЛ) и активности антиокислительных ферментов принимали участие ассистенты Е.Е. Дубинина, Н.П. Раменская, З.А. Петрова, старший преподаватель Л.Ф. Ефимова, аспирант, а затем ассистент Л.А. Сальникова (Литвиненко).

Н.П. Раменская после окончания аспирантуры в Ленинградском государственном университете в 1977 г. приступила к работе на кафедре биохимии Ленинградского педиатрического медицинского института и защитила диссертацию на соискание степени кандидата биологических наук «Миелопероксидаза нейтрофилов кролика и ее взаимодействие с катионными белками» [45]. Далее она продолжила исследования, изучая состояние АОС при различной патологии. Применявшиеся ею методы по выделению и очистке ферментов имели значение для дальнейших исследований на кафедре.

Сотрудниками кафедры установлены возрастные изменения антиоксидантных ферментов: супероксиддисмутазы (СОД), каталазы, глутатионредуктазы, глюкозо-6-фосфатдегидрогеназы. Была показана незрелость системы АОС крови у новорожденных детей, после рождения ребенок находится в состоянии, близком к оксидативному стрессу вследствие изменения внешних условий среды. В пуповинной крови на фоне высоких показателей перекисного окисления липидов определялась высокая активность СОД и глюкозо-6-фосфатдегидрогеназы и низкая активность миелопероксидазы в плазме крови и каталазы эритроцитов [14, 50]. На 3–7-е сутки активность СОД снижалась и оставалась низкой до 3 лет, а активность каталазы повышалась в первую неделю жизни и оставалась высокой на всем протяжении детства [50]. Ассистент Е.Е. Дубинина (рис. 6) исследовала фракционный состав СОД эритроцитов методом дискэлектрофореза у новорожденных и показала, что он содержит 3 фракции и не отличается от такового для взрослых людей [14].

Определение показателей ПОЛ и активности ферментов АОС осуществлялось в дальнейшем при гипоксических состояниях различного типа у новорожденных детей и при эндокринной патологии (нарушения функции щитовидной железы, сахарный

[2] Патент SU 1640655 A1/ 07.04.1991. Бюл. № 13 (71). Данилова Л.А., Лопатина Н.И., Николаева Л.В. Способ прогнозирования осложнений сахарного диабета у детей.

[3] Патент на изобретение RU 2022270 C1, 30.10.1994. Данилова Л.А., Раменская Н.П., Фоменко М.О., Николаева Л.В. Способ определения компенсации сахарного диабета у детей.

Рис. 6. Ассистент Е.Е. Дубинина проводит подготовку к диск-электрофорезу фермента супероксиддисмутазы

Fig. 6. Assistant E.E. Dubinina is preparing for disk electrophoresis of the enzyme superoxide dismutase

Рис. 7. Сотрудники кафедры биологической химии (1988) слева направо: лаб. Е.И. Горева, асс. З.А. Петрова, асс. Е.Е. Дубинина, асс. Л.А. Литвиненко, асс. Н.П. Раменская, ст. лаб. З.И. Егорова, проф. Н.И. Лопатина, доц. А.Л. Соловьев, доц. Л.А. Данилова, асс. И.В. Шугалей, лаборанты Е. Горевая, О. Амшикашвили

Fig. 7. The staff of the Department of Biological Chemistry (1988) from left to right: laboratory assistant E.I. Goreva, assistant Z.A. Petrova, assistant E.E. Dubinina, assistant L.A. Litvinenko, assistant N.P. Ramenskaya, Senior Laboratory Assistant Z.I. Egorova, Prof. N.I. Lopatina, Assistant Professor A.L. Soloviev, Assistant Professor L.A. Danilova, assistant I.V. Shugaley, laboratory assistants: E. Gorevaya, O. Amshikashvili

диабет). Исследования проводились при сотрудничестве с педиатрическими кафедрами института (госпитальной педиатрии и педиатрии с курсом перинатологии факультета усовершенствования врачей ЛПМИ) и эндокринным отделением больницы им. К.А. Раухфуса. Ассистент Л.А. Сальникова (Литвиненко) защитила диссертацию на соискание степени кандидата медицинских наук «Показатели состава гемоглобина и активности антиокислительных ферментов эритроцитов у детей с нарушениями функции щитовидной железы» под руководством Н.И. Лопатиной и заведующей кафедрой госпитальной педиатрии В.И. Калиничевой [49]. В работе изучалось изменение активности СОД и каталазы от момента рождения до 14 лет. Наибольшая динамика изменений в активности наблюдалась для СОД. Высокая активность отмечена в пуповинной крови и для детей в периоде пубертата [49, 50]. Выявлено индуцирующее действие тиреоидных гормонов на активность СОД и каталазы. Тиреотоксикоз сопровождался достоверным повышением активности ферментов АОС, а гипотиреоз, напротив, снижением их активности по сравнению с показателями здоровых детей [49, 51, 52]. Было получено авторское свидетельство на способ дифференциальной диагностики токсического и нетоксического зоба у детей[4].

Результаты исследования АОС и ПОЛ при острой и хронической гипоксии у новорожденных позволили прийти к заключению о дисбалансе между ними и нашли отражение в заявке на изобретение[5] [15, 16]. В течение нескольких лет сотрудники кафедры биохимии проводили выделение СОД из плазмы крови (экстрацеллюлярная форма), ее ингибитора и изучали их свойства совместно с ассистентом кафедры микробиологии В.В. Туркиным, заведующим научно-исследовательской лаборатории молекулярно-генетической микробиологии Г.А. Бабенко и сотрудниками Санкт-Петербургского государственного университета на базе НИИ физики при участии И.М. Прудникова [17]. По материалам работы получены 3 авторских свидетельства на изобретения[6, 7, 8]. Основные результаты исследований были представлены в докторской диссертации Е.Е. Дубининой [18] и кандидатской диссертации Л.Н. Софроновой (научный руководитель Н.П. Шабалов, научный консультант Н.И. Лопатина) [18, 54]. В 1980-е годы весь коллектив кафедры (рис. 7)

[4] Авторское свид. СССР, № SU 1214090 A/28.02.1986. Бюл. № 8. Сальникова Л.А., Дубинина Е.Е. Способ дифференциальной диагностики тиреотоксического и нетоксического зоба у детей.

[5] Авторское свид. СССР № SU 1651215 A/23.05.1991. Бюл. № 19 Дубинина Е.Е., Софронова Л.Н., Ефимова Л.Ф., Сальникова Л.А. Способ диагностики хронической внутриутробной гипоксии плода.

[6] Авторское свид. № 1431122, МКИ А 61 К 37/48, 1988. Дубинина Е.Е. Сальникова Л.А., Ефимова Л.Ф., Лопатина Н.И. Способ получения вещества, обладающего супероксиддисмутазной активностью. ДСП.

[7] Авторское свид. № 1621721, 1990. Дубинина Е.Е., Туркин В.В., Сальникова Л.А., Петкевич Г.В., Бабенко Г.А. Способ получения иммунной сыворотки против супероксиддисмутазы. ДСП.

[8] Авторское свид. № 1622987, 1990. Дубинина Е.Е. Сальникова Л.А., Куликова А.И., Козлов В.В., Меленевский А. Способ получения пептида, ингибирующего супероксиддисмутазу. ДСП.

Рис. 8. Л.А. Данилова
Fig. 8. L.A. Danilova

очень активно занимался научными исследованиями, и как результат, были защищены три докторские и несколько кандидатских диссертаций.

Особенности белкового и липидного обменов при заболеваниях у детей

С 1990 по 2021 г. кафедрой заведовала профессор Л.А. Данилова (рис. 8), автор более 230 научных работ. Под ее руководством защищено 13 кандидатских диссертаций.

За период 1993–1995 гг. сотрудники кафедры выполняли НИР на базе Научно-исследовательского центра педиатрической академии, где была организована лаборатория «Возрастной биохимии» (заведующая проф. Л.А. Данилова). В штат лаборатории входили сотрудники кафедры Л.А. Литвиненко, О.Б. Башарина, Н.А. Чайка. НИР по теме «Разработка биохимических методов оценки дисплазий соединительной ткани у детей» проводилась совместно с кафедрой детской хирургии (заведующий кафедрой проф. Э.В. Ульрих).

В рамках данной НИР обследовались группы детей с диспластическими сколиозами (болезнь Марфана, Элерса – Данлоса) и здоровые дети соответствующего возраста. Исследовалась активность ферментов СОД, каталазы, церулоплазмина, концентрация аскорбиновой кислоты, микроэлементов. Позже к этой работе была привлечена старший лаборант, а впоследствии ассистент Е.В. Ильина, которая также проводила исследования показателей АОС у детей с ювенильным ревматоидным артритом и ювенильным хроническим артритом. Были выявлены нарушения состояния АОС и ПОЛ, кислородтранспортной функции крови, наиболее выражены они были при приобретенных заболеваниях (в значительной степени снижена активность СОД, повышены показатели церулоплазмина, каталазы). Процентное содержание метгемоглобина находилось в обратной зависимости от активности СОД. Отмечено изменение содержания меди и железа при приобретенных и наследственных заболеваниях соединительной ткани [28, 29]. По результатам исследования была защищена диссертация на соискание ученой степени кандидата медицинских наук Е.В. Ильиной (научные руководители — Л.А. Данилова, заведующий кафедрой пропедевтики детских болезней В.В. Юрьев) [23]. В лаборатории сотрудники кафедры определяли показатели ПОЛ и азотистый обмен у детей с эпилепсией [5]. Результаты исследования нашли отражение в диссертационной работе А.Я. Шарфа «Клинико-экспериментальные исследования по применению бемитила в комплексном лечении эпилепсии у детей» (научные руководители — Л.А. Данилова и В.И. Гузева) [57]. Показано позитивное действие бемитила на состояние процессов пероксидации при эпилепсии у детей [5, 57].

Благодаря организаторскому таланту и творческой энергии Л.А. Даниловой и большому экспериментальному опыту преподавателей кафедры была утверждена комплексная тема НИР «Особенности метаболизма по показателям белкового, липидного обменов и активности ряда ферментов эритроцитов при некоторых заболеваниях у детей». Весь коллектив кафедры продолжил исследования изменений уровня производных гемоглобина (мет-, карбоксигемоглобина), фетального гемоглобина, показателей ПОЛ, активности ряда ферментов АОС: СОД, церулоплазмина, каталазы, метгемоглобинредуктазы у детей при различной патологии (бронхиальная астма, респираторный аллергоз, сахарный диабет, целиакия, коклюш, псориаз, нейродермит, акушерско-гинекологические заболевания). Все вопросы, связанные с научными исследованиями, постоянно обсуждались на кафедральных заседаниях (рис. 9).

Один из разделов НИР включал определение и оценку показателей АОС и ПОЛ у детей с легочными заболеваниями, в его выполнении принимали участие Н.П. Раменская и старшие преподаватели О.Н. Машек, З.А. Петрова, М.О. Фоменко. Было установлено, что в межприступном периоде у детей, больных бронхиальной астмой и респираторным аллергозом, происходит усиление процессов ПОЛ и активация антиоксидантной защиты, но реакция со стороны системы АОС оказалась неадекватной уровню ПОЛ.

Нарушения со стороны газотранспортной функции крови проявлялись в усилении метгемо-

глобинобразования и повышении уровня карбоксигемоглобина и фетального гемоглобина. Курс гипобаротерапии оказывал стимулирующее воздействие как на показатели системы ПОЛ, АОС, так и на систему гемоглобина. Сделан вывод, что концентрация метгемоглобина является показателем, адекватно отражающим степень гипоксической нагрузки в условиях барокамеры. У детей с респираторным аллергозом ответная реакция со стороны систем ПОЛ, АОС развивается в более ранние сроки лечения в барокамере.

Для больных бронхиальной астмой был характерен более высокий уровень адаптации организма, который формировался как в процессе самого заболевания, так и в ходе лечения в барокамере, что подтверждала динамика показателей ПОЛ, АОС и системы гемоглобина [46]. Сходные данные были получены Н.П. Раменской и сотрудниками кафедры детских инфекций Т.А. Каплиной, В.Н. Тимченко при коклюше, патогенез которого связан с поражением дыхательных путей. У пациентов с тяжелыми формами коклюша, особенно раннего возраста, имеет место повышение ПОЛ, в ряде случаев на фоне снижения активности ферментов АОС, дисбаланс микроэлементов, повышение уровня IgE, что играет важную роль в патогенезе заболевания, создавая предпосылки для развития гиперреактивности бронхов [1].

Активно проводились исследования системы АОЗ и ПОЛ при хламидийной инфекции у рожениц. В работе принимали участие сотрудники кафедры Н.П. Раменская, Н.В. Гашкова, З.А. Петрова и врач акушер-гинеколог Л.А. Романова (в настоящее время заместитель главного врача по акушерству и гинекологии в СПбГПМУ). У беременных женщин с хламидиозом обнаружено снижение процента метгемоглобина, ускорение процессов ПОЛ (по увеличению содержания малонового диальдегида), существенное возрастание активности метгемоглобинредуктазы. После традиционного лечения хламидиоза с дополнительным назначением антиоксидантов (аскорбиновая кислота и витамин Е) показатели нормализовались, за исключением ПОЛ [11, 47]. Часть этих данных вошла в диссертацию Л.А. Романовой на соискание ученой степени кандидата медицинских наук [48].

Научный интерес к актуальным вопросам акушерства и гинекологии имел продолжение в исследованиях ферментов АОС в рамках одного из разделов комплексной НИР «Система антиоксидантной защиты и некоторые показатели белкового и азотистого обмена при гестозах», в выполнении которого участвовали доценты кафедры О.Б. Башарина, Н.А. Чайка и сотрудник кафедры акушерства и гинекологии И.Э. Матевосян. Было показано, что

Рис. 9. Кафедральное заседание: слева — ст. преподаватели Т.Ю. Крецер, М.Р. Хашимова, зав. кафедрой проф. Л.А. Данилова, завуч кафедры доцент Н.А. Чайка. Справа — доценты: Е.Г. Батоцыренова, Н.П. Раменская, Л.А. Литвиненко, Е.Н. Красникова (2015)

Fig. 9. Cathedral meeting: on the left — senior teachers T.Yu. Kretser, M.R. Khashimova, Head Department prof. L.A. Danilova, Head teacher of the Department Assistant Professor N.A. Chaika. On the right — Assistant Professors: E.G. Batotsyrenova, N.P. Ramenskaya, L.A. Litvinenko, E.N. Krasnikova (2015)

ОПГ-гестоз (отеки, протеинурия, гипертензия — аналог классификации, предложенной Всемирной организацией здравоохранения) характеризуется существенными нарушениями метаболизма, активацией свободнорадикальных процессов (снижение активности СОД, повышение уровня метгемоглобина), активацией процессов катаболизма (повышение уровня аммиака). Эти нарушения находятся в прямой зависимости от тяжести течения заболевания. После общепринятой традиционной терапии преэклампсии выявлены положительные тенденции к нормализации системы АОС, показателей азотистого обмена, но они не достигают значений, характерных для физиологически протекающей беременности. Сочетанное использование общепринятой терапии и комплекса актопротектора бемитила с антиоксидантом токоферолом оказало положительное влияние на течение беременности у женщин с преэклампсией: большинство показателей (СОД, аммиак, мочевина) достигают уровня характерного для физиологически протекающей беременности [12, 60].

Разделом комплексной НИР «Характеристика АОС при дерматозах» занималась доцент кафедры Е.Н. Красникова. В данном исследовании выявлены возрастные особенности изменения активности СОД при псориазе у детей. Отмечено, что у подростков происходит значительное снижение активности фермента, особенно в стационарно-прогрессирующей стадии. Недостаточная компенсаторная

Рис. 10. В.А. Кашуро
Fig. 10. V.A. Kashuro

возможность АОС у подростков, возможно, — одна из причин появления первых признаков заболевания в период полового созревания [26].

Логичным продолжением работ, начатых еще в конце 90-х годов прошлого века, стал раздел НИР «Прооксидантный статус крови у детей с сахарным диабетом» (исполнители — Л.А. Литвиненко, Н.А. Чайка, И.В. Вольхина). Было показано, что емкость антиокислительных механизмов у детей с сахарным диабетом 1-го типа недостаточна для ингибирования процессов пероксидации в условиях хронического оксидативного стресса. У детей с сахарным диабетом на фоне липидемии, интенсификации ПОЛ определяется разнонаправленность изменений активности ферментов антиоксидантной системы крови СОД и церулоплазмина [30]. Показана роль посттрансляционных модификаций различных белков в развитии его осложнений: гликирование [13], окислительная модификация белков крови у детей [31] и нарушений обмена сиалогликопротеинов при экспериментальном диабете у крыс [6]. На фоне введения липоевой (тиоктовой) кислоты животным понижается уровень гликемии, снижается интенсивность процессов окислительного стресса, а также уменьшается содержание свободных и олигосвязанных сиаловых кислот в плазме крови [6].

С приходом в 2011 г. на кафедру преподавателя Е.Г. Батоцыреновой, проводившей изучение модификаторов активности Na^+, K^+-АТФазы [2], спектр научных исследований кафедры существенно расширился. В сферу интересов вошли исследования отдаленных последствий после воздействия нейротоксикантов при световом десинхронозе на целый ряд биохимических показателей. В экспериментах на крысах исследованы показатели АОС крови и тканей, показатели нейропротекции и нейродеструкции, показатели энергетического обмена, когнитивные навыки [3]. Изучены возможности фармакологической коррекции выявленных нарушений как известными нейропротекторами, так и новыми пептидными регуляторами [4]. За 2020–2021 гг. Е.Г. Батоцыреновой в соавторстве опубликовано 15 статей по результатам экспериментов, проведенных в сотрудничестве с коллегами ФГБУ «Научно-клинический центр токсикологии им. акад. С.Н. Голикова» ФМБА России.

В определенные периоды развития общества изменения в приоритетных направлениях современных исследований требуют людей с соответствующим складом мышления. Так, в 2022 г. заведующим кафедрой избран д-р мед. наук В.А. Кашуро (рис. 10), дважды выпускник Военно-медицинской академии им. С.М. Кирова: в 1989 г. — факультета подготовки врачей для сухопутных и ракетных войск, в 1995 г. — факультета руководящего медицинского состава. В 1996 и 1999 гг. принимал участие в контртеррористической операции на территории Чеченской Республики. С 2000 по 2010 г. в качестве преподавателя кафедры клинической биохимии и лабораторной диагностики ВМА им. С.М. Кирова передавал накопленный опыт будущим военным врачам. С 2011 по 2021 г. возглавлял лабораторию биохимической токсикологии и фармакологии в Институте токсикологии ФМБА России [55].

В.А. Кашуро имеет большой опыт научно-исследовательской деятельности в области энергетического обеспечения мышечной работы, психофизиологических нагрузок в экстремальных условиях существования, имеет неоценимые знания в исследованиях клинико-лабораторных показателей жизнедеятельности организма человека. За время своей научно-педагогической деятельности В.А. Кашуро подготовил двух кандидатов наук, является научным консультантом по докторской диссертации, руководителем научных исследований двух аспирантов. Является членом Российского биохимического общества, Общества токсикологов Санкт-Петербурга. В.А. Кашуро — член диссертационного совета Д 208.030.01 при ФГБУ «Научно-клинический центр токсикологии им. акад. С.Н. Голикова» ФМБА России, член редколлегии биомедицинского электронного журнала «Медлайн», рецензент журнала «Эволюционная физиология и биохимия».

Преподаватели кафедры активно делятся опытом исследовательской деятельности со студентами, аспирантами. На заседаниях СНО обсуждаются вопросы, связанные с актуальными проблемами биохимических исследований на определенном этапе развития патологического процесса, возможности диагностики с использованием маркеров заболева-

ний. Руководителями СНО были проф. Л.Т. Соловьев (1938–1945), проф. В.А. Юрьев (1945–1960), доцент Н.А. Лебедева (1961–1964), доцент В.В. Кадыков (1964–1973), доцент А.Л. Соловьев (1973–1991), старший преподаватель О.Н. Машек (1992–2001), доцент Н.П. Раменская (с 2001 г. по настоящее время). Результаты своих работ студенты представляют на ежегодной научно-практической студенческой конференции. На рис. 11 весь коллектив кафедры вместе со студентами СНО на конференции «Студенческая наука 2022».

Лучшие научные работы студентов участвуют в различных конкурсах, проводимых вузами других городов. Преподаватели кафедры обучают фундаментальным основам биохимии, тонкостям биохимических механизмов не только студентов разных медицинских специальностей, обучающихся на кафедре, но и аспирантов кафедры. На данный момент на кафедре обучается 3 аспиранта, научные исследования которых связаны с несколькими научными дисциплинами, что является характерной чертой современной науки и несомненной традицией кафедры.

Подводя итоги 90-летнего научного и педагогического пути кафедры, хотелось бы отметить, что все достижения кафедры связаны как с успехами личных начинаний сотрудников, так и с энтузиазмом, взаимопомощью сотрудников на протяжении этих десятилетий. Благодаря этому на кафедре подготовлено 10 докторских диссертаций, более 70 кандидатских диссертаций, опубликовано более 800 статей, издано 2 учебника, справочник по лабораторным методам исследования, около 50 учебно-методических пособий. Все преподаватели являются членами Российского биохимического общества, принимают активное участие в его работе и выступают с докладами на Российских и международных научных форумах. Коллектив кафедры биологической химии Санкт-Петербургского государственного медицинского университета готов передавать все ценные накопленные знания новым поколениям и взял курс на освоение технологий будущего для процветания нашего университета во все времена.

Рис. 11. Коллектив кафедры вместе со студентами СНО — докладчиками после завершения секции «Биологическая химия» на конференции «Студенческая наука 2022». В первом ряду (слева направо): доценты И.В. Вольхина, Е.Г. Батоцыренова, заведующий кафедрой В.А. Кашуро, доценты Н.П. Раменская, Л.А. Литвиненко, Т.Ю. Крецер. Во втором ряду в центре — доцент Н.А. Чайка

Fig. 11. The staff of the department together with the students of student scientific society — speakers after the completion of the section "Biological Chemistry" at the conference "Student Science 2022". In the first row (from left to right): Assistant Professors I.V. Volkhina, E.G. Batotsyrenova, Head of the Department V.A. Kashuro, Assistant Professors N.P. Ramenskaya, L.A. Litvinenko, T.Yu. Kretser. In the second row in the center, Assistant Professor N.A. Chaika

ДОПОЛНИТЕЛЬНАЯ ИНФОРМАЦИЯ

Вклад авторов. Все авторы внесли существенный вклад в разработку концепции, проведение исследования и подготовку статьи, прочли и одобрили финальную версию перед публикацией.

Конфликт интересов. Авторы декларируют отсутствие явных и потенциальных конфликтов интересов, связанных с публикацией настоящей статьи.

Источник финансирования. Работа проводились при поддержке Министерства науки и высшего образования Российской Федерации (проект № 075-15-2021-1360).

ADDITIONAL INFORMATION

Author contribution. Thereby, all authors made a substantial contribution to the conception of the study, acquisition, analysis, interpretation of data for the work, drafting and revising the article, final approval of the version to be published and agree to be accountable for all aspects of the study.

Competing interests. The authors declare that they have no competing interests.

Funding source. Research was supported by the Ministry of Science and Higher Education of the Russian Federation (project No. 075-15-2021-1360).

СПИСОК ЛИТЕРАТУРЫ

1. Бабаченко И.В., Тимченко В.Н., Каплина Т.А., и др. Роль перекисного окисления липидов и антиоксидантной защиты в патогенезе коклюша у детей // Педиатрия. Журнал им. Г.Н. Сперанского. 2006. Т. 85, № 3. С. 24–29.
2. Батоцыренова Е.Г. Влияние эндогенных и экзогенных модификаторов на активность Na^+, K^+-АТФазы: дис. ... канд. биол. наук. Санкт Петербург, 2005.
3. Батоцыренова Е.Г., Кашуро В.А., Иванов М.Б., и др. Изменение показателей энергетического обмена в условиях десинхроноза // Acta Naturae (русскоязычная версия). 2016. № S1. С. 182.

4. Батоцыренова Е.Г., Кашуро В.А. Возможности фармакологической коррекции когнитивных нарушений при изменении светового режима // Forcipe. 2022. Т. 5, № S2. С. 66–67.
5. Башарина О.Б., Чайка Н.А., Данилова Л.А., и др. Некоторые показатели метаболизма у детей с эпилепсией. Фундаментальные и прикладные аспекты современной биохимии // Труды Научной конференции, посвященной 100-летию кафедры биохимии Санкт-Петербургского государственного медицинского университета им. акад. И.П. Павлова: в 2-х томах. Санкт-Петербург. 1998. С. 569–572.
6. Вольхина И.В., Бутолин Е.Г. Влияние липоевой кислоты на обмен сиаловых кислот в стенке тонкой кишки крыс с аллоксановым диабетом // Педиатр. 2020. Т. 11, № 1. С. 37–42. DOI: 10.17816/PED11137-42
7. Данилова Л.А. Идентификация компонентов гемоглобина, получаемых при электрофорезе в геле агара // Лабораторное дело. 1976. № 9. С. 581–584.
8. Данилова Л.А. Фракционный состав гемоглобина здоровых детей и при некоторых гематологических заболеваниях: автореф. дис. ... канд. мед. наук. Ленинград, 1978. 18 с.
9. Данилова Л.А. Система гемоглобина при некоторых (соматических, эндокринных) заболеваниях у детей: автореф. дис. ... док. мед. наук. Ленинград, 1988.
10. Данилова Л.А., Башарина О.Б., Красникова Е.Н., и др. Справочник по лабораторным методам исследования. Москва: Питер, 2003.
11. Данилова Л.А., Раменская Н.П., Петрова З.А., и др. Некоторые биохимические показатели крови недоношенных новорожденных детей и беременных женщин с хламидиозом. ВНТИЦ: Москва, 1996. Депозит № 02.96.0002345. 32 с.
12. Данилова Л.А., Чайка Н.А. Бемитил в комплексном лечении преэклампсии // Материалы Международной научно-практической конференции «Наука и образование: проблемы и тенденции развития». Уфа, 2013. С. 116–121.
13. Данилова Л.А. Гликированные протеины // Педиатр. 2019. Т. 10, № 5. С. 79–86. DOI: 10.17816/PED10579-86
14. Дубинина Е.Е., Сальникова Л.А., Раменская Н.П., Ефимова Л.Ф. Перекисное окисление и антиокислительная система крови в онтогенезе // Вопросы медицинской химии. 1984. Т. 30, № 5. С. 28–33.
15. Дубинина Е.Е., Софронова Л.Н., Раменская Н.П., и др. Состояние антиоксидантной системы эритроцитов у новорожденных детей при острой и хронической гипоксии // Вопросы медицинской химии. 1989. Т. 35, № 1. С. 56–59.
16. Дубинина Е.Е., Софронова Л.Н., Ефимова Л.Ф., и др. Ферменты антиоксидантной защиты крови у женщин с поздним токсикозом беременности и их новорожденных // Вопросы охраны материнства и детства. 1990. Т. 35, № 1. С. 51–55.
17. Дубинина Е.Е. Сальникова Л.А., Ефимова Л.Ф., и др. Супероксиддисмутазная активность плазмы крови человека, влияние комплексных соединений Cu^{2+} // Украинский биохимический журнал. 1986. Т. 58, № 3. С. 31–36.
18. Дубинина Е.Е. Антиоксидантная защита системы крови, особенности ее становления при нарушении метаболизма кислорода у новорожденных детей: автореф. дис. ... док. мед. наук. Ленинград, 1990.
19. Збарский Б.И., Иванов И.И., Мардашев С.Р. Биологическая химия. 5-е изд. Ленинград: Медицина. 1972. 582 с.
20. Иванов И.И., Паршина Э.А., Мирович Н.И. АТФазная активность и контрактивность свойства миозина // Биохимия. 1959. Т. 24, № 2. С. 248–252.
21. Иванов И.И., Берг Ю.Н., Лебедева Н.А. Изменение под действием высокого давления некоторых свойств миозина, актомиозина и актина // Биохимия. 1960. Т. 25, № 3. С. 505–510.
22. Иванов И.И., Юрьев В.А. Биохимия и патобиохимия мышц. Ленинград: Медгиз, 1961. 275 с.
23. Ильина Е.В. Антиоксидантная система защиты при заболеваниях, сопровождающихся поражением соединительной ткани у детей: автореф. дис. ... канд. мед. наук. Санкт Петербург. 2000.
24. Кадыков В.В. Электрофорез белков саркоплазмы на агар-агаре // Вопросы медицинской химии. 1963. Т. 9, № 3. С. 311–314.
25. Кадыков В.В., Юрьев В.А., Принцев М.Д., Матросова А.В. Особенности белкового состава саркоплазмы различных мышц // Журнал эволюционной биохимии и физиологии. 1965. № 3. С. 205–212.
26. Красникова Е.Н., Данилова Л.А. Активность супероксиддисмутазы крови у детей, больных псориазом // Медицина: теория и практика. 2019. Т. 4, № S. С. 282–283.
27. Лившин А.М., Авербург К.А., Сальникова Л.А. Фракционный состав и некоторые свойства гемоглобина животных // Украинский биохимический журнал. 1981. Т. 53, № 6. С. 102–105.
28. Литвиненко Л.А., Ильина Е.В., Данилова Л.А., и др. Изменение показателей метаболизма при наследственных и приобретенных заболеваниях соединительной ткани у детей // Сборник докладов к 75-летию СПбГПМА «Педиатрия на рубеже веков. Проблемы, пути развития». Санкт Петербург, 2000. Ч. 1. С. 180–183.
29. Литвиненко Л.А. Биохимические методы в диагностике заболеваний соединительной ткани у детей // Клиническая лабораторная диагностика. 2001. Т. 10. С. 45–46.

30. Литвиненко Л.А., Чайка Н.А. Медьзависимые ферменты антиоксидантной системы у детей с сахарным диабетом 1 типа и жировым гепатозом // Актуальные вопросы медицинской биохимии: сборник научных трудов. Рязань, 2012. С. 273–277.
31. Литвиненко Л.А. Окислительная модификация белков, как показатель хронического окислительного стресса при сахарном диабете 1 типа у детей // Сборник трудов конференции «Окислительный стресс и свободнорадикальные патологии». 2013. С. 46.
32. Лопатина Н.И. О содержании некоторых аминокислот в белках женского молока в различные периоды лактации: автореф. … канд. дисс. Ленинград, 1952.
33. Лопатина Н.И., Шевчук В.М. Возрастные особенности фракционного состава гемоглобина // Вопросы медицинской химии. 1972. Т. 1. С. 42–46.
34. Лопатина Н.И., Данилова Л.А. Компоненты гемоглобина при гематологических заболеваниях у детей // Вопросы охраны материнства и детства. 1976. Т. 4. С. 10–14.
35. Лопатина Н.И., Данилова Л.А. Изменения состава гемоглобина в постнатальном онтогенезе // Журнал эволюционной биохимии и физиологии. 1978. Т. 4. С. 402–405.
36. Лопатина Н.И., Данилова Л.А., Мацко Г.Ф. Гемоглобин при лимфогранулематозе у детей // Вопросы онкологии. 1977. Т. 10. С. 59–65.
37. Лопатина Н.И. Изменения состава гемоглобина в процессе развития и при некоторых гематологических заболеваниях у детей: автореф. дис. … док. мед. наук. Ленинград, 1982.
38. Лопатина Н.И., Данилова Л.А., Соловьев А.Л. Скрининг-программа исследования состава гемоглобина в диагностике гемолитических заболеваний у детей // Сборник научных трудов кафедры биохимии «Вопросы биохимии в педиатрии». Санкт Петербург, 1993. С. 23–32.
39. Лопатина Н.И., Данилова Л.А., Раменская Н.П., Литвиненко Л.А. История кафедры биологической химии Санкт-Петербургского государственного педиатрического медицинского университета (1932–2017 гг.) Санкт Петербург: СпецЛит. 2017.
40. Михайлова И.А. Белки и ферменты мускулатуры сосудистой стенки человека в норме и при гипертонической болезни: автореф. дис. … канд. мед. наук. Ленинград, 1970.
41. Михайловская Л.А., Новожилов Д.А., Юрьев В.А. К биохимической характеристике мышц при детских церебральных параличах // Ортопедия. Травматология и протезирование. 1966. Т. 11. С. 56–62.
42. Падалка Н.А. К вопросу о природе продуктов ферментативного гидролиза казеинов: автореф. дис. … канд. мед. наук. Ленинград, 1954.
43. Пинаев Г.П., Лопатина Н.И. Физико-химические свойства актомиозина скелетной мускулатуры кролика в онтогенезе при экстракции его в присутствии АТФ // Цитология. 1964. Т. 6. С. 687–694.
44. Принцев М.Д. О природе миофибриллярной холинэстеразы: автореф.… канд. мед. наук. Ленинград, 1968.
45. Раменская Н. П. Миелопероксидаза нейтрофилов кролика и ее взаимодействие с катионными белками: автореф. дис. … канд. биол. наук. Ленинград, 1978.
46. Раменская Н.П., Фоменко М.О., Машек О.Н., и др. Гипобарическая гипоксия в лечении бронхолегочных заболеваний у детей // Hypoxia Medical Journal. 1998. Т. 6, № 2. С. 56
47. Раменская Н.П., Данилова Л.А. Изменения антиоксидантной защиты у беременных женщин при хламидийной инфекции // Ex Consilio. 1998. Т. 2, № 3. С. 189–193.
48. Романова Л.А. Угрожающие преждевременные роды при хламидиозе: Клинико-биохимические параллели, прогнозирование и терапия: автореф. дис. … канд. мед. наук. Санкт-Петербург, 1997.
49. Сальникова Л.А. Показатели состава гемоглобина и активности антиокислительных ферментов эритроцитов у детей с нарушениями функции щитовидной железы: автореф. дис.… канд. мед. наук. Минск, 1983.
50. Сальникова Л.А., Дубинина Е.Е., Ефимова Л.Ф. Супероксиддисмутаза и каталаза эритроцитов в онтогенезе человека. Деп. в ВИНИТИ № 977–82.
51. Сальникова Л.А., Дубинина Е.Е. Метгемоглобин и каталазная активность эритроцитов у детей с гипотиреозом // Вопросы медицинской химии. 1983. Т. 2. С. 101–104.
52. Сальникова Л.А., Николаева Л.В., Лопатина Н.И. Действие тироксина на содержание метгемоглобина и активность антиокислительных ферментов эритроцитов человека *in vitro* // Проблемы эндокринологии. 1985. Т. 1. С. 81–84.
53. Соловьев Л.Т., Каннер Н.Л., Офицерова В.Н. О разрушении триптофана при кислотном и оксиаминокислот при щелочном гидролизе казеина // Вестник Ленинградского университета. 1954. Т. 4. С. 91–96.
54. Софронова Л.Н. Антиоксидантная защита эритроцитов и функциональное состояние эритроцитарной мембраны при острой и хронической гипоксии новорожденных детей: автореф. дис.… канд. мед. наук. Ленинград, 1987.
55. Федеральное государственное бюджетное учреждение науки. Институт токсикологии. 80 лет / под ред. С.П. Нечипоренко, Е.Ю. Бонитенко, А.Н. Петрова. Санкт-Петербург, 2015.
56. Шабалов Н.П., Лопатина Н.И., Данилова Л.А., Чистякова А.И. Особенности эритрона и состава гемоглобина при идиопатической пурпуре у детей // Педиатрия. 1977. Т. 8. С. 21–26.

57. Шарф М. Я. Клинико-экспериментальные исследования по применению бемитила в комплексном лечении эпилепсии у детей: автореф. дис. … канд. мед. наук. Санкт-Петербург, 1996.
58. Юрьев В.А., Жахова З.Н., Лопатина Н.И. Изменение белкового состава скелетной, сердечной и гладкой мускулатуры после кастрации // Бюллетень экспериментальной биологии и медицины. 1963. Т. 5. С. 54–57.
59. Юрьев В.А., Лопатина Н.И., Жахова З.Н., Матросова А.В. О ферментативных свойствах метамиозина // Бюллетень экспериментальной биологии и медицины. 1964 Т. 7. С. 54–57.
60. Ярославский В.К., Данилова Л.А., Башарина О.Б., и др. Состояние системы перекисного окисления липидов, эндогенной интоксикации и системы гемоглобина у женщин с ОПГ-гестозом, перенесших в анамнезе искусственный аборт // Вестник Российской ассоциации акушеров-гинекологов. 2002. Т. 6. С. 17–20.
61. Ivanov I.I., Kadykov V.V., Yur'ev V.A. The existence of globulin X as an individual protein // Bulletin of Experimental Biology and Medicine. 1959. Vol. 48, No. 1. P. 838–841. DOI: 10.1007/BF00788196
62. Salazkin S.S., Solowjew L.T. Aktivierbarkeit und Hemmung auf verschiedenen Weise hergestellter Arginase durch Sauerstoff Kohlensaure, Cystein und Schwermetallsalze // II. Biochem. Ztschr. Bd. 1932. P. 250.
63. Salazkin S.S., Solowjew L.T., Mitt V. Beeinflussung des Arginin–Arginasesystems in der Leber durch Gase und seine Aktivierung durch Cystein // Zeitschr f. physiol. Chemie. Bd. 1932. P. 205.
64. Yur'ev V.A., Lopatina N.I., Zhakhova Z.N., Matrosova A.V. The enzymic properties of metamyosin // Bulletin of Experimental Biology and Medicine. 1964. Vol. 58, No. 1. P. 809–811. DOI 10.1007/BF00862688

REFERENCES

1. Babachenko IV, Timchenko VN, Kaplina TA, et al. Rol' perekisnogo okisleniya lipidov i antioksidantnoi zashchity v patogeneze koklyusha u detei. *Pediatrics Journal named after G.N. Speransky.* 2006;85(3):24–29. (In Russ.)
2. Batotsyrenova EG. Vliyanie endogennykh i ekzogennykh modifikatorov na aktivnost' Na^+, K^+-ATFazy [dissertation]. Saint Petersburg; 2005. (In Russ.)
3. Batocyrenova EG, Kashuro VA, Ivanov MB, et al. Changes in the indicators of energy metabolism in the conditions of desynchronosis. *Acta Naturae* (Russian version). 2016; S1:182. (In Russ.)
4. Batotsyrenova EG, Kashuro VA. Vozmozhnosti farmakologicheskoi korrektsii kognitivnykh narushenii izmenenii svetovogo rezhima. *Forcipe*. 2022;5(S2):66–67. (In Russ.)
5. Basharina OB, Chaika NA, Danilova LA, et al. Nekotorye pokazateli metabolizma u detei s epilepsiei. Fundamental'nye i prikladnye aspekty sovremennoi biokhimii. Proceedings of the Scientific conference dedicated to the 100th anniversary of the Department of Biochemistry of St. Petersburg State Medical University. Academician I.P. Pavlov. Saint Petersburg; 1998. P. 569–572. (In Russ.)
6. Volkhina IV, Butolin EG. Influence of lipoic acid on the exchange of sialic acids in small intestine of rats with alloxan diabetes. *Pediatrician (St. Petersburg)*. 2020;11(1):37–42. (In Russ.) DOI: 10.17816/PED11137-42
7. Danilova LA. Identifikatsiya komponentov gemoglobina, poluchaemykh pri elektroforeze v gele agara. *Laboratornoe Delo*. 1976;(9):581–584. (In Russ.)
8. Danilova LA. Fraktsionnyi sostav gemoglobina zdorovykh detei i pri nekotorykh gematologicheskikh zabolevaniyakh [dissertation]. Leningrad; 1978. 18 p. (In Russ.)
9. Danilova LA. Sistema gemoglobina pri nekotorykh (somaticheskikh, endokrinnykh) zabolevaniyakh u detei [dissertation]. Leningrad; 1988. (In Russ.)
10. Danilova LA, Basharina OB, Krasnikova EN, et al. Spravochnik po laboratornym metodam issledovaniya. Moscow: Piter; 2003. (In Russ.)
11. Danilova LA, Ramenskaya NP, Petrova ZA, et al. Nekotorye biokhimicheskie pokazateli krovi nedonoshennykh novorozhdennykh detei i beremennykh zhenshchin s khlamidiozom. VNTITs, Moscow; 1996. Depozit № 02.96.0002345. 32 p. (In Russ.)
12. Danilova LA, Chaika NA. Bemitil v kompleksnom lechenii preeklampsii. Proceedings of the International Scientific and Practical Conference "Nauka i obrazovanie: problemy i tendentsii razvitiya". Ufa; 2013. P. 116–121. (In Russ.)
13. Danilova LA. Glycation proteins. *Pediatrician (St. Petersburg)*. 2019;10(5):79–86. (In Russ.) DOI: 10.17816/PED10579-86
14. Dubinina EE, Sal'nikova LA, Ramenskaya NP, Efimova LF. Lipid peroxidation and the antioxidant system of blood in ontogenesis. *Voprosy Meditsinskoi Khimii*. 1984;5:28–33. (In Russ.)
15. Dubinina EE, Sofronova LN, Ramenskaya NP, et al. Sostoyanie antioksidantnoi sistemy eritrotsitov u novorozhdennykh detei pri ostroi i khronicheskoi gipoksii. *Voprosy Meditsinskoi Khimii*. 1989;35(1): 56–59. (In Russ.)
16. Dubinina EE, Sofronova LN, Efimova LF, et al. antioxidant blood protective enzymes in females with late gestosis and in their newborns. *Voprosy Okhrany Materinstva i Detstva*. 1990;35(1):51–55. (In Russ.)
17. Dubinina EE, Sal'nikova LA, Efimova LF, et al. Superoksiddismutaznaya aktivnost' plazmy krovi chelove-

ka, vliyanie kompleksnykh soedinenii Cu^{2+}. *Ukrainskii Biokhimicheskii Zhurnal*. 1986;58(3):31–36. (In Russ.)
18. Dubinina EE. Antioksidantnaya zashchita sistemy krovi, osobennosti ee stanovleniya pri narushenii metabolizma kisloroda u novorozhdennykh detei [dissertation abstract]. Leningrad; 1990. (In Russ.)
19. Zbarskii BI, Ivanov II, Mardashev SR. Biologicheskaya khimiya. 5th ed. Leningrad: Meditsina. 1972. 582 p. (In Russ.)
20. Ivanov II, Parshina EA, Mirovich N.I. ATFaznaya aktivnost' i kontraktivnost' svoistva miozina. *Biokhimiya*. 1959;24(2):248–252. (In Russ.)
21. Ivanov II, Berg YuN, Lebedeva NA. Izmenenie pod deistviem vysokogo davleniya nekotorykh svoistv miozina, aktomiozina i aktina. *Biokhimiya*. 1960;25(3): 505–510. (In Russ.)
22. Ivanov II, Yur'ev VA. Biokhimiya i patobiokhimiya myshts. Leningrad: Medgiz; 1961. 275 p. (In Russ.)
23. Il'ina EV. Antioksidantnaya sistema zashchity pri zabolevaniyakh, soprovozhdayushchikhsya porazheniem soedinitel'noi tkani u detei [dissertation abstract]. Saint Petersburg; 2000. (In Russ.)
24. Kadykov VV. Elektroforez belkov sarkoplazmy na agar-agare. *Voprosy Meditsinskoi Khimii*. 1963;9(3): 311–314. (In Russ.)
25. Kadykov VV, Yur'ev VA, Printsev MD, Matrosova AV. Osobennosti belkovogo sostava sarkoplazmy razlichnykh myshts. *Zhurnal Evolyutsionnoi Biokhimii i Fiziologii*. 1965;(3):205–212. (In Russ.)
26. Krasnikova EN. Aktivnost' superoksiddismutazy krovi u detei s psoriazom. *Medicine: theory and practice*. 2019;4(S):282–283. (In Russ.)
27. Livshin AM, Averburg KA, Sal'nikova LA. Fraktsionnyi sostav i nekotorye svoistva gemoglobina zhivotnykh. *Ukrainskii Biokhimicheskii Zhurnal*. 1981;53(6): 102–105. (In Russ.)
28. Litvinenko LA, Il'ina EV, Danilova LA, et al. Izmenenie pokazatelei metabolizma pri nasledstvennykh i priobretennykh zabolevaniyakh soedinitel'noi tkani u detei. In: Sbornik dokladov k 75-letiyu SPbGPMA "Pediatriya na rubezhe vekov. Problemy, puti razvitiya". Saint Petersburg. 2000. Pt. 1. P. 180–183. (In Russ.)
29. Litvinenko LA. Biokhimicheskie metody v diagnostike zabolevanii soedinitel'noi tkani u detei. *Klinicheskaya Laboratornaya Diagnostika*. 2001;10:45–46. (In Russ.)
30. Litvinenko LA, Chaika NA. Med'zavisimye fermenty antioksidantnoi sistemy u detei s sakharnym diabetom 1 tipa i zhirovym gepatozom In: Aktual'nye voprosy meditsinskoi biokhimii: sbornik nauchnykh trudov. Ryazan', 2012. P. 273–277. (In Russ.)
31. Litvinenko LA. Okislitel'naya modifikatsiya belkov, kak pokazatel' khronicheskogo okislitel'nogo stressa pri sakharnom diabete 1 tipa u detei. Proceedings of the Conference "Okislitel'nyi stress i svobodnoradikal'nye patologii". Sudak, 2013. p. 46. (In Russ.)
32. Lopatina NI. O soderzhanii nekotorykh aminokislot v belkakh zhenskogo moloka v razlichnye periody laktatsii [dissertation abstract]. Leningrad; 1952. (In Russ.)
33. Lopatina NI, Shevchuk VM. Vozrastnye osobennosti fraktsionnogo sostava gemoglobina. *Voprosy Meditsinskoi Khimii*. 1972;1:42–46. (In Russ.)
34. Lopatina NI, Danilova LA. Komponenty gemoglobina pri gematologicheskikh zabolevaniyakh u detei. *Voprosy Okhrany Materinstva i Detstva*. 1976;4:10–14. (In Russ.)
35. Lopatina NI, Danilova LA. Izmeneniya sostava gemoglobina v postnatal'nom ontogeneze. *Zhurnal Evolyutsionnoi Biokhimii i Fiziologii*. 1978;4:402–405. (In Russ.)
36. Lopatina NI, Danilova LA, Matsko GF. Gemoglobin pri limfogranulematoze u detei. *Voprosy onkologii*. 1977;10:59–65. (In Russ.)
37. Lopatina NI. Izmeneniya sostava gemoglobina v protsesse razvitiya i pri nekotorykh gematologicheskikh zabolevaniyakh u detei [dissertation abstract]. Leningrad; 1982. (In Russ.)
38. Lopatina NI, Danilova LA, Solov'ev AL. Skrining-programma issledovaniya sostava gemoglobina v diagnostike gemoliticheskikh zabolevanii u detei. In: *Sbornik nauchnykh trudov kafedry biokhimii "Voprosy biokhimii v pediatrii"*. Saint Petersburg; 1993. P. 23–32. (In Russ.)
39. Lopatina NI, Danilova LA, Ramenskaya NP, Litvinenko LA. Istoriya kafedry biologicheskoi khimii Sankt-Peterburgskogo gosudarstvennogo pediatricheskogo meditsinskogo universiteta (1932–2017 gg.) Saint Petersburg: Spets Lit; 2017. (In Russ.)
40. Mikhailova IA. Belki i fermenty muskulatury sosudistoi stenki cheloveka v norme i pri gipertonicheskoi bolezni [dissertation abstract]. Leningrad; 1970. (In Russ.)
41. Mikhailovskaya LA, Novozhilov DA, Yur'ev VA. K biokhimicheskoi kharakteristike myshts pri detskikh tserebral'nykh paralichakh. *Ortopediya. Travmatologiya i protezirovanie*. 1966;11:56–62. (In Russ.)
42. Padalka NA. K voprosu o prirode produktov fermentativnogo gidroliza kazeinov [dissertation abstract]. Leningrad; 1954. (In Russ.)
43. Pinaev GP, Lopatina NI. Fiziko-khimicheskie svoistva aktomiozina skeletnoi muskulatury krolika v ontogeneze pri ekstraktsii ego v prisutstvii ATF. *Tsitologiya*. 1964;6:687–694. (In Russ.)
44. Printsev MD. O prirode miofibrillyarnoi kholinesterazy [dissertation abstract]. Leningrad; 1968. (In Russ.)
45. Ramenskaya NP. Mieloperoksidaza neitrofilov krolika i ee vzaimodeistvie s kationnymi belkami [dissertation abstract]. Leningrad; 1978. (In Russ.)
46. Ramenskaya NP, Fomenko MO, Mashek ON, et al. Gipobaricheskaya gipoksiya v lechenii bronkholegochnykh zabolevanii u detei. *Hypoxia*. 1998;6(2):56. (In Russ.)

47. Ramenskaya NP, Danilova LA. Izmeneniya antioksidantnoi zashchity u beremennykh zhenshchin pri khlamidiinoi infektsii. *Ex Consilio*. 1998;2(3):189–193. (In Russ.)
48. Romanova LA. Ugrozhayushchie prezhdevremennye rody pri khlamidioze: Kliniko-biokhimicheskie paralleli, prognozirovanie i terapiya [dissertation abstract]. Saint Petersburg; 1997. (In Russ.)
49. Sal'nikova LA. Pokazateli sostava gemoglobina i aktivnosti antiokislitel'nykh fermentov eritrotsitov u detei s narusheniyami funktsii shchitovidnoi zhelezy [dissertation abstract]. Minsk; 1983. (In Russ.)
50. Sal'nikova LA, Dubinina EE, Efimova LF. Superoksiddismutaza i katalaza eritrotsitov v ontogeneze cheloveka. Dep. v VINITI № 977–82. (In Russ.)
51. Sal'nikova LA, Dubinina EE. Metgemoglobin i katalaznaya aktivnost' eritrotsitov u detei s gipotireozom. *Voprosy Meditsinskoi Khimii*. 1983;2:101–104. (In Russ.)
52. Sal'nikova LA, Nikolaeva LV, Lopatina NI. Deistvie tiroksina na soderzhanie metgemoglobina i aktivnost' antiokislitel'nykh fermentov eritrotsitov cheloveka *in vitro*. *Problemy Endokrinologii*. 1985;1:81–84. (In Russ.)
53. Solov'ev LT, Kanner NL, Ofitserova VN. O razrushenii triptofana pri kislotnom i oksiaminokislot pri shchelochnom gidrolize kazeina. *Vestnik Leningradskogo universiteta*. 1954;4:91–96. (In Russ.)
54. Sofronova LN. Antioksidantnaya zashchita eritrotsitov i funktsional'noe sostoyanie eritrotsitarnoi membrany pri ostroi i khronicheskoi gipoksii novorozhdennykh detei [dissertation abstract]. Leningrad; 1987.
55. Federal'noe gosudarstvennoe byudzhetnoe uchrezhdenie nauki. Institut toksikologii. 80 let. Nechiporenko SP, Bonitenko EYu, Petrova AN, eds. Saint Petersburg; 2015. (In Russ.)
56. Shabalov NP, Lopatina NI, Danilova LA, Chistyakova AI. Osobennosti eritrona i sostava gemoglobina pri idiopaticheskoi purpure u detei. *Pediatriya*. 1977;8:21–26. (In Russ.)
57. Sharf MYa. Kliniko-eksperimental'nye issledovaniya po primeneniyu bemitila v kompleksnom lechenii epilepsii u detei [dissertation abstract]. Saint Petersburg; 1996. (In Russ.)
58. Yur'ev VA, Zhakhova ZN, Lopatina NI. Izmenenie belkovogo sostava skeletnoi, serdechnoi i gladkoi muskulatury posle kastratsii. *Byulleten' Eksperimental'noi Biologii i Meditsiny*. 1963;5:54–57. (In Russ.)
59. Yur'ev VA, Lopatina NI, Zhakhova ZN, Matrosova AV. O fermentativnykh svoistvakh metamiozina. *Byulleten' Eksperimental'noi Biologii i Meditsiny*. 1964;7:54–57. (In Russ.)
60. Yaroslavskii VK, Danilova LA, Basharina OB, et al. Sostoyanie sistemy perekisnogo okisleniya lipidov, endogennoi intoksikatsii i sistemy gemoglobina u zhenshchin s OPG-gestozom, perenesshikh v anamneze iskusstvennyi abort. *Vestnik Rossiiskoi Assotsiatsii Akusherov-Ginekologov*. 2002;6:17–20. (In Russ.)
61. Ivanov II, Kadykov VV, Yur'ev VA. The existence of globulin X as an individual protein. *Bulletin of Experimental Biology and Medicine*. 1959;48(1):838–841. DOI: 10.1007/BF00788196
62. Salazkin SS, Solowjew LT. Aktivierbarkeit und Hemmung auf verschiedenen Weise hergestellter Arginase durch Sauerstoff Kohlensaure, Cystein und Schwermetallsalze. *II. Biochem. Ztschr. Bd*. 1932:250
63. Salazkin SS, Solowjew LT, V. Mitt. Beeinflussung des Arginin–Arginasesystems in der Leber durch Gase und seine Aktivierung durch Cystein. *Zeitschr f. physiol. Chemie. Bd*. 1932: 205.
64. Yur'ev VA, Lopatina NI, Zhakhova ZN, Matrosova AV. The enzymic properties of metamyosin. *Bulletin of Experimental Biology and Medicine*. 1964;58(1):809–811. DOI 10.1007/BF00862688

◆ Информация об авторах

**Любовь Александровна Литвиненко* — канд. мед. наук, доцент кафедры биологической химии. ФГБОУ ВО «Санкт-Петербургский государственный педиатрический медицинский университет» Минздрава России, Санкт-Петербург, Россия. E-mail: lyublitvin@inbox.ru

Наталья Петровна Раменская — канд. биол. наук, доцент кафедры биологической химии. ФГБОУ ВО «Санкт-Петербургский государственный педиатрический медицинский университет» Минздрава России, Санкт-Петербург, Россия. E-mail: n_ramenskaia@mail.ru

Екатерина Геннадьевна Батоцыренова — канд. биол. наук, доцент, доцент кафедры биологической химии. ФГБОУ ВО «Санкт-Петербургский государственный педиатрический медицинский университет» Минздрава России, Санкт-Петербург, Россия. E-mail: bkaterina2009@yandex.ru

◆ Information about the authors

**Lyubov A. Litvinenko* — MD, PhD, Assistant Professor of the Department of Biological Chemistry. St. Petersburg State Pediatric Medical University, Ministry of Healthcare of the Russian Federation, Saint Petersburg, Russia. E-mail: lyublitvin@inbox.ru

Natalia P. Ramenskaya — PhD, Assistant Professor of the Department of Biological Chemistry. St. Petersburg State Pediatric Medical University, Ministry of Healthcare of the Russian Federation, Saint Petersburg, Russia. E-mail: n_ramenskaia@mail.ru

Ekaterina G. Batotsyrenova — PhD, Assistant Professor, Assistant Professor of the Department of Biological Chemistry. St. Petersburg State Pediatric Medical University, Ministry of Healthcare of the Russian Federation, Saint Petersburg, Russia. E-mail: bkaterina2009@yandex.ru

* Автор, ответственный за переписку / Corresponding author

DOI: https://doi.org/10.17816/PED136153-159
Персоналия

ИСТОРИЯ КАФЕДРЫ ГОСПИТАЛЬНОЙ ХИРУРГИИ САНКТ-ПЕТЕРБУРГСКОГО ГОСУДАРСТВЕННОГО ПЕДИАТРИЧЕСКОГО МЕДИЦИНСКОГО УНИВЕРСИТЕТА (К 80-ЛЕТИЮ СОЗДАНИЯ КАФЕДРЫ)

© И.В. Карпатский, З.С. Матвеева, А.С. Кузьмичев, А.Л. Акинчев, Д.В. Махароблишвили

Санкт-Петербургский государственный педиатрический медицинский университет, Санкт-Петербург, Россия

Для цитирования: Карпатский И.В., Матвеева З.С., Кузьмичев А.С., Акинчев А.Л., Махароблишвили Д.В. История кафедры госпитальной хирургии Санкт-Петербургского государственного педиатрического медицинского университета (к 80-летию создания кафедры) // Педиатр. – 2022. – Т. 13. – № 6. – С. 153–159. DOI: https://doi.org/10.17816/PED136153-159

Кафедра госпитальной хирургии Санкт-Петербургского государственного педиатрического медицинского университета организована в блокадном Ленинграде в 1942 г. Целью создания кафедры являлась подготовка врачей-педиатров с широким клиническим образованием по хирургии, включавшим изучение хирургической патологии мирного и военного времени. За время существования кафедры ею руководили известные хирурги: И.Д. Аникин, А.А. Русанов, А.Д. Картавова, М.С. Григорьев, Л.Н. Камардин, А.Ф. Романчишен, А.В. Гостимский.

В статье представлена история создания, развитие основных научно-практических направлений кафедры. Рассмотрен вклад ее руководителей в формирование учебного процесса, подготовку молодых хирургов и совершенствование лечебной работы на клинических базах.

Основное направление научно-практической деятельности кафедры на протяжении последних 35 лет — эндокринная хирургия. В настоящее время у коллектива кафедры появился новый раздел работы: сердечно-сосудистая и рентген-эндоваскулярная хирургия. Его возникновение стало результатом тесного сотрудничества с коллективами профильных отделений Городской Мариинской больницы и Городской больницы № 40 Курортного района.

Коллектив кафедры, помимо работы со студентами, занимается подготовкой клинических ординаторов, ведет последипломные образовательные циклы по общей, эндокринной, сердечно-сосудистой и рентген-эндоваскулярной хирургии. За последние 10 лет сотрудниками опубликовано более 200 научных работ, из них 17 монографий по различным разделам хирургии. За тот же период сотрудники кафедры защитили 4 докторские и 10 кандидатских диссертаций.

Дальнейшие перспективы связаны с клинической работой в области эндокринной хирургии, а также разработкой тем по сердечно-сосудистой и эндоваскулярной, торакальной и абдоминальной хирургии

Ключевые слова: кафедра госпитальной хирургии; Санкт-Петербургский государственный педиатрический медицинский университет; Мариинская больница.

Поступила: 11.10.2022 **Одобрена:** 17.11.2022 **Принята к печати:** 30.12.2022

DOI: https://doi.org/10.17816/PED136153-159
Personal

HISTORY OF THE HOSPITAL SURGERY DEPARTMENT OF ST. PETERSBURG STATE PEDIATRIC MEDICAL UNIVERSITY (TO THE 80TH ANNIVERSARY OF THE DEPARTMENT)

© Igor V. Karpatsky, Zoya S. Matveeva, Alexander S. Kuzmichev, Alexey L. Akinchev, Dali V. Makharoblishvili

St. Petersburg State Pediatric Medical University, Saint Petersburg, Russia

For citation: Karpatsky IV, Matveeva ZS, Kuzmichev AS, Akinchev Alexey L, Makharoblishvili DV. History of the Hospital Surgery Department of St. Petersburg State Pediatric Medical University (to the 80th anniversary of the Department). *Pediatrician (St. Petersburg).* 2022;13(6):153–159. DOI: https://doi.org/10.17816/PED136153-159

The hospital surgery department of the St. Petersburg Pediatric Medical University was organized in the besieged Leningrad in 1942. The aim of the department was to train pediatricians with wide clinical background in surgery including peacetime and wartime injuries. During its existence, the department was headed by many famous surgeons: I.D. Anikin, A.A. Rusanov, A.D. Kartavova, M.S. Grigoryev, L.N. Kamardin, A.F. Romanchishen, A.V. Gostimsky.

The article represents the history of the department's foundation and development of its main scientific and practical directions. The contribution of its leaders to the formation of educational process, training of young surgeons and improvement of treatment work at the clinical bases are considered.

The main direction of scientific and practical activity of the Department for the last 35 years is endocrine surgery. In recent years, a new section of the Department's work has appeared: cardiovascular and X-ray endovascular surgery. Its appearance was a result of close cooperation with the staff of profile departments of the City Mariinskiy Hospital and the City Hospital 40 of the Kurortny District.

The teaching staff of the Department, in addition to work with students, trains clinical residents, conducts postgraduate educational cycles in general, endocrine, cardiovascular and X-ray endovascular surgery. For the last 10 years the teaching staff has published more than 200 scientific works, 17 of them are monographs, devoted to various sections of surgery. During the same period the collaborators of our department have defended 4 Doctoral and 10 PhD theses.

Further perspectives are related to clinical work in the field of endocrine surgery, as well as the development of topics on cardiovascular and endovascular, thoracic and abdominal surgery.

Keywords: Hospital surgery department; St. Petersburg Pediatric Medical University; Mariinsky Hospital.

Received: 11.10.2022 **Revised:** 17.11.2022 **Accepted:** 30.12.2022

Кафедра госпитальной хирургии Санкт-Петербургского государственного педиатрического медицинского университета организована в блокадном Ленинграде в тяжелое военное время в 1942 г. Цель создания кафедры состояла в подготовке врачей-педиатров с широким клиническим образованием по хирургии, включавшим изучение повреждений организма хирургического профиля в мирное и военное время. Основной клинической базой кафедры с тех лет и до сегодняшнего дня является Городская Мариинская больница (ранее № 16 им. В.В. Куйбышева) [3].

В течение первого года работу кафедры возглавлял профессор В.В. Лавров. Доцентом по военно-полевой хирургии был назначен Д.А. Кремлевский, руководивший кафедрой последующие 2 года до окончания войны. С 1945 по 1956 г. кафедрой заведовал профессор Иван Дмитриевич Аникин (рис. 1).

Основное внимание в научно-практической работе в этот период коллектив кафедры уделял диагностике и лечению неотложных заболеваний и повреждений органов брюшной полости, облитерирующего эндартериита, нагноительных заболеваний легких, изучению гомеостаза при термических ожогах. Издавались руководства по хирургии для студентов и практикующих врачей [16].

В 1956–1958 гг. кафедрой заведовал профессор Александр Андреевич Русанов (1909–1983), сместивший вектор научных интересов в сторону хирургической гастроэнтерологии, лечения патологии желчевыводящих путей и опухолей пищеварительного тракта. В годы его работы на кафедре вышло не потерявшее актуальность и в настоящее время руководство по резекции желудка [15].

Последующие два года обязанности заведующего кафедрой госпитальной хирургии исполняла доцент Анна Дмитриевна Картавова. В этот период большое внимание уделялось организации и методике проведения практических занятий по госпитальной и военно-полевой хирургии. В целях развития врачебного мышления и усвоения лечебно-диагностических практических навыков студенты стали широко привлекаться к участию в дежурствах по неотложной хирургии. В 1957 г. на кафедре организован студенческий научный кружок.

С 1960 по 1972 г. кафедру госпитальной хирургии возглавлял профессор Максим Семенович Григорьев, видный советский кардиохирург (рис. 2).

В клинике в этот период получила развитие хирургия врожденных и приобретенных пороков сердца, магистральных сосудов. Опубликованы монографии по хирургии пищевода [2] и других органов грудной клетки [5, 6]. Несмотря на это, одним из основных направлений научных исследований коллектива оставалось хирургическое лечение гастродуоденальных кровотечений. Велись поиски наиболее простых и точных методов определения величины кровопотери, вырабатывалась тактика ее коррекции и техника хирургических вмешательств. Под руководством М.С. Григорьева опубликовано свыше 200 научных работ. Подготовлено и защищено 3 докторских и 2 кандидатских диссертации.

В 1972 г., после защиты докторской диссертации на тему «Актуальные вопросы диагностики и лечения рака легкого», кафедру госпитальной хирургии возглавил Лев Николаевич Камардин (рис. 3).

С его приходом на заведование клиника общехирургического профиля постепенно стала специализированным центром хирургического лечения заболеваний щитовидной железы. Этому способствовало научно-практическое сотрудничество кафедры с эндокринологическими клиниками и поликлиниками города, позволившее объединить усилия больших коллективов в решении научных вопросов и лечении тиреоидной патологии на современном уровне. Особое внимание уделялось разработке методики хирургического лечения осложненных форм зоба, рака щитовидной железы и аутоиммунного тиреоидита. Под руководством Л.Н. Камардина издано большое количество учебно-методической литературы по различным разделам общей и эндокринной хирургии, травмы груди и живота [5]. Результаты научной деятельности кафедры регулярно издавались в виде тематических сборников [4]. Государство высоко оценило труд профессора Л.Н. Камардина, наградив его орденом Почета.

После смерти Л.Н. Камардина в 1991 г. кафедру возглавил его ученик — профессор Анатолий Филиппович Романчишен (рис. 4), прошедший на кафедре долгий путь от клинического ординатора до профессора, успешно защитивший к тому моменту кандидатскую и докторскую диссертации [10].

Основным направлением научно-практической деятельности сохранилась эндокринная хирургия: вмешательства на щитовидной и околощитовидных железах, надпочечниках, тимусе. Сотрудники кафедры также активно занимались вопросами диагностики и хирургического лечения перитонита, осложненных язв желудка и двенадцатиперстной кишки, болезней оперированного желудка и абсцессов легких. Приказом Комитета по здравоохранению Санкт-Петербурга на базе клиник кафедры организован городской Центр хирургии органов

Рис. 1. Иван Дмитриевич Аникин (1887–1978)
Fig. 1. Ivan D. Anikin (1887–1978)

Рис. 2. Максим Семенович Григорьев (1903–1973)
Fig. 2. Maxim S. Grigoryev (1903–1973)



Рис. 3. Лев Николаевич Камардин (1929–1991)
Fig. 3. Lev N. Kamardin (1929–1991)

Рис. 4. Анатолий Филиппович Романчишен
Fig. 4. Anatoliy F. Romanchishen

Рис. 5. Александр Вадимович Гостимский
Fig. 5. Alexander V. Gostimsky

Рис. 6. Михаил Дмитриевич Ханевич
Fig. 6. Mikhail D. Khanevich

эндокринной системы. Благодаря развивающимся международным контактам сотрудники кафедры одни из первых в России начали применять мониторинг возвратного гортанного нерва в ходе вмешательств на щитовидной железе. В 2003 г. силами коллектива кафедры был успешно организован и проведен симпозиум по эндокринной хирургии, впервые с широким международным участием. На нем выступили ведущие хирурги, онкологи, эндокринологи из США, стран Европы и Азии. Это послужило основой для последующего проведения серии совместных российско-итальянских конгрессов. Результатом напряженной научно-практической работы сотрудников кафедры стало формирование самостоятельной эндокринной хирургической школы. Сотрудниками кафедры и учениками А.Ф. Романчишена за время его работы в рамках основной научной темы защищено более 5 докторских и 15 кандидатских диссертаций. В свет вышли глобальные руководства по эндокринной хирургии [1, 7, 9, 11–14]. Коллектив кафедры был принят в авторскую команду гарвардского курса хирургии щитовидной и околощитовидных желез [17], участвовал в работе над национальными клиническими рекомендациями. Ежегодно, в том числе в соавторстве с другими кафедрами и учреждениями, издавались учебники и учебные пособия по госпитальной и военно-полевой хирургии, травматологии и онкологии.

В 2020 г. А.Ф. Романчишена сменил его ученик — профессор Александр Вадимович Гостимский (рис. 5), руководивший кафедрой в течение полутора лет, продолживший традиции научно-практической деятельности в эндокринной хирургии [8, 9].

С февраля 2022 г. пост руководителя кафедрой занимает доктор медицинских наук, профессор, Заслуженный деятель науки РФ, Заслуженный врач РФ, лауреат Премии правительства РФ в области науки и техники Михаил Дмитриевич Ханевич (рис. 6). К этому моменту к научно-практической работе кафедры добавилось новое направление — сердечно-сосудистая и рентген-эндоваскулярная хирургия.

Коллектив кафедры, помимо работы со студентами, занимается подготовкой клинических ординаторов, ведет последипломные образовательные циклы по общей, эндокринной, сердечно-сосудистой и рентген-эндоваскулярной хирургии. За последние 10 лет опубликовано более 200 работ, из них 17 монографий.

Дальнейшие перспективы развития и совершенствования научно-практической деятельности кафедры связаны с клинической работой в области эндокринной хирургии, а также разработкой тем по сердечно-сосудистой и эндоваскулярной, торакальной и абдоминальной хирургии. По этим направлениям, помимо работы со студентами, планируется проводить циклы последипломного образования и профессиональной переподготовки.

ДОПОЛНИТЕЛЬНАЯ ИНФОРМАЦИЯ

Вклад авторов. Все авторы внесли существенный вклад в разработку концепции, проведение исследования и подготовку статьи, прочли и одобрили финальную версию перед публикацией.

Конфликт интересов. Авторы декларируют отсутствие явных и потенциальных конфликтов интересов, связанных с публикацией настоящей статьи.

Источник финансирования. Авторы заявляют об отсутствии внешнего финансирования при проведении исследования.

ADDITIONAL INFORMATION

Author contribution. Thereby, all authors made a substantial contribution to the conception of the study, acquisition, analysis, interpretation of data for the work, drafting and revising the article, final approval of the version to be published and agree to be accountable for all aspects of the study.

Competing interests. The authors declare that they have no competing interests.

Funding source. This study was not supported by any external sources of funding.

СПИСОК ЛИТЕРАТУРЫ

1. Акинчев А.Л., Кузьмичев А.С., Аширов А.А., и др. Основы диагностики и хирургического лечения заболеваний органов эндокринной системы. Санкт-Петербург: СПбГПМУ, 1994.
2. Березов Ю.Е., Григорьев М.С. Хирургия пищевода. Москва: Медицина, 1965. 364 с.
3. Иванов Д.О., Микиртичан Г.Л., Александрович Ю.С. Санкт-Петербургский государственный педиатрический медицинский университет: страницы истории. Под ред. Д.О. Иванова. Санкт-Петербург: СПбГПМУ, 2020. 608 с.
4. Камардин Л.Н. Научно-практические итоги 25-летнего опыта диагностики и лечения рака щитовидной железы // Диагностика и хирургическое лечение рака щитовидной железы: Сборник научных трудов / под ред. Л.Н. Камардина, А.Ф. Романчишен. Ленинград: ЛПМИ, 1983. С. 4–49.
5. Камардин Л.Н., Романчишен А.Ф., Кононов А.Г., и др. Курс госпитальной хирургии. Санкт-Петербург: СПбГПМУ, 1996.
6. Куприянов П.А., Григорьев М.С., Колесов А.П. Операции на органах груди. Ленинград: Медгиз, 1960. 290 с.
7. Решетов И.В., Романчишен А.Ф., Вабалайте К.В., и др. Атлас хирургии щитовидной и околощитовидных желез. Москва: ГЭОТАР-Медиа, 2021. 144 с. DOI: 10.33029/9704-6106-8-ATS-2021-1-144
8. Решетов И.В., Романчишен А.Ф., Гостимский А.В., и др. Рак щитовидной железы: руководство для врачей. Москва: ГЭОТАР-Медиа, 2020. 128 с. DOI: 10.33029/9704-5878-5-RAK-2020-1-128
9. Романчишен А.Ф. Клинико-патогенетические варианты новообразований щитовидной железы. Санкт-Петербург: Наука, 1992.
10. Романчишен А.Ф. Мой путь в хирургию начался в детстве… Автобиографические записки // Педиатр. 2019. Т. 10, № 2. С. 145–150. DOI: 10.17816/PED102145-150
11. Романчишен А.Ф., Колосюк В.А., Багатурия Г.О. Рак щитовидной железы — проблемы эпидемиологии, этиопатогенеза и лечения: обзор литературы. Санкт Петербург: Welcome, 2003. 256 с.
12. Романчишен А.Ф., Демидчик Ю.Н., Комиссаренко И.В., и др. Хирургия щитовидной и околощитовидных желез. Санкт-Петербург: Вести, 2009. 647 с.
13. Романчишен А.Ф., Вабалайте К.В., Романчишен Ф.А., и др. Неотложные состояния в тиреоидной и паратиреоидной хирургии. Санкт-Петербург: Типография Феникс, 2014. 168 с.
14. Романчишен А.Ф., Вабалайте К.В., Романчишен Ф.А. и др. Болезни щитовидной и околощитовидных желез: эмбриология, анатомия, этиопатогенез, диагностика, лечение: Учебник для студентов, клинических ординаторов, эндокринологов. Санкт-Петербург: СпецЛит, 2019. 93 с.
15. Русанов А.А. Резекция желудка: практическое руководство. Ленинград: Медгиз, 1956.

16. Самарин Н.Н., ред. Диагностика «острого живота»: Руководство для врачей и студентов / под ред. Н.Н. Самарина. 2-е изд. Ленинград: Медгиз, 1952. 476 с.
17. Randolph G.W. Surgery of the Thyroid and Parathyroid Glands. NY: Elsevier; 3rd ed. 2003. 708 p.

REFERENCES

1. Akinchev AL, Kuz'michev AS, Ashirov AA, et al. Osnovy diagnostiki i khirurgicheskogo lecheniya zabolevanii organov endokrinnoi sistemy. Saint Petersburg: SPb-SPMU; 1994. (In Russ.)
2. Berezov YuE, Grigor'ev MS. Khirurgiya pishchevoda. Moscow: Meditsina; 1965. 364 c. (In Russ.)
3. Ivanov DO, Mikirtichan GL, Aleksandrovich YuS. Sankt-Peterburgskii gosudarstvennyi pediatricheskii meditsinskii universitet: stranitsy istorii. Ivanov DO, ed. Saint Petersburg: SPbGPMU; 2020. 608 p. (In Russ.)
4. Kamardin LN. Nauchno-prakticheskie itogi 25-letnego opyta diagnostiki i lecheniya raka shchitovidnoi zhelezy In: Kamardin LN, Romanchishen AF. Diagnostika i khirurgicheskoe lechenie raka shchitovidnoi zhelezy: Sbornik nauchnykh trudov. Leningrad: LPMI; 1983. P. 4–49.(In Russ.)
5. Kamardin LN, Romanchishen AF, Kononov AG, et al. Kurs gospital'noi khirurgii. Saint Petersburg: SPbGPMU; 1996. (In Russ.)
6. Kupriyanov PA, Grigor'ev MS, Kolesov AP. Operatsii na organakh grudi. Leningrad: Medgiz; 1960. 290 p. (In Russ.)
7. Reshetov IV, Romanchishen AF, Vabalaite KV, et al. Atlas khirurgii shchitovidnoi i okoloshchitovidnykh zhelez. Moscow: GEOTAR-Media; 2021. 144 p. (In Russ.) DOI: 10.33029/9704-6106-8-ATS-2021-1-144
8. Reshetov IV, Romanchishen AF, Gostimskii AV, et al. Rak shchitovidnoi zhelezy: rukovodstvo dlya vrachei. Moscow: GEOTAR-Media; 2020. 128 p. (In Russ.) DOI: 10.33029/9704-5878-5-RAK-2020-1-128
9. Romanchishen AF. Kliniko-patogeneticheskie varianty novoobrazovanii shchitovidnoi zhelezy. Saint Petersburg: Nauka, 1992. (In Russ.)
10. Romanchishen A.F. My way to surgery began in childhood… Autobiographic essay. *Pediatrician*. 2019;10(2):145–150. (In Russ.) DOI: 10.17816/PED102145-150
11. Romanchishen AF, Kolosyuk VA, Bagaturiya GO. Rak shchitovidnoi zhelezy — problemy epidemiologii, etiopatogeneza i lecheniya: obzor literatury. Saint Petersburg: Welcome; 2003. 256 p. (In Russ.)
12. Romanchishen AF, Demidchik JuN, Komissarenko IV, et al. Surgery of thyroid and parathyroid glands. Saint Petersburg: Vesti; 2009. 647 p. (In Russ.)
13. Romanchishen AF, Vabalaite KV, Romanchishen FA, et al. Neotlozhnye sostoyaniya v tireoidnoi i paratireoidnoi khirurgii. Saint Petersburg: Tipografiya Feniks; 2014. 168 p. (In Russ.)
14. Romanchishen AF, Vabalaite KV, Romanchishen FA, et al. Bolezni shchitovidnoi i okoloshchitovidnykh zhelez: embriologiya, anatomiya, etiopatogenez, diagnostika, lechenie: Uchebnik dlya studentov, klinicheskikh ordinatorov, endokrinologov. Saint Petersburg: SpetsLit; 2019. 93 p. (In Russ.)
15. Rusanov AA. Rezektsiya zheludka: prakticheskoe rukovodstvo. Leningrad: Medgiz, 1956. (In Russ.)
16. Diagnostika «ostrogo zhivota»: Rukovodstvo dlya vrachei i studentov. Samarin NN, ed. 2nd edition. Leningrad: Medgiz; 1952. 476 p. (In Russ.)
17. Randolph G.W. Surgery of the Thyroid and Parathyroid Glands. 3rd edition. NY: Elsevier; 2003. 708 p.

◆ Информация об авторах

**Игорь Владимирович Карпатский* — канд. мед. наук, доцент кафедры госпитальной хирургии. ФГБОУ ВО «Санкт-Петербургский государственный педиатрический медицинский университет» Минздрава России, Санкт-Петербург, Россия. E-mail: ikar122@list.ru

Зоя Сергеевна Матвеева — канд. мед. наук, ассистент кафедры госпитальной хирургии. ФГБОУ ВО «Санкт-Петербургский государственный педиатрический медицинский университет» Минздрава России, Санкт-Петербург, Россия. E-mail: ikar122@inbox.ru

Александр Сергеевич Кузьмичев — д-р мед. наук, профессор кафедры госпитальной хирургии. ФГБОУ ВО «Санкт-Петербургский государственный педиатрический медицинский университет» Минздрава России, Санкт-Петербург, Россия. E-mail: alkuz02@mail.ru

◆ Information about the authors

**Igor V. Karpatsky* — MD, PhD, Assistant Professor, Department of Hospital Surgery. St. Petersburg State Pediatric Medical University, Ministry of Health of the Russian Federation, Saint Petersburg, Russia. E-mail: ikar122@list.ru

Zoya S. Matveeva — MD, PhD, Assistant Lecturer, Department of Hospital Surgery. St. Petersburg State Pediatric Medical University, Ministry of Health of the Russian Federation, Saint Petersburg, Russia. E-mail: ikar122@inbox.ru

Alexander S. Kuzmichev — MD, PhD, Dr. Sci. (Med.), Professor, Department of Hospital Surgery. St. Petersburg State Pediatric Medical University, Ministry of Health of the Russian Federation, Saint Petersburg, Russia. E-mail: alkuz02@mail.ru

* Автор, ответственный за переписку / Corresponding author

◆ Информация об авторах

Алексей Львович Акинчев — канд. мед. наук, доцент кафедры госпитальной хирургии. ФГБОУ ВО «Санкт-Петербургский государственный педиатрический медицинский университет» Минздрава России, Санкт-Петербург, Россия. E-mail: alkuz02@mail.ru

Дали Вахтанговна Махароблишвили — канд. мед. наук, ассистент кафедры госпитальной хирургии. ФГБОУ ВО «Санкт-Петербургский государственный педиатрический медицинский университет» Минздрава России, Санкт-Петербург, Россия. ORCID: https://orcid.org/0000-0002-5358-4017; e-mail: spb.dali@gmail.com

◆ Information about the authors

Alexey L. Akinchev — MD, PhD, Assistant Professor, Department of Hospital Surgery. St. Petersburg State Pediatric Medical University, Ministry of Health of the Russian Federation, Saint Petersburg, Russia. E-mail: alakinchev@mail.ru

Dali V. Makharoblishvili — MD, PhD, Assistant, Department of Hospital Surgery. St. Petersburg State Pediatric Medical University, Ministry of Health of the Russian Federation, Saint Petersburg, Russia. ORCID: https://orcid.org/0000-0002-5358-4017; e-mail: spb.dali@gmail.com

ЭКО • ВЕКТОР



ПЕДИАТР

Научно-практический рецензируемый медицинский журнал

Периодичность:

- 6 номеров в год;
- дополнительные выпуски для конгрессов и конференций.

Выберите удобный способ подписки:

- на сайте издания: заполните форму, оплатите подписку, ждите свой первый подписной номер;
- в издательстве: позвоните по телефону +7(495)409-83-39, либо напишите запрос на подписку в свободной форме на e-mail: podpiska@eco-vector.com;
- через подписные агентства:

Объединённый каталог «Пресса России»
Подписной индекс — Е70479
сайт https://www.pressa-rf.ru , www.akc.ru;

ООО «Урал-Пресс» сайт: http://www.ural-press.ru;

ООО «Информнаука» сайт: http://informnauka.com;

ООО «Руспресса», тел.: +7(495)651-82-19;

ООО «Прессинформ» (Санкт-Петербург), тел.: +7(812)786-81-19, e-mail: podpiska@crp.spb.ru

Creative Service Band Communication & Subscription Agency (г. Москва), тел.: +7(499)685-1330, periodicals.ru;

- через Научную электронную библиотеку eLibrary.ru: найдите издание по названию и следуйте инструкции.

Оформить подписку на другие научные журналы издательства «Эко-Вектор»

Выбрать курсы для авторов и членов редакций научных журналов в Академии «Эко-Вектор»

Узнать больше о портале для размещения и профессионального ведения научных журналов

Выбрать и подписаться на базы данных для научных исследований

Будьте в курсе наших новостей

ВКонтакте

FaceBook

ECO_VECTOR_SPB

eco-vector.com

ПРАВИЛА ДЛЯ АВТОРОВ

НАСТОЯЩИЕ ПРАВИЛА ДЛЯ АВТОРОВ ЯВЛЯЮТСЯ ИЗДАТЕЛЬСКИМ ДОГОВОРОМ

Условия настоящего Договора (далее «Договор») являются публичной офертой в соответствии с п. 2 ст. 437 Гражданского кодекса Российской Федерации. Данный Договор определяет взаимоотношения между редакцией журнала «Педиатр» (далее по тексту «Журнал»), зарегистрированного Федеральной службой по надзору в сфере массовых коммуникаций, связи и охраны культурного наследия, именуемой в дальнейшем «Редакция» и являющейся структурным подразделением ООО «Эко-Вектор», и автором и/или авторским коллективом (или иным правообладателем), именуемым в дальнейшем «Автор», принявшим публичное предложение (оферту) о заключении Договора. Автор передает Редакции для издания авторский оригинал или рукопись. Указанный авторский оригинал должен соответствовать требованиям, указанным в разделах «Представление рукописи в журнал», «Оформление рукописи». При рассмотрении полученных авторских материалов Журнал руководствуется «Едиными требованиями к рукописям, представляемым в биомедицинские журналы» (Intern. committee of medical journal editors. Uniform requirements for manuscripts submitted to biomedical journals. *Ann Intern Med*. 1997;126:36-47).

В Журнале печатаются ранее не опубликованные работы по профилю Журнала.

Множественные и дублирующие публикации — это публикации статьи, материалы которой во многом совпадают с уже однажды опубликованными. Журнал не рассматривает работы, результаты которых по большей части уже были опубликованы или описаны в статьях, представленных или принятых для публикации в другие печатные или электронные средства массовой информации. Представляя статью, автор всегда должен ставить редакцию в известность обо всех направлениях этой статьи в печать и о предыдущих публикациях, которые могут рассматриваться как множественные или дублирующие публикации той же самой или очень близкой работы. Автор должен уведомить редакцию о том, содержит ли статья уже опубликованные материалы. В таком случае в новой статье должны быть ссылки на предыдущую. Копии таких материалов должны прилагаться к представляемой статье, чтобы дать редакции возможность принять решение, как поступить в данной ситуации. Не принимаются к печати статьи, представляющие собой отдельные этапы незавершенных исследований, а также статьи с нарушением «Правил и норм гуманного обращения с биообъектами исследований».

Размещение публикаций возможно только после получения положительной рецензии.

Все статьи, в том числе статьи аспирантов и докторантов, публикуются бесплатно.

ПРЕДСТАВЛЕНИЕ РУКОПИСИ В ЖУРНАЛ

Авторский оригинал принимает редакция. Подписанная Автором рукопись должна быть отправлена в редакцию в электронном варианте на электронный адрес редакции nl@eco-vector.com или через онлайн-формы http://gpma.ru/science/pediatr/, http://journals.eco-vector.com/index.php/pediatr/about/submissions#onlineSubmissions.

СОПРОВОДИТЕЛЬНЫЕ ДОКУМЕНТЫ

К авторскому оригиналу необходимо приложить экспертное заключение о возможности опубликования в открытой печати (бланк можно получить по запросу на адрес nl@eco-vector.com или скачать по адресу http://journals.eco-vector.com/index.php/pediatr/about/submissions#onlineSubmissions).

Экспертное заключение должно содержать:

1) название статьи, которое должно быть кратким, но информативным;
2) фамилию, имя и отчество каждого автора с указанием высшей из имеющихся у него ученых степеней (званий) и членства в различных обществах;
3) название отдела (отделения) и учреждения, в котором выполнялась данная работа;
4) отказы от каких-либо прав, если таковые имеются;
5) информацию о предшествовавших или повторных публикациях или о представлении в другой журнал любой части этой работы;
6) заявление об отсутствии финансовых претензий автора к другим авторам и издательству;
7) заявление о том, что статья прочитана и одобрена всеми авторами, что все требования к авторству соблюдены и что все авторы уверены, что рукопись отражает действительно проделанную работу;
8) имя, адрес, телефонный номер и e-mail автора, ответственного за корреспонденцию и за связь

с другими авторами по вопросам, касающимся переработки, исправления и окончательного одобрения пробного оттиска;

9) к рукописи необходимо прилагать все разрешения на воспроизведение уже опубликованного материала, использование иллюстраций или информацию, по которой можно установить личность людей, представленных на фотографиях, а также на указание фамилий лиц, внесших вклад в данную работу.

Рукопись считается поступившей в Редакцию, если она представлена комплектно и оформлена в соответствии с описанными требованиями. Предварительное рассмотрение рукописи, не заказанной Редакцией, не является фактом заключения между сторонами издательского Договора.

При представлении рукописи в Журнал Авторы несут ответственность за раскрытие своих финансовых и других конфликтных интересов, способных оказать влияние на их работу. В рукописи должны быть упомянуты все лица и организации, оказавшие финансовую поддержку (в виде грантов, оборудования, лекарств или всего этого вместе), а также другое финансовое или личное участие.

АВТОРСКОЕ ПРАВО

Редакция отбирает, готовит к публикации и публикует присланные Авторами материалы. Авторское право на конкретную статью принадлежит авторам статьи. Авторский гонорар за публикации статей в Журнале не выплачивается. Автор передает, а Редакция принимает авторские материалы на следующих условиях:

1) Редакции передается право на оформление, издание, передачу Журнала с опубликованным материалом Автора для целей реферирования статей из него в Реферативном журнале ВИНИТИ, РНИЦ и базах данных, распространение Журнала/авторских материалов в печатных и электронных изданиях, включая размещение на выбранных либо созданных Редакцией сайтах в сети Интернет в целях доступа к публикации в интерактивном режиме любого заинтересованного лица из любого места и в любое время, а также на распространение Журнала с опубликованным материалом Автора по подписке;

2) территория, на которой разрешается использовать авторский материал, — Российская Федерация и сеть Интернет;

3) срок действия Договора — 5 лет. По истечении указанного срока Редакция оставляет за собой, а Автор подтверждает бессрочное право Редакции на продолжение размещения авторского материала в сети Интернет;

4) Редакция вправе по своему усмотрению без каких-либо согласований с Автором заключать договоры и соглашения с третьими лицами, направленные на дополнительные меры по защите авторских и издательских прав;

5) Автор гарантирует, что использование Редакцией предоставленного им по настоящему Договору авторского материала не нарушит прав третьих лиц;

6) Автор оставляет за собой право использовать предоставленный по настоящему Договору авторский материал самостоятельно, передавать права на него по договору третьим лицам, если это не противоречит настоящему Договору;

7) Редакция предоставляет Автору возможность безвозмездного получения одного авторского экземпляра из вышедшего тиража печатного издания с публикацией материалов Автора или получения справки с электронными адресами его официальной публикации в сети Интернет;

8) при перепечатке статьи или ее части ссылка на первую публикацию в Журнале обязательна;

9) Редакция вправе издавать Журнал любым тиражом.

ПОРЯДОК ЗАКЛЮЧЕНИЯ ДОГОВОРА И ИЗМЕНЕНИЯ ЕГО УСЛОВИЙ

Заключением Договора со стороны Редакции является опубликование рукописи данного Автора в журнале «Педиатр» и размещение его текста в сети Интернет. Заключением Договора со стороны Автора, т. е. полным и безоговорочным принятием Автором условий Договора, является передача Автором рукописи и экспертного заключения.

ОФОРМЛЕНИЕ РУКОПИСИ

При направлении статьи в редакцию рекомендуется руководствоваться следующими правилами, составленными с учетом «Рекомендаций к рукописям, предоставляемым в биомедицинские журналы» (http://www.icmje.org/recommendations/), разработанных Международным комитетом редакторов медицинских журналов (International Committee of Medical Journal Editors). Более подробную информацию для оформления статьи в соответствии с ГОСТом и международными правилами вы можете найти по электронному адресу http://journals.eco-vector.com/index.php/pediatr.

1. Рукопись. Направляется в редакцию в электронном варианте на электронный адрес редакции nl@eco-vector.com или через online-формы http://gpma.ru/science/pediatr, http://journals.eco-vector.com/index.php/pediatr. Загружаемый в систему файл со статьей должен быть представлен в формате Microsoft Word (иметь расширение *.doc, *.docx, *.rtf).

1.1. Объем полного текста рукописи (оригинальные исследования, лекции, обзоры), в том числе таблицы и список литературы, не должен превышать 7000 слов. Объем статей, посвященных описанию клинических случаев, — не более 5000 слов; краткие сообщения и письма в редакцию — в пределах 1500 слов. Количество слов в тексте можно узнать через меню Word («Файл» — «Просмотреть свойства документа» – «Статистика»). В случае если превышающий нормативы объем статьи, по мнению автора, оправдан и не может быть уменьшен, решение о публикации принимается на заседании редколлегии по рекомендации рецензента.

1.2. Формат текста рукописи. Текст должен быть напечатан шрифтом Times New Roman, иметь размер 12 pt и межстрочный интервал 1,5 pt. Отступы с каждой стороны страницы 2 см. Выделения в тексте можно проводить ТОЛЬКО курсивом или полужирным начертанием букв, но НЕ подчеркиванием. Из текста необходимо удалить все повторяющиеся пробелы и лишние разрывы строк (в автоматическом режиме через сервис Microsoft Word «Найти и заменить»).

1.3. Файл с текстом статьи, загружаемый в форму для подачи рукописей, должен содержать всю информацию для публикации (в том числе рисунки и таблицы).

2. Структура рукописи должна соответствовать приведенному ниже шаблону (в зависимости от типа работы).

2.1. Русскоязычная аннотация

• Название статьи.

• **Авторы**. При написании авторов инициалы имени и отчества ставятся перед фамилией (П.С. Иванов, С.И. Петров, И.П. Сидоров).

• **Учреждения.** Необходимо привести официальное ПОЛНОЕ название учреждения (без сокращений). После названия учреждения через запятую необходимо написать название города, страны. Если в написании рукописи принимали участие авторы из разных учреждений, необходимо соотнести названия учреждений и И. О. Ф. авторов путем добавления цифровых индексов в верхнем регистре перед названиями учреждений и фамилиями соответствующих авторов.

• **Резюме статьи** должно быть (если работа оригинальная) структурированным: актуальность, цель, материалы и методы, результаты, заключение. Резюме должно полностью соответствовать содержанию работы. Объем текста резюме должен быть от 100 до 300 слов.

• **Ключевые слова.** Необходимо указать ключевые слова — от 3 до 10, они способствуют индексированию статьи в поисковых системах. Ключевые слова должны попарно соответствовать на русском и английском языке.

2.2. Англоязычная аннотация

• **Article title.** Англоязычное название должно быть грамотно с точки зрения английского языка, при этом по смыслу полностью соответствовать русскоязычному названию.

• **Author names.** И. О. Ф. необходимо писать в соответствии с заграничным паспортом или так же, как в ранее опубликованных в зарубежных журналах статьях. Авторам, публикующимся впервые и не имеющим заграничного паспорта, следует воспользоваться стандартом транслитерации BGN/PCGN http://ru.translit.ru/?account=bgn.

• **Affiliation.** Необходимо указывать ОФИЦИАЛЬНОЕ АНГЛОЯЗЫЧНОЕ НАЗВАНИЕ УЧРЕЖДЕНИЯ. Наиболее полный список названий учреждений и их официальной англоязычной версии можно найти на сайте РУНЭБ eLibrary.ru.

• **Abstract.** Англоязычная версия резюме статьи должна по смыслу и структуре (Aim, Matherials and Methods, Results, Conclusions) полностью соответствовать русскоязычной и быть грамотной с точки зрения английского языка.

• **Keywords** (в подавляющем большинстве западных статей пишется слитно). Для выбора ключевых слов на английском следует использовать тезаурус Национальной медицинской библиотеки США — Medical Subject Headings (MeSH).

2.3. Полный текст (на русском, английском или обоих языках) должен быть структурированным по разделам. Структура полного текста рукописи, посвященной описанию результатов оригинальных исследований, должна соответствовать общепринятому шаблону и содержать разделы: введение (актуальность), цель, материалы и методы, результаты, обсуждение, выводы.

Все термины на латинском языке выделяются в статье курсивом (например, *in vivo*, *in vitro*, *rete venosus superficialis*), а также латинские буквы, которые используются для обозначения переменных и физических величин (например, $n = 20$, $p < 0{,}05$).

Греческие буквы набираются прямым шрифтом.

2.4. Дополнительная информация (на русском, английском или обоих языках)

• **Информация о конфликте интересов.**

Авторы должны раскрыть потенциальные и явные конфликты интересов, связанные с рукописью. Конфликтом интересов может считаться любая ситуация (финансовые отношения, служба или рабо-

та в учреждениях, имеющих финансовый или политический интерес к публикуемым материалам, должностные обязанности и др.), способная повлиять на автора рукописи и привести к сокрытию, искажению данных, или изменить их трактовку. Наличие конфликта интересов у одного или нескольких авторов НЕ является поводом для отказа в публикации статьи. Выявленное редакцией сокрытие потенциальных и явных конфликтов интересов со стороны авторов может стать причиной отказа в рассмотрении и публикации рукописи.

• **Информация о финансировании.** Необходимо указывать источник финансирования как научной работы, так и процесса публикации статьи (фонд, коммерческая или государственная организация, частное лицо и др.). Указывать размер финансирования не требуется.

• **Благодарности.** Авторы могут выразить благодарности людям и организациям, способствовавшим публикации статьи в журнале, но не являющимся ее авторами.

2.5. **Список литературы.** В библиографии (пристатейном списке литературы) каждый источник следует помещать с новой строки под порядковым номером. Подробные правила оформления библиографии можно найти в специальном разделе «Оформление библиографии». Наиболее важные из них следующие.

• В списке все работы перечисляются в алфавитном порядке.

• Количество цитируемых работ: в оригинальных статьях и лекциях допускается до 30, в обзорах — до 60 источников. Желательно цитировать произведения, опубликованные в течение последних 5–7 лет.

• В тексте статьи ссылки на источники приводятся в квадратных скобках арабскими цифрами.

• Авторы цитируемых источников в списке литературы должны быть указаны в том же порядке, что и в первоисточнике (в случае если у публикации более 4 авторов, то после 3-го автора необходимо поставить сокращение «... , и др.» или "... , et al."). Недопустимо сокращать название статьи. Название англоязычных журналов следует приводить в соответствии с каталогом названий базы данных MedLine (в названиях журнала точки в сокращениях не ставятся). Если журнал не индексируется в MedLine, необходимо указывать его полное название. Название англоязычного журнала должно быть выделено курсивом. Перед названием журнала на русском языке ставится знак //, который отделяет название статьи от названия журнала. Название отечественного журнала сокращать нельзя.

• Оформление списка литературы должно удовлетворять требованиям РИНЦ и международных баз данных. В связи с этим в ссылках на русскоязычные источники необходимо дополнительно указывать информацию для цитирования на латинице. Таким образом:

– англоязычные источники следует оформлять в формате Vancouver в версии AMA (AMA style, http://www.amamanualofstyle.com) — подробно на странице «Оформление библиографии»;

– русскоязычные источники необходимо оформлять в соответствии с правилами ГОСТ Р 7.0.5-2008; после указания ссылки на первоисточник на русском языке в квадратных скобках должно быть указано описание этого источника на латинице — подробно на странице «Оформление библиографии».

ПРАВИЛА ПОДГОТОВКИ ЛАТИНОЯЗЫЧНОЙ (АНГЛОЯЗЫЧНОЙ) ЧАСТИ БИБЛИОГРАФИЧЕСКИХ ОПИСАНИЙ НЕ АНГЛОЯЗЫЧНЫХ ИСТОЧНИКОВ (В РОМАНСКОМ АЛФАВИТЕ)

Если статья написана на латинице (на английском, немецком, финском, датском, итальянском и т. д.), она должна быть процитирована в оригинальном виде:

• Ellingsen AE, Wilhelmsen I. Sykdomsangst blant medisin-og jusstudenter. Tidsskr Nor Laegeforen. 2002;122(8):785-787. (In Norwegian).

Если статья написана НЕ на латинице — на кириллице (в том числе на русском), иероглифами и т. д., если у статьи есть ОФИЦИАЛЬНЫЙ ПЕРЕВОД НАЗВАНИЯ, его нужно вставить в квадратных скобках после оригинального написания библиографической ссылки на источник. Проще всего проверить наличие официального перевода названия статьи можно, отыскав статью на eLibrary.ru. Например:

• Григорян О.Р., Шереметьева Е.В., Андреева Е.Н., Дедов И.И. Планирование беременности у женщин с сахарным диабетом // Вестник репродуктивного здоровья. – 2011. – № 1. – С. 23–31. [Grigoryan OR, Sheremet'eva EV, Andreeva EN, Dedov II. Planning of pregnancy in women with diabetes. *Vestnik reproduktivnogo zdorov'ya*. 2011;(1):23-31. (In Russ.)]

Если у статьи нет ОФИЦИАЛЬНОГО ПЕРЕВОДА, то нужно ПРИВЕСТИ ТРАНСЛИТЕРАЦИЮ всей ссылки в квадратных скобках сразу после правильно оформленной ссылки в оригинальном написании. Англоязычная часть библиографического описания ссылки на русскоязычный источник должна находиться непосредственно после русскоязычной части в квадратных скобках ([...]). Фамилии и инициалы всех авторов на латинице и название статьи на английском языке

следует приводить так, как они даны в оригинальной публикации. Транслитерацию следует приводить в стандарте BGN (автоматически транслитерация в стандарте BGN производится на странице http://ru.translit.net/?account=bgn) с сохранением стилевого оформления русскоязычного источника. Далее следует транслитерированное название русскоязычного журнала в стандарте BGN, далее – выходные данные: год;том(номер):страницы.

В самом конце англоязычной части библиографического описания в круглые скобки помещают указание на исходный язык публикации, например: (In Russ.). В конце библиографического описания (за квадратной скобкой) помещают doi статьи, если таковой имеется. Например:

• Алексеев Л.П., Дедов И.И., Хаитов Р.М., и др. Иммуногенетика сахарного диабета I типа — от фундаментальных исследований к клинике // Вестник Российской академии медицинских наук. – 2012. – Т. 67. – № 1 – С. 75. [Alekseev LP, Dedov II, Khaitov RM, et al. Immunogenetika sakharnogo diabeta I tipa — ot fundamental'nykh issledovaniy k klinike. *Vestnik Rossiyskoy akademii meditsinskikh nauk.* 2012;67(1):75. (In Russ.)]. doi: 10.15690/vramn.v67i1.114.

Примеры правильного оформления ссылок в списках литературы

СТАТЬИ В ЖУРНАЛАХ

Обычная журнальная ссылка (есть переводной вариант названия)

• Шестакова М.В. Современная сахароснижающая терапия // Проблемы эндокринологии. – 2010. – Т. 58. – № 4. – С. 91–103. [Shestakova MV. Moderm hypoglycaemic therapy. *Problemy endocrinologii.* 2010;62(4):91-103. (In Russ.)]. doi: 10.14341/probl201058491-103.

• Halpern SD, Ubel PA, Caplan AL. Solid-organ transplantation in HIV-infected patients. *N Engl J Med*. 2002;347(4):284-287. doi: 10.1056/nejmsb020632.

КНИГИ И МОНОГРАФИИ

У книги один или несколько авторов

• Гиляревский С.Р. Миокардиты: современные подходы к диагностике и лечению. – М.: Медиа Сфера, 2008. [Gilyarevskii SR. Miokardity: sovremennye podkhody k diagnostike i lecheniyu. Moscow: Media Sfera; 2008. (In Russ.)]

• Murray PR, Rosenthal KS, Kobayashi GS, Pfaller MA. Medical microbiology. 4th ed. St. Louis: Mosby; 2002.

• Ringsven MK, Bond D. Gerontology and leadership skills for nurses. 2nd ed. Albany (NY): Delmar Publishers; 1996.

У книги один или несколько редакторов

• Инфекции, передаваемые половым путем / Под ред. В.А. Аковбяна, В.И. Прохоренкова, Е.В. Соколовского. – М.: Медиа Сфера, 2007. [Infektsii, peredavaemye polovym putem. Ed by V.A. Akovbyan, V.I. Prokhorenkov, E.V. Sokolovskiy. Moscow: Media Sfera; 2007. (In Russ.)]

• Gilstrap LC, Cunningham FG, VanDorsten JP, editors. Operative obstetrics. 2nd ed. New York: McGraw-Hill; 2002.

Материалы конференции

• Пархоменко А.А., Дейханова В.М. Оказание медицинской помощи больным, перенесшим инфаркт головного мозга, на амбулаторно-поликлиническом этапе / Всероссийская научно-практическая конференция «Пути развития первичной медико-санитарной помощи»; Ноябрь 13–14, 2014; Саратов. [Parkhomenko AA, Deikhanova VM. Okazanie meditsinskoi pomoshchi bol'nym, perenesshim infarkt golovnogo mozga, na ambulatorno-poliklinicheskom etape. (Conference proceedings) Vserossiiskaya nauchno-prakticheskaya konferentsiya "Puti razvitiya pervichnoi mediko-sanitarnoi pomoshchi"; 2014 nov 13-14; Saratov. (In Russ.)]. Доступно по: http://medconfer.com/node/4128. Ссылка активна на 12.12.2014.

• Harnden P, Joffe JK, Jones WG, editors. Germ cell tumours V. Proceedings of the 5th Germ Cell Tumour Conference; 2001 Sep 13-15; Leeds, UK. New York: Springer; 2002.

Тезисы в материалах конференции

• Christensen S, Oppacher F. An analysis of Koza's computational effort statistic for genetic programming. In: Foster JA, Lutton E, Miller J, Ryan C, Tettamanzi AG, editors. Genetic programming. EuroGP 2002: Proceedings of the 5th European Conference on Genetic Programming; 2002 Apr 3-5; Kinsdale, Ireland. Berlin: Springer; 2002. p. 182-91.

Диссертации

• Бузаев И.В. Прогнозирование изменений центральной гемодинамики и выбор метода пластики левого желудочка при хронических аневризмах сердца: Дис. ... канд. мед. наук. – Новосибирск, 2006. [Buzaev IV. Prognozirovanie izmenenii tsentral'noi gemodinamiki i vybor metoda plastiki levogo zheludochka pri khronicheskikh anevrizmakh serdtsa. [dissertation] Novosibirsk; 2006. (In Russ.)]. Доступно по: http://www.buzaev.ru/downloads/disser.pdf. Ссылка активна на 12.12.2014.

• Borkowski MM. Infant sleep and feeding: a telephone survey of Hispanic Americans. [dissertation] Mount Pleasant (MI): Central Michigan University; 2002.

ОТВЕТСТВЕННОСТЬ ЗА ПРАВИЛЬНОСТЬ БИБЛИОГРАФИЧЕСКИХ ДАННЫХ НЕСЕТ АВТОР.

2.6. Информация об авторах. Последовательно указываются все авторы рукописи: Ф. И. О. (полно-

стью), ученая степень, ученое звание, должность, место работы (включая город и страну). Отдельно следует выделить (значком *) автора для связи с авторским коллективом и только для него указать контактный e-mail. Адреса и телефоны, а также e-mail других авторов в полном тексте рукописи указывать не следует.

Английский язык и транслитерация. При публикации статьи часть или вся информация должна быть дублирована на английский язык или транслитерирована (написана латинскими буквами). При транслитерации следует использовать стандарт BGN/PCGN (United States Board on Geographic Names /Permanent Committee on Geographical Names for British Official Use), рекомендованный международным издательством Oxford University Press, как “British Standard”. Для транслитерации текста в соответствии со стандартом BGN можно воспользоваться ссылкой http://ru.translit.ru/?account=bgn.

Таблицы следует помещать в текст статьи, они должны иметь нумерованный заголовок и четко обозначенные графы, удобные и понятные для чтения. **Заголовки к таблицам должны быть приведены на двух языках — русском и английском**.

Данные таблицы должны соответствовать цифрам в тексте, однако не должны дублировать представленную в нем информацию. Ссылки на таблицы в тексте обязательны.

Рисунки (графики, диаграммы, схемы, чертежи и другие иллюстрации, рисованные средствами MS Office) должны быть контрастными и четкими. Объем графического материала минимальный (за исключением работ, в которых это оправдано характером исследования). Каждый рисунок должен быть помещен в текст и сопровождаться нумерованной подрисуночной подписью. Ссылки на рисунки в тексте обязательны.

Подрисуночные подписи должны быть на двух языках — на русском и английском. Например:

Рис. 1. Вес плаценты у детей пациенток основной и контрольной групп

Fig. 1. Weight of the placenta in children of the patients of the main and control groups

Фотографии, отпечатки экранов мониторов (скриншоты) и другие нерисованные иллюстрации необходимо загружать отдельно в специальном разделе формы для подачи статьи в виде файлов формата *.jpeg, *.bmp, *.gif (*.doc и *.docx — в случае, если на изображение нанесены дополнительные пометки). Разрешение изображения должно быть > 300 dpi. Файлам изображений необходимо присвоить название, соответствующее номеру рисунка в тексте. В описании файла следует отдельно привести подрисуночную подпись, которая должна соответствовать названию фотографии, помещаемой в текст. (пример: Рис. 1. Иван Михайлович Сеченов).

Сокращения. Все используемые аббревиатуры и символы необходимо расшифровать в примечаниях к таблицам и подписям к рисункам с указанием на использованные статистические критерии (методы) и параметры статистической вариабельности (стандартное отклонение, стандартная ошибка среднего и проч.). Статистическую достоверность/недостоверность различий данных представленных в таблицах, рекомендуется обозначать надстрочными символами *, **, †, ††, ‡, ‡‡ и т. п.

Соответствие нормам этики. Для публикации результатов оригинальной работы необходимо указать, подписывали ли участники исследования информированное согласие. В случае проведения исследований с участием животных — соответствовал ли протокол исследования этическим принципам и нормам проведения биомедицинских исследований с участием животных. В обоих случаях необходимо указать, был ли протокол исследования одобрен этическим комитетом (с приведением названия соответствующей организации, ее расположения, номера протокола и даты заседания комитета). Подробно о принципах публикационной этики, которыми при работе руководствуется редакция журнала, изложены в разделе «Этические принципы журнала».

РЕЦЕНЗИРОВАНИЕ

Статьи, поступившие в редакцию, обязательно рецензируются. Если у рецензента возникают вопросы, то статья с комментариями рецензента возвращается Автору. Датой поступления статьи считается дата получения Редакцией окончательного варианта статьи. Редакция оставляет за собой право внесения редакторских изменений в текст, не искажающих смысла статьи (литературная и технологическая правка).

АВТОРСКИЕ ЭКЗЕМПЛЯРЫ ЖУРНАЛА

Редакция обязуется выдать Автору 1 экземпляр Журнала с опубликованной рукописью. Авторы, проживающие в Санкт-Петербурге, получают авторский экземпляр Журнала непосредственно в Редакции. Иногородним Авторам авторский экземпляр Журнала высылается на адрес автора, ответственного за получение пробных оттисков и авторского экземпляра Журнала.

АДРЕС РЕДАКЦИИ

191186, Санкт-Петербург, Аптекарский пер., д. 3, литера А, пом. 1Н. E-mail: nl@eco-vector.com. Сайт журнала: https://journals.eco-vector.com/pediatr, http://pediatr.gpma.ru.